This is a digital copy of a book that was preserved for generations on library shelves before it was carefully scanned by Google as part of a project to make the world's books discoverable online.

It has survived long enough for the copyright to expire and the book to enter the public domain. A public domain book is one that was never subject to copyright or whose legal copyright term has expired. Whether a book is in the public domain may vary country to country. Public domain books are our gateways to the past, representing a wealth of history, culture and knowledge that's often difficult to discover.

Marks, notations and other marginalia present in the original volume will appear in this file - a reminder of this book's long journey from the publisher to a library and finally to you.

**Usage guidelines**

Google is proud to partner with libraries to digitize public domain materials and make them widely accessible. Public domain books belong to the public and we are merely their custodians. Nevertheless, this work is expensive, so in order to keep providing this resource, we have taken steps to prevent abuse by commercial parties, including placing technical restrictions on automated querying.

We also ask that you:

+ *Make non-commercial use of the files* We designed Google Book Search for use by individuals, and we request that you use these files for personal, non-commercial purposes.
+ *Refrain from automated querying* Do not send automated queries of any sort to Google's system: If you are conducting research on machine translation, optical character recognition or other areas where access to a large amount of text is helpful, please contact us. We encourage the use of public domain materials for these purposes and may be able to help.
+ *Maintain attribution* The Google "watermark" you see on each file is essential for informing people about this project and helping them find additional materials through Google Book Search. Please do not remove it.
+ *Keep it legal* Whatever your use, remember that you are responsible for ensuring that what you are doing is legal. Do not assume that just because we believe a book is in the public domain for users in the United States, that the work is also in the public domain for users in other countries. Whether a book is still in copyright varies from country to country, and we can't offer guidance on whether any specific use of any specific book is allowed. Please do not assume that a book's appearance in Google Book Search means it can be used in any manner anywhere in the world. Copyright infringement liability can be quite severe.

**About Google Book Search**

Google's mission is to organize the world's information and to make it universally accessible and useful. Google Book Search helps readers discover the world's books while helping authors and publishers reach new audiences. You can search through the full text of this book on the web at `http://books.google.com/`

**A propos de ce livre**

Ceci est une copie numérique d'un ouvrage conservé depuis des générations dans les rayonnages d'une bibliothèque avant d'être numérisé avec précaution par Google dans le cadre d'un projet visant à permettre aux internautes de découvrir l'ensemble du patrimoine littéraire mondial en ligne.

Ce livre étant relativement ancien, il n'est plus protégé par la loi sur les droits d'auteur et appartient à présent au domaine public. L'expression "appartenir au domaine public" signifie que le livre en question n'a jamais été soumis aux droits d'auteur ou que ses droits légaux sont arrivés à expiration. Les conditions requises pour qu'un livre tombe dans le domaine public peuvent varier d'un pays à l'autre. Les livres libres de droit sont autant de liens avec le passé. Ils sont les témoins de la richesse de notre histoire, de notre patrimoine culturel et de la connaissance humaine et sont trop souvent difficilement accessibles au public.

Les notes de bas de page et autres annotations en marge du texte présentes dans le volume original sont reprises dans ce fichier, comme un souvenir du long chemin parcouru par l'ouvrage depuis la maison d'édition en passant par la bibliothèque pour finalement se retrouver entre vos mains.

**Consignes d'utilisation**

Google est fier de travailler en partenariat avec des bibliothèques à la numérisation des ouvrages appartenant au domaine public et de les rendre ainsi accessibles à tous. Ces livres sont en effet la propriété de tous et de toutes et nous sommes tout simplement les gardiens de ce patrimoine. Il s'agit toutefois d'un projet coûteux. Par conséquent et en vue de poursuivre la diffusion de ces ressources inépuisables, nous avons pris les dispositions nécessaires afin de prévenir les éventuels abus auxquels pourraient se livrer des sites marchands tiers, notamment en instaurant des contraintes techniques relatives aux requêtes automatisées.

Nous vous demandons également de:

+ *Ne pas utiliser les fichiers à des fins commerciales* Nous avons conçu le programme Google Recherche de Livres à l'usage des particuliers. Nous vous demandons donc d'utiliser uniquement ces fichiers à des fins personnelles. Ils ne sauraient en effet être employés dans un quelconque but commercial.

+ *Ne pas procéder à des requêtes automatisées* N'envoyez aucune requête automatisée quelle qu'elle soit au système Google. Si vous effectuez des recherches concernant les logiciels de traduction, la reconnaissance optique de caractères ou tout autre domaine nécessitant de disposer d'importantes quantités de texte, n'hésitez pas à nous contacter. Nous encourageons pour la réalisation de ce type de travaux l'utilisation des ouvrages et documents appartenant au domaine public et serions heureux de vous être utile.

+ *Ne pas supprimer l'attribution* Le filigrane Google contenu dans chaque fichier est indispensable pour informer les internautes de notre projet et leur permettre d'accéder à davantage de documents par l'intermédiaire du Programme Google Recherche de Livres. Ne le supprimez en aucun cas.

+ *Rester dans la légalité* Quelle que soit l'utilisation que vous comptez faire des fichiers, n'oubliez pas qu'il est de votre responsabilité de veiller à respecter la loi. Si un ouvrage appartient au domaine public américain, n'en déduisez pas pour autant qu'il en va de même dans les autres pays. La durée légale des droits d'auteur d'un livre varie d'un pays à l'autre. Nous ne sommes donc pas en mesure de répertorier les ouvrages dont l'utilisation est autorisée et ceux dont elle ne l'est pas. Ne croyez pas que le simple fait d'afficher un livre sur Google Recherche de Livres signifie que celui-ci peut être utilisé de quelque façon que ce soit dans le monde entier. La condamnation à laquelle vous vous exposeriez en cas de violation des droits d'auteur peut être sévère.

**À propos du service Google Recherche de Livres**

En favorisant la recherche et l'accès à un nombre croissant de livres disponibles dans de nombreuses langues, dont le français, Google souhaite contribuer à promouvoir la diversité culturelle grâce à Google Recherche de Livres. En effet, le Programme Google Recherche de Livres permet aux internautes de découvrir le patrimoine littéraire mondial, tout en aidant les auteurs et les éditeurs à élargir leur public. Vous pouvez effectuer des recherches en ligne dans le texte intégral de cet ouvrage à l'adresse `http://books.google.com`

HC 1824 1

Philip Coombs Knapp

Loaned to

NEUROPATHOLOGY

by

DR. JAMES B. AYER,
475 Commonwealth Avenue,
BOSTON, : MASS.

Oct. 29, 1924.

# LA COUCHE OPTIQUE

(ÉTUDE ANATOMIQUE, PHYSIOLOGIQUE ET CLINIQUE)

---

## LE SYNDROME THALAMIQUE

Travail des laboratoires du professeur Dejerine (Salpêtrière), du Professeur agrégé Pierre Marie (Bicêtre), et du Professeur François-Franck (Collège de France).

# LA COUCHE OPTIQUE

(ÉTUDE ANATOMIQUE, PHYSIOLOGIQUE & CLINIQUE)

## LE SYNDROME THALAMIQUE

PAR

Le Dr Gustave ROUSSY

ANCIEN INTERNE LAURÉAT DES HÔPITAUX DE PARIS
CHEF DES TRAVAUX DU LABORATOIRE DE PHYSIOLOGIE PATHOLOGIQUE
DES HAUTES ÉTUDES (COLLÈGE DE FRANCE)

PARIS
G. STEINHEIL, ÉDITEUR
2, RUE CASIMIR-DELAVIGNE, 2

1907

BOSTON MEDICAL LIBRARY
IN THE
FRANCIS A. COUNTWAY
LIBRARY OF MEDICINE

A MON PRÉSIDENT DE THÈSE

M. LE PROFESSEUR DEJERINE

ET A

MADAME DEJERINE-KLUMPKE

A MON PÈRE ET A MA MÈRE

A MA FEMME

## A MES MAITRES DANS LES HOPITAUX

### Internat.

M. le Docteur ALEXANDRE RENAULT, médecin de l'Hôpital Cochin. Annexe (1902-1903).

M. le Docteur JEAN DARIER, médecin de l'Hôpital Broca (1903-1904).

M. le professeur DEJERINE, médecin de l'Hospice de la Salpêtrière (1904-1905).

M. le professeur agrégé PIERRE MARIE, médecin de l'Hospice de Bicêtre (1905-1906).

### Internat provisoire.

M. le Dr HENRI LAMY, médecin de l'Hôpital Tenon (1901-1902).

### Externat.

M. le professeur DEJERINE, médecin de l'Hospice de la Salpêtrière (1899-1900).

M. le Docteur CUFFER, médecin de l'Hôpital Necker (*in memoriam*) (1900-1901).

A MM. ACHARD, ARROU, LAUNOIS, MÉRY, CHARLES MONOD, RENON, SICARD, QUEYRAT.

## A MES MAITRES DANS LES LABORATOIRES

Madame Dejerine-Klumpke. M. André Thomas (Hospice de la Salpêtrière).

MM. François-Franck, Darier, Malassez, Hallion et Jolly (Collège de France).

MM. Roux, Metchnikoff et Binot (Institut Pasteur).

MM. Gley et Camus (Faculté de Médecine).

## A MES PREMIERS MAITRES DE LA FACULTE DE MÉDECINE DE GENÈVE

MM. les professeurs Eternod, Laskowski et Prévost.

A la mémoire de mon vénéré maitre le Pr Schiff.

## *DU MÊME AUTEUR*

**Epithélioma de la verge.** *Bulletin de la Société anatomique de Paris*, 1903 (en collaboration avec M. J. Boisseau).

**Un cas de phlébite syphilitique secondaire.** *Bulletin de la Sociéte médicale des hôpitaux*, 1903 (en collaboration avec M. Alex. Renault).

**La phlébite syphilitique secondaire**; Revue générale. *Gazette des hôpitaux*, 5 septembre 1903.

**Deux cas de maladie de Dercum.** *Bulletin de la Société médicale des hôpitaux*, n° 31, 1903 (en collaboration avec M. Sicard).

**Cor Bovinum.** *Bulletin de la Société anatomique de Paris*, 1903.

**Traitement de l'orchite blennorrhagique par des injections épidurales de cocaïne.** *Tribune médicale*, 9 janvier 1904.

**Anévrysme de la crosse de l'aorte** (*type récurrent*) **avec oblitération de la sous-clavière.** *Bulletin de la Société anatomique*, séance du 15 janvier 1904.

**Artères rénales surnuméraires.** *Bulletin de la Société anatomique*, séance du 15 janvier 1904.

**Chancre mou de la lèvre inférieure.** *Bulletin de la Société de dermatologie de Paris*, séance du 4 janvier 1904 (en collaboration avec M. J. Darier).

**Sarcoïdes sous-cutanées.** *Bulletin de la Société de dermatologie de Paris*, séance du 4 février 1904 (en collaboration avec M. J. Darier).

**Carcinome fibreux du larynx.** *Bulletin de la Société anatomique de Paris*, 5 février 1904.

**Hernie diaphragmatique étranglée.** *Bulletin de la Société anatomique*, 19 février 1904 (en collaboration avec M. Baudet).

**Méningite aiguë cérébro-spinale syphilitique. — Evolution sept mois après le chancre et au cours du traitement spécifique. — Cytologie du liquide céphalo-rachidien.** *Revue neurologique*, n° 10, 1904, p. 491 (en collaboration avec M. J. Sicard).

**Un cas de névrite périphérique avec topographie spéciale des troubles moteurs et sensitifs.** *Revue neurologique*, n° 12, 1904, p. 619 (en collaboration avec M. Dejerine).

**Un cas de sciatique avec troubles de la sensibilité à topographie radiculaire.** *Revue neurologique*, n° 12, 1904, p. 617 (en collaboration avec M. Gauckler).

**Un cas de déviation en sens opposé de la tête et des yeux.** *Revue neurologique*, n° 14, 1904, p. 763 (en collaboration avec M. Gauckler).

**Un cas de paralysie alterne (Hémiplégie droite. Paralysie de l'oculomoteur externe gauche).** *Revue neurologique*, n° 14, 1904, p. 791 (en collaboration avec M. Gauckler).

**Sarcoïdes sous-cutanées et de la reproduction expérimentale des tuberculides.** *Congrès international de dermatologie*, Berlin, 1904 (en collaboration avec M. J. Darier).

**Un cas de poliomyélite subaiguë à topographie radiculaire (type scapulo-huméral).** *Revue neurologique*, n° 24, 1904, p. 1207 (en collaboration avec M. Gauckler).

**Un cas de ptosis congénital de la paupière droite avec déficit cellulaire dans le noyau de la III^e paire.** *Revue neurologique*, n° 24, 1904, p. 1243 (en collaboration avec MM. Dejerine et Gauckler).

**Un cas d'hémiplégie avec déviation conjuguée de la tête et des yeux chez une aveugle de naissance.** *Revue neurologique*, n° 3, 1905, p. 161 (en collaboration avec M. Dejerine).

**Note sur un cas d'acromégalie avec lésions associées de toutes les glandes vasculaires sanguines.** *Revue neurologique*, n° 6, 1905, p. 356 (en collaboration avec M. Gauckler).

**Un cas de paraplégie spasmodique avec lésions médullaires en foyer sans dégénérescences apparentes dans la moelle, ni au-dessus, ni au-dessous de la lésion.** *Revue neurologique*, n° 8, 1905, p. 409 (en collaboration avec M. Gauckler).

**Les injections sous-cutanées de « scopolamine » dans la maladie de Parkinson.** *Revue neurologique*, n° 12, 1905, p. 645.

**Un cas d'hémorragie méningée sous-dure-mérienne, sans modification chromatique du liquide céphalo-rachidien.** *Revue neurologique*, n° 12, 1905, p. 651.

**Trois cas de sarcomes méningés.** *Bulletin de la Société anatomique*, novembre 1905.

**Un cas de cholestéatome de la base de l'encéphale.** *Revue neurologique*, n° 24, 1905, p. 1183 (en collaboration avec M. Pierre Marie).

**Hémorragie de la couche optique.** *Revue neurologique*, n° 24, 1905, p. 1227.

**Contribution à l'étude des tumeurs méningées (3 cas de sarcomes méningés).** *Archives générales de médecine*, n° 51, 1905, p. 3201.

**Un nouveau cas de soi-disant hétérotopie du cervelet (Ectopie cérébelleuse vraisemblablement post-mortem).** *Revue neurologique*, n° 2, 1906, p. 88.

**Des sarcoïdes sous-cutanées. — Contribution à l'étude des tuberculides ou tuberculoses atténuées de l'hypoderme.** *Archives de médecine expérimentale*, n° 1, 1906 (en collaboration avec M. J. Darier).

**Un cas de sclérose latérale amyotrophique avec dégénération de la voie pyramidale suivie au Marchi, de la moelle jusqu'au cortex.** *Revue neurologique*, n° 9, 1906 (en collaboration avec M. Rossi).

**Le syndrome thalamique.** *Revue neurologique*, n° 12, 1906 (en collaboration avec M. Dejerine).

**Hémianesthésie cérébrale par lésion de la couche optique et de la calotte pédonculaire, sans participation du segment postérieur de la capsule interne.** *Revue neurologique*, n° 24, 1906, p. 1202 (en collaboration avec M. Long).

## DIVISION DU TRAVAIL

Notre mémoire est divisé en DEUX PARTIES qui sont précédées d'un *Exposé historique* et d'un *Résumé anatomique.*

Dans le chapitre d'HISTORIQUE, nous avons essayé de retracer aussi complètement que possible, l'histoire de la physiologie des COUCHES OPTIQUES, pour montrer à quels résultats sont arrivés les auteurs qui se sont occupés de cette question, soit par la *méthode expérimentale*, soit par la *méthode anatomo-clinique.*

Nous avons ensuite, pour faciliter la lecture de ce mémoire, résumé dans un EXPOSÉ ANATOMIQUE succinct, l'état de nos connaissances actuelles sur l'*anatomie* du thalamus et sur les *connexions* qui le rattachent au reste de l'encéphale.

La PREMIÈRE PARTIE, comprend l'étude que nous avons faite de la couche optique, au moyen de la méthode *anatomo-physiologique.* Après avoir, dans les deux premiers chapitres, traité du choix des animaux à mettre en expériences et des procédés de destruction expérimentale à employer, nous avons dans le chapitre III, relaté en détail le résultatde nos CINQ EXPÉRIENCES PERSONNELLES (un singe,deux chats et deux chiens).Chacune d'elles comprend une étude des phénomènes physiologiques présentés par les animaux, suivie d'un examen anatomique des pièces, faite par la méthode de Marchi, sur *coupes microscopiques sériées.*

Pour terminer enfin cette PREMIÈRE PARTIE, nous avons cherché dans un dernier chapitre, à dégager les renseignements ressortant de nos recherches personnelles, et relatifs à l'anatomie et la physiologie des couches optiques.

La DEUXIÈME PARTIE, comprend l'étude *anatomo-clinique* de la couche optique et celle du « *syndrome thalamique* ». Après avoir

fait en quelques lignes, l'histoire de ce nouveau syndrome, très peu connu jusqu'ici, nous nous sommes efforcés d'en établir les caractères distinctifs, à l'appui de nos observations personnelles. Nous rapportons ensuite quatre observations personnelles suivies d'autopsie et étudiées sur *coupes microscopiques sériées* de ce syndrome, puis trois observations cliniques et enfin nous donnons le résumé des observations publiées par les auteurs.

Nous terminons cette DEUXIÈME PARTIE par un chapitre de *Physiologie pathologique*, dans lequel nous discutons la part qui revient à la couche optique, dans la production des différents symptômes présentés par les malades.

A la fin de notre travail enfin, se trouve un chapitre de CONCLUSIONS GÉNÉRALES.

# INTRODUCTION

La constitution anatomique du cerveau, son architecture, sa structure nous sont en partie connues aujourd'hui. Tout n'est pas fait dans cette voie cependant et les connexions, le rôle physiologique de certaines régions de l'encéphale présentent encore bien des points obscurs ; c'est le cas en particulier pour les noyaux gris centraux. Malgré l'intérêt que présente cette question, malgré le grand nombre de travaux dont elle a fait l'objet, nous ne savons encore que peu de choses sur les connexions réciproques de ces noyaux, sur leurs rapports intimes avec les autres parties de l'encéphale et de la moelle, sur tout ce qui a trait à leur physiologie enfin.

Les différentes méthodes employées pour étudier l'anatomie et la physiologie des centres nerveux — à savoir la méthode expérimentale ou physiologique pure, la méthode anatomo-clinique et la méthode anatomo-physiologique — ont cependant été utilisées dans l'étude des noyaux gris centraux. Chacune d'elles a rencontré dans son application de nombreuses difficultés provenant de la situation même de ces ganglions qui les rend difficilement abordables pour l'expérimentation, des connexions intimes qu'ils affectent entre eux ainsi qu'avec les organes voisins, de leur distribution vasculaire enfin qui leur est commune avec d'autres parties du cerveau.

Voyons rapidement en quoi consistent ces différentes méthodes et comment elles ont successivement concouru à l'étude des centres nerveux.

La *méthode expérimentale*, la première en date, sur laquelle repose la physiologie tout entière, a pour objet d'étudier les phénomènes vitaux chez les animaux, de provoquer chez eux des lésions d'organes déterminés, de constater les modifications physiologiques ou pathologiques qui en résultent et d'appliquer par analogie à la physiologie humaine les résultats obtenus par l'ex-

périmentation. On conçoit quelles difficultés on rencontre,quand on veut appliquer cette méthode à l'étude d'organes aussi hautement spécialisés que le cerveau. L'expérimentation ne peut s'adresser qu'à des animaux supérieurs comme le chien, le chat et surtout le singe, et même alors, on n'a pas le droit de conclure à l'analogie complète des phénomènes observés chez l'homme et chez l'animal, et d'appliquer à la clinique les résultats sortis du laboratoire.

En outre, les conditions dans lesquelles se trouve l'animal en expérience diffèrent de celles du sujet normal et il faut en tenir compte dans l'appréciation des résultats.

A ces difficultés d'ordre général, s'ajoute celle que crée la situation des noyaux gris centraux enfouis au cœur des hémisphères, et partant difficilement abordables pour l'expérimentation. Cette situation profonde rend en outre presque impossible leur lésion isolée sans participation plus ou moins grande des régions voisines.

C'est pour toutes ces causes qu'entre les mains des expérimentateurs et des physiologistes, l'étude des fonctions cérébrales en général, et des noyaux gris en particulier, ne pouvait guère avancer au delà d'une certaine limite.

Loin de nous cependant, la pensée de ne point reconnaître à la méthode expérimentale les services énormes qu'elle a rendus et qu'elle rend encore tous les jours à la neuropathologie. Mais nous croyons qu'elle ne peut avoir de valeur pour le sujet qui nous occupe, qu'autant que les résultats en sont continuellement comparés et mis en parallèle avec ceux de la clinique. C'est là, ce que ne faisaient pas les anciens physiologistes, qui cherchaient à éclairer les fonctions cérébrales au moyen de l'expérimentation pure.

Il fallait donc approfondir la question à l'aide d'autres méthodes, et c'est ainsi que furent créées : *la méthode anatomo-clinique* et la *méthode anatomo-physiologique.*

A l'exemple des Charcot, des Vulpian, on se mit à mieux étudier les faits cliniques et à comprendre que souvent une bonne observation clinique, appuyée de constatations anatomiques précises

faites à l'autopsie, avait une valeur plus grande qu'une expérience. C'est aux lueurs de la *méthode anatomo-clinique* que furent éclairés et résolus bien des problèmes, jusque-là restés obscurs, de l'anatomie et de la physiologie du cerveau. C'est en elle que nous devons espérer, pour avancer à pas lents, mais sûrs, dans la connaissance exacte des fonctions des différentes parties de l'encéphale, en sachant attendre les hasards capricieux de la pathologie humaine, et surtout en sachant, lorsque tel cas se présente, l'étudier avec soin, pour en retirer tous les enseignements qu'il comporte. Inutile ici de donner des exemples, mais l'étude des hémiplégiques, des aphasiques, n'est-elle pas pour le neurologiste une mine inépuisable de ressources et de renseignements ?

Malheureusement, dans l'étude des noyaux gris centraux — des couches optiques en particulier — la méthode anatomo-clinique, comme la méthode expérimentale, n'a donné jusqu'ici que fort peu de résultats utilisables. Ceci provient de deux raisons :

1° La distribution vasculaire de la couche optique fait que les petits foyers d'encéphalomalacie siègent avec prédilection dans le domaine de distribution des artères lenticulo-optiques, qu'ils se localisent par conséquent surtout au niveau du noyau externe de la couche optique, et intéressent ainsi forcément la partie correspondante de la capsule interne.

2° Les gros foyers par hémorragie des noyaux centraux, si fréquents au niveau du thalamus, tuent les malades rapidement ou après les avoir laissé survivre pendant quelques jours, mais plongés dans le coma, ce qui rend toute observation délicate impossible.

Tels sont les faits qui nous expliquent que, malgré le grand nombre de travaux parus sur la matière, nos connaissances relatives à l'anatomie et surtout à la physiologie des couches optiques soient encore loin d'être très complètes. On a fait cependant dans ces dernières années de grands pas en avant dans ce domaine, grâce à la méthode de l'observation clinique consciencieuse, jointe à l'étude des dégénérescences secondaires sur coupes microscopiques sériées, méthode qui seule permet lorsqu'il

s'agit d'étudier les connexions intimes d'un organe encéphalique, d'en fixer d'une façon précise les relations, l'origine des fibres qui en partent ou qui s'y rendent, leur trajet ou leur terminaison.

Cette étude sur coupes microscopiques sériées, des pièces obtenues par expérimentation chez l'animal, constitue la *méthode anatomo-physiologique* ; elle est de date beaucoup plus récente que la méthode anatomo-clinique, et n'a été mise en pratique jusqu'ici que par un petit nombre d'auteurs Ainsi enlevée du laboratoire du physiologiste pour passer dans celui du neurologiste, à la fois clinicien et expérimentateur, la question de l'étude physiologique des noyaux gris centraux, de la couche optique en particulier, va faire de rapides progrès. Après la destruction expérimentale de tel organe, l'on ne se contentera plus de faire chez l'animal en expérience, comme le faisaient les anciens physiologistes, la constatation simple et grossière des symptômes observés, suivie d'un examen anatomique macroscopique élémentaire et partant insuffisant, mais en mettant à profit les méthodes actuellement employées dans l'étude du système nerveux, les auteurs pourront fixer exactement les lésions qu'ils ont produites. Cette méthode anatomo-physiologique, jointe à la méthode anatomo-clinique, a donné entre les mains de quelques auteurs et donnera encore, croyons-nous, de fort beaux résultats.

*
* *

Voulant mettre à profit pendant les années que nous avions à passer à la Salpêtrière et à Bicêtre, les richesses incomparables des services de nos maîtres, le professeur Dejerine et le Dr Pierre Marie, nous avons entrepris à nouveau l'étude des Couches optiques.

Une communication du professeur Dejerine faite avec Egger à la Société de Neurologie de Paris, sur deux cas d'ataxie d'origine centrale avec lésion thalamique (1), devait être le point de départ de nos recherches. Notre maître mit libéralement à notre disposition

(1) Dejerine et Egger, Société de Neurologie, séance du 2 avril 1903.

ces deux pièces pour l'étude anatomique complète, nous l'en remercions tout particulièrement. Nous avons pu réunir d'autres cas anatomiques et cliniques grâce à l'extrême obligeance de notre maître Pierre Marie, qui nous permit de disposer des ressources immenses de son service ; qu'il reçoive ici l'expression de notre profonde gratitude. Nous devons enfin à notre excellent collègue et ami Long (de Genève), deux observations des plus intéressantes, dont une avec examen anatomique.

Les pièces anatomiques de l'un de ces cas, nous ont été remises par le professeur Bard (de Genève) auquel nous adressons ici nos meilleurs remerciements ainsi qu'à notre ami Long qui prit la peine de couper les pièces dans son laboratoire et de nous donner, pour notre étude, toute la série de ses coupes.

Dans ce mémoire, nous avons largement mis à contribution et la *méthode anatomo-clinique* et la *méthode anatomo-physiologique*, et nous n'avons pas hésité à faire l'étude de toutes nos pièces, humaines ou expérimentales, sur coupes microscopiques sériées et rigoureusement numérotées. Si les hasards de la clinique nous ont favorisé, en nous permettant de réunir en deux ans et demi un certain nombre d'observations de syndrome thalamique dont plusieurs suivis d'autopsie, nous n'avons pas été aussi heureux dans la partie expérimentale de nos recherches. Nous trouvant en butte à des difficultés matérielles de tout ordre dont quelques-unes insurmontables, nos résultats expérimentaux sont loin d'être aussi nombreux que nous l'eussions voulu. Par les renseignements anatomiques et physiologiques qui en découlent, ils seront cependant, nous osons l'espérer, dignes d'attirer l'attention des auteurs qu'intéresse la question si passionnante des fonctions et des relations des couches optiques.

Nous ne pouvons prétendre avoir résolu un problème aussi ardu, mais nous voudrions avoir réussi, tout au moins, à poser sur cette route difficile et pleine d'écueils, quelques jalons pouvant être utiles à ceux qui s'y aventureront après nous. Si nous y sommes parvenu, ce sera pour nous une récompense et un encouragement précieux.

# HISTORIQUE

La physiologie des couches optiques est encore aujourd'hui plongée dans l'obscurité. Il suffit, en effet, de parcourir les traités classiques de physiologie, français ou étrangers, pour être de suite frappé du peu de place qu'occupent les articles qui traitent ce sujet, et du manque de clarté et de précision dont ils sont empreints. La plupart se bornent, en effet, à rapporter à la suite les unes des autres, les opinions diverses et souvent contradictoires des auteurs, sans même les faire suivre d'une étude critique ou de la moindre note personnelle.

Dans ce chapitre d'historique, nous essayerons de faire rapidement, mais aussi complètement que possible, l'histoire de la physiologie des couches optiques. Après avoir parcouru ainsi les différents travaux relatifs à cette question, nous tenterons, dans une étude synthétique, de mettre en lumière les différentes conceptions émises sur le rôle de ces ganglions. Nous verrons ainsi quels sont les points qui restent encore à élucider.

Un premier fait a frappé de tout temps les auteurs : c'est le rapport des couches optiques avec l'appareil de la vision, d'où leur nom, qui, dans les différentes langues, rappelle cette idée première (allem. Sehhügel, angl. optic thalamus). Mais à mesure que nos connaissances anatomiques sur le cerveau se sont étendues, on est revenu peu à peu sur cette première conception et on a enlevé aux couches optiques en entier, le rôle de ganglions principaux de la vision, pour l'attribuer aux organes annexes de ces noyaux gris : aux tubercules quadrijumaux, aux corps genouillés, ainsi qu'à la partie toute postérieure du thalamus, le pulvinar.

## § 1. — Période ancienne.

Il faut remonter à la fin du XVIIIe siècle pour voir pour la première fois, les physiologistes s'intéresser au rôle joué par les cou-

ches optiques. Saucerotte (1), le premier, parle des fonctions motrices de la couche optique à laquelle il attribue surtout un rôle moteur pour le membre supérieur. Les faits de Saucerotte sont confirmés par Serres et Loustau (2) dans leurs expériences sur les chiens.

C'est également un rôle moteur que leur attribuent Laffargue (3), Magendie (4), Longet (5), et Flourens (6), qui observèrent chez les animaux des mouvements de manège, après lésion expérimentale du thalamus. Schiff (7) parle aussi de ces mouvements de manège qu'il étudie avec plus de soin. Pour lui, une lésion des trois quarts antérieurs de la couche optique donne un mouvement de rotation en manège dirigé du côté de la lésion ; une lésion du quart postérieur, un mouvement dans le sens opposé. Schiff admet en outre, une action des couches optiques sur la contraction de l'estomac et de l'intestin, opinion également défendue par Valentin (8) et Budge (9).

Jusqu'ici, les idées émises sur le sujet qui nous occupe sont contradictoires ; elles reposent, en grande partie, sur les résultats acquis par une expérimentation des plus élémentaires et qui consiste à faire, avec un instrument tranchant ou contondant, une section de la couche optique à travers les hémisphères, qu'on lèse forcément, et à blesser ainsi des organes de voisinage, en particulier le pédoncule cérébral. Le défaut des auteurs précités est d'une part, de ne pas assez tenir compte de la topographie exacte de la lésion qu'ils produisent, pour rapporter à chaque organe ce qui lui revient, et d'autre part, de n'examiner leurs animaux que pendant un laps de temps très court après le moment de l'inter-

(1) Saucerotte, *Mémoire sur les contrecoups dans les lésions de la tête*, 1769.

(2) Serres et Loustau, *Anatom. comp. du cerveau*, 1827, 2 vol.

(3) Laffargue, Thèse de Paris, 1888.

(4) Magendie, *Leçons sur les fonctions cérébrales*, 1839.

(5) Longet, *Anat. et phys. du syst. nerveux*, 1846.

(6) Flourens, *Recherches expérimentales sur les propriétés et les fonct. du syst. nerv.*, 2e édit., Paris, 1842.

(7) Schiff, *Lehrbuch der Phys. des Menschen*, liv. I, 1857-1859.

(8) Valentin, *Lehrbuch der Physiologie.*

(9) Budge, *Untersuch. über das Nervensystem.*

vention. Ceci ne leur permet pas de faire la part, dans les phénomènes observés, des symptômes relevables du déficit de l'organe lésé, et de ceux dépendant des actions inhibitrices ou dynamogénétiques avec lesquelles il faut toujours compter, lorsqu'on expérimente sur un organe comme le cerveau.

### § 2. — Période moderne.

Pour donner plus de clarté à notre exposé, nous diviserons l'étude historique de cette période en deux parties ; nous ferons d'un côté, l'histoire des faits expérimentaux et, d'un autre, celle des faits et résultats obtenus par la méthode anatomo-clinique.

#### A. — Faits expérimentaux.

Les procédés d'expérimentation employés par les anciens physiologistes étaient tout à fait insuffisants ; aussi s'agissait-il de trouver d'autres méthodes permettant de léser les couches optiques sans blesser les organes voisins.

C'est ainsi que Fournié (1) mit à contribution le moyen préconisé quelques années auparavant par Baunis (2), pour produire dans le cerveau des destructions localisées, au moyen d'injections interstitielles de liquide modificateur et destructeur. Par un orifice pratiqué dans la voûte crânienne, il injecte dans la couche optique, à l'aide d'une aiguille fine pénétrant à travers l'hémisphère cérébral, quelques gouttes d'une solution caustique de chlorure de zinc,colorée en bleu par l'aniline,ou de soude concentrée, colorée par le carmin. Dans une série d'observations faites sur le chien, l'auteur note des phénomènes d'excitation cérébrale, des convulsions, du galop dans l'espace,— l'animal étant couché sur le flanc,— des cris et une abolition complète de la sensation à la piqûre et à toute autre impression périphérique. Il y a abolition, dit-il, du sentiment cinq fois sur sept ; de l'olfaction, quand la lésion siège dans la partie antérieure, et de l'audition

(1) Fournié, *Recher. exp. sur les fonct. du cerveau*, Paris, 1873.
(2) Baunis, *Bull. Acad. de méd.*, 1858 ; *Gaz. méd.*, Paris, 1872.

quand elle est postérieure. La couche optique est donc « *le centre des perceptions simples, centre auquel viennent aboutir toutes les fibres impressionnantes, et sa destruction, qui a coïncidé avec la perte de tous les sens et la conservation du mouvement, nous autorise à admettre, que le point où le mouvement impressionneur est transformé en perception ou en chose sentie se trouve dans les couches optiques* ».

La méthode employée par Fournié est susceptible de nombreuses critiques. L'injection interstitielle est un mauvais moyen à employer pour obtenir des destructions localisées ; en effet, le liquide diffuse rapidement, s'infiltre dans les espaces lymphatiques péri-vasculaires ou même est repris par les vaisseaux et répand ses effets bien au delà du siège de la piqûre. On est donc loin d'avoir une lésion exactement localisée. L'auteur lui-même le reconnaît et rapporte des cas dans lesquels, après injection faite en pleine couche optique d'un seul côté, il trouve à l'autopsie le thalamus du côté opposé ramolli en plus ou moins grande partie.

Une seconde critique est la suivante : Fournié, pour opérer chloroformise ses animaux, et comme ils ne survivent au maximum que deux heures à l'intervention, ce n'est que pendant ce court laps de temps qu'il peut les examiner, alors qu'ils sont encore obnubilés par le traumatisme cérébral qu'ils viennent de subir et, le plus souvent, en pleine crise convulsive. On comprend aisément, qu'une goutte de liquide destructeur survenant brusquement en plein tissu nerveux et portant immédiatement ses effets sur les cellules et les fibres qu'elle rencontre, soit susceptible de provoquer un choc ayant sa répercussion à distance : d'où les phénomènes d'obnubilation, d'excitation, observés par l'auteur, les cris, les convulsions qui ne doivent être attribués qu'au choc cérébral subi par l'animal, et que l'on peut rencontrer du reste, après toute intervention sur le cerveau, en quelque lieu que ce soit.

Un an après, Veyssière (1), élève de Charcot, fait paraître un travail sur le même sujet, dans lequel il se propose de con-

(1) Veyssière, Thèse de Paris, 1874.

trôler expérimentalement l'existence de l'hémianesthésie de cause cérébrale. L'auteur s'efforce de faire des destructions localisées à la capsule interne, au noyau caudé et à la couche optique. Pour ce faire, il emploie tout d'abord la méthode des injections interstitielles de Baunis. Il injecte quelques gouttes d'acide chromique (une à deux gouttes), puis plus tard, de la gomme épaisse pour éviter la diffusion du liquide, puis enfin il essaie l'iode finement pulvérisé. Enfin, se rendant très bien compte des défauts de la méthode, que nous avons signalés ci-dessus, il se sert d'un instrument spécial composé d'un trocart fin ordinaire, dans l'intérieur duquel pénètre une petite tige munie à son extrémité inférieure d'un ressort. Le tout est enfoncé dans le cerveau en un point déterminé ; puis, le trocart étant maintenu en place, on pousse la tige intérieure, ce qui fait sortir de l'extrémité inférieure du trocart le ressort, qui se coude à angle droit. Il suffit alors de faire subir à l'instrument un mouvement de rotation sur place pour produire une destruction localisée en un point. On retire ensuite la tige dans l'intérieur du trocart, puis on enlève l'instrument. Veyssière fait ainsi chez le chien des lésions intéressant le corps strié, le thalamus ou la capsule interne et produit des hémianesthésies durant de quatre à huit jours. Il conclut de ses expériences que, pour provoquer de l'hémianesthésie, il faut que la lésion intéresse la capsule interne dans sa partie postérieure et supérieure, c'est-à-dire le pied de la couronne rayonnante, les lésions de la couche optique ou du corps strié seules, ne donnant pas de troubles de la sensibilité.

Veyssière reconnaît lui-même que ses expériences ne sont pas assez nombreuses pour être convaincantes ; dans l'interprétation des faits anatomiques qu'il étudie, on peut se demander pourquoi il tient pour si peu importante, dans la détermination de l'hémianesthésie, la lésion des noyaux gris et en particulier du thalamus qui souvent sont intéressés par le foyer de destruction. La lésion isolée de la couche optique, dit-il, ne s'accompagne pas de troubles de la sensibilité. Faisons remarquer, en terminant, qu'à cet égard les expériences de Veyssière sont insuffisantes.

La même année, un auteur allemand, Nothnagel (1), par des méthodes semblables, arrive à des résultats un peu différents. En injectant dans la couche optique du lapin, 1/4 à 1/2 goutte d'acide chromique, ou en faisant des destructions avec un trocart et une canule, comme Veyssière, il ne trouve aucun trouble de la motilité et pas d'anesthésie, mais bien de la parésie dans les mouvements de protection et de défense, et la perte de la notion de position des membres, surtout des pattes antérieures. De plus, l'animal bondit et saute quand on le pince. L'auteur conclut de ses travaux que les voies de conduction de la motilité volontaire ne passent pas par les couches optiques et que les fibres qui conduisent les sensations jusqu'à leur centre de perception, ne traversent pas, ou tout au moins pas exclusivement, les couches optiques. Il fait des couches optiques le « *centre où se transforment en mouvement les impressions sensitives* ». Il y a là une erreur d'interprétation des faits observés. N'est-il pas bien plus simple, en effet, d'attribuer la perte de la notion de position des membres à l'altération de la sensibilité profonde (sensibilité articulaire, musculaire, tendineuse, osseuse qui, réunies, concourent à nous renseigner sur la position qu'occupe tel ou tel segment de nos membres), que d'imaginer l'existence dans la couche optique, d'un centre hypothétique de transformation d'une perception sensitive en impression motrice ?

Quant aux sauts et aux bonds que fait l'animal, ce sont, ainsi que le fait observer Ferrier (2), les mêmes phénomènes que ceux que l'on retrouve chez les animaux privés d'hémisphères cérébraux (Flourens, Longet, Vulpian). « *Il ne faut pas confondre*, dit Ferrier, *les simples réactions aux perceptions sensitives avec les vraies sensations.* » Ferrier a pu du reste vérifier les expérien-

(1) Nothnagel, *Traité clinique du diagnostic des maladies de l'encéphale* (Trad. franç., Paris, 1885) ; *Zeitschr. f. klin. Med.*, 1889 ; *Congr. f. innere Medic.*, zu Wiesbaden, 1887.

(2) Ferrier, *Les fonctions du cerveau* (Trad. franç., Paris, 1878). *Vorlesung. uber Hirnlocal.* (deutsch. von Weiss. Wien, 1892).

ces de Nothnagel et il a constaté que les membres conservaient la position qu'on leur donnait et que les animaux supportaient l'application du fer rouge sans douleur. Nous adressons enfin une dernière critique aux travaux de Nothnagel : le lapin est un animal réellement trop inférieur au point de vue cérébral pour servir de sujet d'étude ; son intelligence est trop rudimentaire, trop différente de celle de l'homme pour permettre un raisonnement par analogie, quelque réservé qu'il soit.

C'est alors que paraissent en Allemagne, les travaux de Fritsch et Hitzig (1) sur l'excitabilité cérébrale, travaux qui ont eu un si grand retentissement dans le monde scientifique, et qui ont été de suite mis à profit par les auteurs s'occupant de la physiologie du cerveau.

David Ferrier, physiologiste anglais dont les beaux travaux sur les fonctions du cerveau font époque, soutient que l'excitation électrique faradique du thalamus est négative et que cet organe ne possède pas d'action motrice. Il arrive à léser, chez un singe, la couche optique, en pénétrant latéralement par la face externe du cerveau à travers le lobe temporal et, après une première expérience qui ne donna qu'un résultat négatif, il réussit, dans une seconde expérience, à provoquer des troubles de la sensibilité et de la cécité unilatérale. L'auteur, tout en faisant remarquer qu'il est plus difficile d'interrompre les voies d'impression centripètes que les voies centrifuges et qu'il faut, dans le premier cas, une destruction plus complète, conclut qu'il est nécessaire de faire une lésion étendue de la couche optique pour provoquer des troubles sensitifs. C'est là, pour lui, l'explication des faits négatifs obtenus par les auteurs; il considère le thalamus comme le ganglion « interrupteur des tractus sensitifs ». Pour Ferrier, « *les ganglions de la base, le corps opto-strié, forment un centre inférieur au centre supérieur hémisphérique pour le lien qui existe entre l'impression et l'action, centre inférieur qui suffit chez certains animaux (lapin et chien) pour tous les mouvements devenus automatiques ; mais chez le singe et chez l'homme, ces mouvements sont*

(1) Fritsch et Hitzig, *Arch. von* Reichert *und* Du Bois-Reymond, 1870.

*devenus trop complexes, trop différenciés, pour pouvoir se passer du concours et de l'aide de l'intervention hémisphérique, champ conscient.* »

Deux Français, Carville et Duret (1), dans un travail sur les fonctions des différentes parties des hémisphères cérébraux, montrent également au moyen de l'excitation galvanique, que l'excitation des couches optiques est négative. Pour ce faire, ils enlèvent à leurs animaux la masse hémisphérique et mettent à découvert le thalamus. De leurs différents travaux, ces auteurs concluent que les couches optiques sont, ou bien le siège de perception brute des sensations périphériques, dont l'élaboration se ferait peut-être dans les lobes occipitaux, ou bien le lieu de transformation, d'élaboration des sensations.

A partir de cette époque, nous voyons de nouveau rentrer en faveur l'idée que la couche optique est un organe ayant des relations intimes avec les perceptions sensitives ; cependant, la conception d'un rôle moteur joué par ce ganglion est encore mise en avant et défendue par un certain nombre d'auteurs.

Laborde (2) et son élève Lemoine (3) observent, comme Ferrier, de l'anesthésie du côté opposé, après destruction expérimentale de la couche optique d'un seul côté. Mais Lemoine, après avoir, comme Fournié et Nothnagel, recouru aux injections interstitielles (acide osmique) sur le conseil de Laborde, eut l'idée ingénieuse de produire dans la masse cérébrale des hémorragies expérimentales. Il se rapprochait ainsi le plus possible des conditions de la clinique. Par un trocart introduit dans le cerveau en un point et à une profondeur déterminés, il fait pénétrer une quantité déterminée de sang dans l'encéphale. Le sang provient d'un second animal (lapin), dont une artère est reliée au trocart par une canule et un tube de caoutchouc ; une serre-fine permet d'ouvrir ou de fermer le conduit. C'est ainsi que Laborde et Lemoine arrivent à faire des hémorragies centrales. Dans un seul

(1) Carville et Duret, *Arch. de Phys.*, 1875.
(2) Laborde, *Traité élém. de Phys.*, 1892.
(3) Lemoine, Thèse de Paris, 1880.

cas rapporté dans la thèse de Lemoine (Obs. 4), le foyer hémorragique est presque uniquement localisé au thalamus ; l'auteur note alors des troubles de la sensibilité générale et spéciale du côté opposé. Malheureusement, les résultats de Lemoine sont trop peu nombreux — l'auteur le reconnaît lui-même — pour être convaincants. L'animal qu'il étudia ne survécut pas longtemps à la lésion et présenta des phénomènes d'excitation cérébrale ; enfin, la topographie macroscopique grossière du foyer de destruction faite par l'auteur est insuffisante pour permettre de conclure avec certitude au rôle joué par le thalamus dans ce cas. Laborde constate également que la faradisation des couches optiques n'est pas suivie de phénomènes moteurs (opinion conforme à celle de Ferrier, Carville, Duret) et, de ses expériences faites avec Lemoine, il conclut que « les *couches optiques constituent des centres dévolus à la fonction de la sensibilité* ». Parlant du rôle joué par les noyaux gris centraux, il dit : « *Sont-ce des centres supérieurs d'élaboration fonctionnelle, notamment des centres réflexes supérieurs, des foyers récepteurs de transformation des impressions sensitives en mouvements volontaires, en rapport organique et fonctionnel avec les centres de contrôle qui président à la perception consciente (centre psychique que nous allons apprendre à connaître) ? Cela est possible, probable même si l'on considère la situation, la connexion et la constitution propre de ces masses ganglionnaires, qui sont moins des lieux de passage pour les fibres conductrices que des composés d'éléments nobles ressortissant à la substance fondamentale d'élaboration fonctionnelle, ou substance grise cérébrale. Peut-être y aurait-il lieu, en vue de cette interprétation, de ne point séparer, fonctionnellement, les deux ganglions cérébraux, et même de les considérer solidairement avec les conducteurs inter-ganglionnaires de l'expansion pédonculaire, constituant de la sorte, ainsi que nous étions déjà amenés à le remarquer plus haut, un double système sensitif et moteur, ou sensitivo-moteur, moteur par sa portion antérieure ou lenticulo-striée, sensitif par sa partie postérieure ou lenticulo-optique.* »

C'est en 1883 qu'un auteur russe, Bechterew (1), publia son

(1) Bechterew, *Pfluger's Archiv.* XXXI ; *Neur. Cent.*, 1883 ; *Arch. f. Psych.*,

premier travail sur les fonctions du thalamus, travail notablement augmenté et complété dans les *Archives de Virchow* de 1887. Depuis lors, le nom de ce physiologiste est intimement lié au sujet qui nous occupe. En effet, dans toute une série de travaux, dont une grande partie sont faits en collaboration avec son élève Mislawski, cet auteur décrit, au moyen des résultats obtenus par l'électrisation, une foule de centres spéciaux dans la couche optique. Nous allons rappeler brièvement les idées de Bechterew, telles qu'elles se dégagent de la lecture de ses nombreux travaux.

Bechterew opère sur des animaux divers, oiseaux et mammifères, et excite le thalamus, soit par simple piqûre, soit par électrisation faradique en enfonçant de fines électrodes dans ce ganglion, après avoir ouvert le ventricule latéral pour aborder la couche optique.

Il conclut, d'un grand nombre d'expériences, que cet organe joue un double rôle, moteur et sensitif. Moteur : la couche optique est en rapport avec la fonction des mouvements involontaires, innés et réflexes d'ordre compliqué, elle est le centre des mouvements réflexes de l'expression — opinion qui fut aussi soutenue, comme nous le verrons, par Nothnagel, à l'appui de faits cliniques ; sensitif : elle est un centre important de perceptions sensitives.

En outre, Bechterew et Mislawski (1) sont arrivés à localiser et à différencier une foule de centres d'innervation dans le thalamus. Bechterew confirme tout d'abord l'opinion de Réthi, à savoir que le centre sous-cortical des mouvements de mastication et de déglutition a son siège dans le thalamus (segment postérieur) ; pour ces auteurs, c'est là que se passe l'acte de la coordination des différents mouvements nécessaires à l'acte normal de manger.

Le centre cortical de ces mêmes mouvements est placé par

vol. 26 ; *Virchow's Archiv*, vol. 110 ; *Rev. de Psych. et Neur.* 1904 ; *Monatsch. f. Psych. und. Neur.*, 1905. *Les voies de conduction du cerveau et de la moelle* (trad. française. Paris, 1900). *Neurolog. Centr.* : 1894, 1906.

(1) Bechterew et Mislawski, *Arch. f. Anat. und Phys.*, 1889, 1891. *Neurolog. Centralb* : 1886, 1888, 1890, etc... (voir index bibliographique).

Réthi (1) en avant et en dehors du centre cortical des extrémités. Pour Bechterew et Ostankow (2) le centre cortical de la déglutition siégerait au niveau de la partie antérieure de la 2e circonvolution, en dehors du « gyrus sygmoïde ». Ces faits relatifs à la couche optique furent confirmés par A. W. Trapesnikow (3), qui observa des mouvements de déglutition, par excitation du segment postérieur de la couche optique et des deux tubercules quadrijumeaux antérieurs.

Pour Bechterew et Mislawski, le segment antérieur de la couche optique a une action inhibitrice sur le pylore et la région pylorique, et l'excitation de ce segment arrête les mouvements du pylore pendant un certain temps, avec de faibles contractions de l'estomac. L'excitation du noyau externe du thalamus a une influence sur la sécrétion intestinale ; elle arrête les mouvements péristaltiques de l'intestin grêle avec relâchement intestinal. Cette opinion confirmée par Ott et Woodfield (4), vient à l'appui des travaux antérieurs de Bechterew sur les oiseaux et sur les mammifères.

L'excitation de la partie moyenne du thalamus provoque une contraction exagérée des mouvements péristaltiques ; celle du noyau externe, une contraction intense avec mouvements péristaltiques du gros intestin, amenant l'acte de la défécation. Cette influence se fait par l'intermédiaire des nerfs vagues, de la moelle et des nerfs sympathiques.

Ces faits sont confirmés par W. Sinkler qui, chez l'homme, à la suite d'un foyer hémorragique dans la couche optique droite, observa une hémorragie intestinale. Schiff, Lusana et Ebstein (5) avaient également observé des hémorragies de l'estomac et de l'intestin chez des animaux à la suite de lésions du thalamus.

Dans la partie tout à fait antérieure de la couche optique se

(1) Réthi, *Phys. Inst. der K. K. Universit. in Wien. Sitz. berichte. d. K. Acad. d. Wiss. in Wien*, 1893.

(2) Bechterew et Ostankow, *Neur. Cent.*, 1894, p. 580.

(3) A. W. Trapesnikow, *Neurol. Centralb.*, 1897.

(4) Ott et Woodfield, *The Journ. of nerv. and ment. deseases*, 1879.

(5) Ebstein, *Virchow's Arch.*, vol. IL.

trouveraient, pour Bechterew et Mislawski, les centres d'innervation de la vessie, du rectum et du vagin ; tous ces centres sont des intermédiaires aux centres corticaux ayant même action physiologique.

Continuant et complétant leurs recherches, Bechterew et Mislawski ont encore pu produire, par excitation du thalamus opticus ainsi que du globus pallidus et de la partie postérieure de la capsule interne, une élévation de la pression sanguine.

Ces auteurs ont montré, en outre, que l'excitation de la partie externe du thalamus amenait un arrêt du cœur en diastole, et ils supposent que les fibres partant du centre cortical, par eux établi, passent par le thalamus pour se rendre à la périphérie.

Les deux savants russes ont aussi noté dans leurs expériences, une influence évidente de la couche optique sur la sécrétion lacrymale ; en excitant la partie antérieure de la commissure grise, ils provoquent une sécrétion lacrymale des deux yeux, surtout prononcée du côté opposé, de la dilatation pupillaire et de la protusion des globes oculaires. Ils concluent que « *le principal centre réflexe de la sécrétion lacrymale est localisé dans les couches optiques, que les voies centrales du sympathique cervical s'y trouvent aussi et que, de là, leurs prolongements montent jusqu'à l'écorce des hémisphères du cerveau antérieur* ».

Bechterew, dans ses différents travaux, parle de l'influence des couches optiques sur l'accélération de la respiration ; le fait a été constaté également par Schukowski (1), qui observa un arrêt des mouvements respiratoires en excitant le segment antérieur du thalamus et la queue du noyau caudé, du rythme de Cheyne-Stokes par piqûre de la partie moyenne de la paroi du troisième ventricule, et enfin, par la piqûre de la partie postérieure, de rares mouvements respiratoires qui deviennent plus fréquents sous l'influence de la stimulation électrique.

Bechterew attribue enfin, avons nous-dit, une action motrice à la couche optique, dont il fait le centre des mouvements d'expression involontaire. A l'appui de toute une série d'expériences

(1) SCHUKOWSKI, *Neur. Centr.*, 1898.

consistant à décérébrer des oiseaux ou mammifères, il constate que les animaux privés du thalamus ont perdu la faculté de manifester leurs émotions psychiques par des actes réflexes compliqués, comme le mouvement des oreilles, de la queue, le hérissement des poils chez le chien, le redressement des plumes chez les oiseaux, quoique la motilité volontaire soit conservée et réponde à une excitation périphérique. «*Ce sont là*, dit Bechterew, *des mouvements d'expression innés psycho-réflexes, l'excitation des thalami est ici déterminée par des processus psychiques* ». Par destruction d'une couche optique l'expression de la mimique est abolie du côté opposé. Tous ces faits ont reçu des confirmations cliniques par les observations de Bechterew lui-même, de Nothnagel, et d'autres auteurs dont nous parlerons plus loin.

En résumé, il ressort des recherches expérimentales de Bechterew et de ses élèves, *que les couches optiques ont une action sur la respiration, sur les mouvements du cœur, de l'estomac, de l'intestin, sur le rectum, la vessie et le vagin ; sur la sécrétion lacrymale et le système nerveux vaso-moteur. En un mot, les couches optiques président aux fonctions de la vie végétative ; en outre, elles renferment des centres pour l'expression des mouvements innés réflexes, rôle moteur ; — elles jouent enfin un rôle dans la sensibilité.*

La détermination des nombreux centres, placés par Bechterew dans la couche optique chez les animaux, est basée sur des résultats obtenus, pour la plupart, au moyen de l'excitation électrique. Cette méthode est susceptible de certaines critiques ; il faut en effet tenir compte de la diffusion du courant faradique ou galvanique d'un point à un autre, diffusion qui a été prouvée par les expériences de Carville et Duret (1). Ces auteurs ont montré en effet, que le fluide électrique ne suivait pas nécessairement et uniquement les mêmes voies que l'influx nerveux physiologique. Il faut également faire la part de l'extrême sensibilité des centres nerveux à toute excitation électrique et de la facilité très grande, avec laquelle on obtient des phénomènes d'épilepsie

(1) Carville et Duret, *Arch. de phys.*, 1875.

organique par excitation d'un point quelconque de l'encéphale. Nous ne pouvons ici que signaler ces faits, sur lesquels nous nous proposons de revenir dans des recherches ultérieures. Il nous semble donc que, sans enlever aucun mérite aux travaux de Bechterew, on doive n'accepter qu'avec une certaine réserve les conclusions de cet auteur, dont les travaux ont besoin de nouvelles confirmations.

A propos des centres vaso-moteurs et thermiques de la couche optique, il faut citer encore les travaux d'Isaac Ott (1), qui place le centre thermogénique au niveau de la face antéro-interne du thalamus ; ce centre fait ainsi partie des différents centres de vaso-constriction et de vaso-dilatation que cet auteur cherche ultérieurement à établir dans les différentes parties de l'encéphale.

M. Hale White prétend que les lésions du thalamus élèvent pendant quelques heures la température du corps, mais moins cependant que celles du noyau caudé. Bartolomio Baculo fait les mêmes observations et dit que l'élévation thermique est surtout prononcée du côté des extrémités antérieures.

Lo Monaco (2), en Italie, entreprit également en 1897 de faire des destructions expérimentales de la couche optique et, il imagina pour cela, le procédé suivant : sur des chiens, on fait un volet crânien médian, puis, après section de la dure-mère et ligature du sinus longitudinal supérieur, on arrive, en écartant légèrement les hémisphères, sur la face supérieure du corps calleux qu'on sectionne longitudinalement pour tomber dans le troisième ventricule dont la paroi externe est formée par la couche optique. Un coup de curette peut alors en enlever une plus ou moins grande partie. Après avoir perdu beaucoup d'animaux, par suite de l'hémorragie considérable que cette opération détermine et du traumatisme énorme qu'elle provoque, Lo Monaco réussit à conserver quelques animaux, et ceci pendant 15 jours ; l'auteur ob-

(1) Isaac Ott, *Med. Cent.*, 1885 ; *Journ of Nerv. and ment. deseases*, 1887.

(2) Lo Monaco, *Arch. de Farmac. Sperim. a Scienze, Affim.*, 1904 ; *Rivist. de pathol. nervos. et ment.*, 1897. *Recher. de physiol. du prof. Luciani*, Milan, 1900.

serva ainsi des troubles de la sensibilité cutanée du côté opposé, consistant en une légère parésie et une perversion du sens musculaire.

Les observations physiologiques de Lo Monaco ne sont pas très complètes ; il insiste peu sur les troubles de la perversion musculaire dont il parle et se contente, pour la vérification anatomique, d'un simple aperçu macroscopique, sans pousser plus à fond l'examen histologique de ses pièces. Enfin, la méthode sanglante qu'il a employée et qui a donné entre ses mains quelques résultats heureux, est vraiment bien incertaine dans ses suites opératoires. Ainsi que nous le verrons plus loin, il nous a été impossible de conserver par cette méthode un seul animal plus de huit jours. Du reste Lo Monaco revient, dans un travail récent, sur sa première opinion et modifie ses conclusions antérieures. Le thalamus, dit-il, doit être considéré comme un centre visuel et rien ne permet d'admettre, jusqu'ici, un rôle moteur ou sensitif.

Sellier et Verger (1) (1898), en France, appliquèrent alors le procédé de destruction par l'électrolyse à l'étude des centres nerveux. Renonçant à la méthode de l'électrolyse monopolaire qui avait été employée par Golsinger en 1895, ils eurent recours à l'électrolyse bipolaire sur le conseil du professeur Bergonié, de Bordeaux ; par ce procédé, ils obtinrent une destruction tout à fait localisée autour des deux pôles des électrodes et entre ces pôles.

Sellier et Verger réussirent ainsi à faire des petits foyers de destruction localisée au noyau caudé, à la capsule interne et à la couche optique. Dans ce dernier cas ils notent : 1° des troubles de la sensibilité tactile et de la notion de position des membres, troubles qui disparaissent au bout de quelques jours ; 2° l'absence de modifications de la sensibilité à la douleur et de troubles de la motilité.

Les auteurs concluent de leurs travaux :

1° *Que les lésions même petites du thalamus, amènent le*

1) Sellier et Verger, *Arch. de physiol.*, 1898 ; *Soc. de biol. de Bordeaux* (Mém. de biol. de Paris), 1903 ; *Arch. d'électr. méd.*, 1895 et 1898.

*syndrome typique de l'hémianesthésie dite organique ou capsulaire ;*

2° *Que la destruction du segment antérieur ou externe du thalamus ne donne pas de troubles visuels ;*

3° *Que, même après destruction du gyrus sygmoïde, la guérison de l'hémianesthésie peut se faire ;*

4° *Que l'électrolyse bipolaire est le meilleur procédé pour obtenir des destructions localisées, que les deux tiers des animaux sont utilisables, alors que Lo Monaco n'en peut conserver qu'un cinquième et qu'enfin par ce procédé, on obtient des lésions vraies sans participation de mouvements forcés qui sont dus à des lésions surajoutées.*

Nous reviendrons plus longuement sur le procédé employé par Sellier et Verger dans une autre partie de ce mémoire, procédé que nous avons nous-même largement mis à contribution dans l'étude physiologique des couches optiques.

La même année, Ferrier et Turner (1) observent de l'anesthésie peu considérable et peu durable, après la destruction expérimentale de la région sous-optique et de la partie postérieure de la couche optique.

Nous ne ferons que signaler ici, pour mémoire, les travaux de von Monakow (2) qui ont plutôt trait à la question anatomique de la couche optique. Cet auteur, à l'appui de ses nombreux travaux expérimentaux et cliniques, fait des couches optiques une partie importante des appareils centraux pour la perception des impressions sensorielles et sensitives.

Nous arrivons enfin aux importants travaux de Probst (3) de

(1) Ferrier et Turner, *Phil. Transac.*, 1894.

(2) von Monakow, *Arch. f. Psych.*, 1895, *Gehirnpathologie*, 1905.

(3) Probst, *Archiv f. Psych.*, Bd. XXXIII, H. 1 et H. 3. Bd. XXXV, H. 1. — *Deutsche Zeitschr. f. Nervenheil.*, Bd. XIII, Bd. XV, Bd. XVII. — *Monatschr. f. Psych. und Neur.*, Bd. IX, Bd. V, idem 1902. — *Arch. f. Anat. und Phys. Anatom.*, Abteil. 1902. — *Wiener. klin. Wochenschr.*, 1902. — *Aus den Sitzunzsberich. der Kaiser. akad., d. Wissensch* in Wien., *Mathom. natur. Klasse*, Bd. CXIV. Abt. III, April 1905.

Vienne, dont les nombreux ouvrages, consacrés à l'étude des couches optiques, méritent de nous arrêter quelque temps.

Probst, pour produire la destruction des couches optiques, reprend le procédé de Veyssière, légèrement modifié. Au moyen d'une « hackencanule » (canule avec crochet) composée d'un trocart, dans lequel pénètre un fil-ressort très fin qui reste caché dans son enveloppe, il pénètre dans la scissure inter-hémisphérique à travers le corps calleux. Il pousse ensuite le ressort qui sort de la canule par son extrémité inférieure, et, par des mouvements de rotation, il produit une lésion dans le thalamus. Rentrant alors le ressort dans l'appareil protecteur, il retire le tout en dehors. Probst réussit à faire des lésions plus ou moins localisées à la couche optique sur des chiens, des chats, et enfin, tout dernièrement, sur un singe. Chez ces animaux, de suite après l'opération, il note de la déviation et de la contracture de la tête, du nystagmus et des mouvements de manège qui se font du côté de la lésion, que cette lésion porte sur la partie antérieure ou sur la partie postérieure du thalamus (opinion contraire à celle de Schiff dont nous avons parlé plus haut). Ces phénomènes sont de courte durée, disparaissent au bout de quelques jours et sont, ainsi que les convulsions légères dans les membres, considérés par Probst, comme étant, soit des symptômes de destruction, soit des symptômes d'excitation.

Comme phénomènes durables, l'auteur note de l'hémianopsie du côté opposé, une diminution de la sensibilité tactile, la perte de la notion de position des membres de ce même côté et enfin, un léger degré de parésie que l'auteur considère comme étant de la paralysie psychique (Seelenlähmung) ; ces troubles se manifestent chez les animaux dans les mouvements délicats et combinés, comme dans l'acte de saisir avec la main chez le singe, alors que spontanément les différents mouvements des doigts et de la main sont tous possibles.

Probst note enfin des troubles du goût et de l'odorat tout à fait douteux.

P. Castellino (1) (de Gênes) fit, comme Nothnagel et Veyssière,

(1) Castellino, *Wiener klin. Woch.*, 1895.

des destructions du thalamus au moyen du trocart chez des pigeons, des lapins et des chiens et observa, aussi bien dans les lésions antérieures que postérieures, des mouvements de manège du côté opposé de la lésion, avec tendance à tomber de ce côté.

Ces faits, confirmatifs de ceux de Magendie et Lusana, sont en opposition avec ceux de Schiff et Longet. L'auteur note, que dans les lésions postérieures du thalamus, le cercle décrit par l'animal en tournant est plus grand que dans les lésions antérieures (1). Il se garde d'attribuer une trop grande importance à ces phénomènes moteurs et de les faire résulter uniquement de la couche optique ; pour lui, les couches optiques sont des organes complémentaires des centres moteurs, principalement des centres du sens musculaire et susceptibles de les suppléer.

Enfin, dernièrement, un auteur anglais, May (2), fit chez une série de singes, des destructions du thalamus et observa de l'hémianesthésie et de l'hémianopsie du côté opposé, de la déviation de la tête du côté de la lésion, en même temps que l'oreille de ce côté est rapprochée de l'épaule. Dans quinze cas sur seize, l'auteur note de la paralysie motrice du côté opposé, en raison de la lésion concomitante du faisceau pyramidal ; dans neuf cas, de l'hémianopsie définitive ; dans huit cas,de la déviation de la tête ; dans quatre cas enfin, de l'inégalité pupillaire. Parfois, l'auteur observa du nystagmus.

(1) De fréquentes discussions ont lieu entre les physiologistes, relativement à la détermination du sens de rotation par rapport à la lésion. — D'après Prévost, ces discussions auraient pour point de départ, non pas les résultats divergents des expériences ou des observations, mais la façon différente dont on définit le mouvement du sujet observé, par rapport à lui-même et par rapport à celui qui l'observe. Pour cet auteur, la déviation conjuguée des yeux et le déplacement de la tête qui l'accompagne, sont souvent le point de départ de mouvements de rotation par extension aux autres muscles du corps. La relation de cette déviation par rapport à la lésion est facile à établir et peut servir à spécifier le sens de direction du mouvement de manège.

(2) May, cité par G. Mann, *in British Journ.*, February, 1905.

## B. — Faits anatomo-cliniques.

Pendant que les auteurs précédents cherchaient par la méthode physiologique à éclairer les fonctions de la couche optique, d'autres poursuivaient simultanément le même but à l'aide de la méthode anatomo-clinique. Cette méthode est plus longue, plus difficile, plus incomplète souvent, mais les résultats en sont, pour la physiologie cérébrale, supérieurs à ceux que donne l'expérimentation, puisqu'il s'agit d'un organe qui n'atteint jamais chez l'animal le développement auquel il parvient chez l'homme, et qu'en outre, la clinique fait des lésions que l'expérimentateur le plus habile n'arrive pas à réaliser. Dans cette méthode anatomo-clinique, plus encore que dans l'expérimentation, la patience et l'observation la plus minutieuse des faits sont de rigueur.

Pour l'étude historique du paragraphe B, contrairement au plan suivi dans le paragraphe A, nous classerons les faits, non pas en partant des auteurs pour en exposer les idées, — ce qui nous obligerait à de nombreuses redites — mais bien en prenant comme point de départ les différentes fonctions supposées des couches optiques, pour les attribuer ensuite à leurs défenseurs respectifs.

**Troubles de la sensibilité.** — Pour la première fois deux auteurs anglais, Todd et Carpenter (1) parlent du rôle que joue la couche optique dans l'interprétation de nos sensations périphériques. Elle est pour eux le centre, l'aboutissant des impressions tactiles, le siège de ce que l'on appelait alors, depuis Galien, le « *sensorium commune* », l'aboutissant final de toutes les impressions sensitives que d'autres auteurs avec Vulpian et Longet, plaçaient plus bas dans la protubérance annulaire. L'opinion de Todd et Carpenter fut soutenue et confirmée par Broadbent (2), qui assimile, au point de vue physiologique, la couche optique à l'axe gris de la moelle et plus tard par Hughlings Jackson (3) ;

(1) Todd et Carpenter, *Clin. Lect. on Paralysics*, London, 1856.
(2) Broadbent, *Med. Soc. London*, 1865.
(3) Hughlings Jackson, *Lancet*, 1872.

ces auteurs attribuent, dans un cas clinique, la cause de l'hémianesthésie à la lésion thalamique trouvée à l'autopsie. En Allemagne, Schrœder Van der Kolk (1) admet la même idée et Turck (2) note, que dans certains cas d'anesthésie, on peut trouver la couche optique lésée, en même temps que le noyau lenticulaire et la capsule interne. De même, sont encore à signaler les conceptions de Meynert (3) et de son élève Huguenin (4), qui font de la couche optique le centre réflexe des mouvements inconscients, et celles de Wundt (5) qui défend la même opinion.

En France, Luys (6) en 1865, plaça dans les couches optiques le « *sensorium commune* » ; il divise ce ganglion en une série de noyaux distincts, centres et premiers lieux de perception des impressions sensitives. Luys décrit un noyau antérieur, centre des perceptions olfactives, un postérieur, centre des perceptions acoustiques, un noyau moyen, centre des perceptions visuelles et enfin un médian, centre de la sensibilité générale. « *Les impressions sensorielles*, dit-il, *traversent la série des ganglions qui se trouvent sur le trajet des différents nerfs sensitifs et y subissent des modifications successives. Après avoir été ainsi perfectionnées et épurées, ces impressions viennent toutes se concentrer dans les cellules ganglionnaires des différents centres de la couche optique. Ces noyaux absorbent ces impressions, les travaillent en quelque sorte en leur faisant subir une action métabolique qui, en leur donnant une forme nouvelle, les rend plus perfectionnées et plus assimilables pour les éléments de la substance corticale où elles vont se répartir.* »

On comprend que ces idées purement hypothétiques, ne reposant la plupart du temps que sur des observations plus ou moins exactes, n'aient qu'une bien minime valeur. Aussi, peu de temps après, Vulpian (7) (1866) pouvait-il dire que nous ne savions

(1) Schrœder Van der Kolk, *Pathol. und Therap. der Geisten Krankheiten.*
(2) Turck, *Sitzgs. d. Wiener Akad.*, 1859.
(3) Meynert, *Med. Jahrb. d. Gesellsch der Aerzte.* Wien, 1872.
(4) Huguenin, *Amt Bericht uber die Werwaltung der med. des Cant.* Zurich, 1876.
(5) Wundt, *Beitrage zur Theor. der Sinne*, Leipsig, 1861.
(6) Luys, *Rech. sur le syst. nerv. cérébro-spinal*, 1865.
(7) Vulpian, *Lec. sur la physiol. génér. et comp. du syst. nerv.*, 1866.

rien sur les fonctions des couches optiques, et que pour lui, leur rôle dans la sensibilité et dans la vision était tout à fait nul. Ainsi donc l'idée d'un rôle sensitif joué par le thalamus, émise par Todd et Carpenter et soutenue par Luys en France, ne reposait jusqu'ici que sur des bases fragiles ; aussi allait-elle rencontrer de violents contradicteurs.

C'est alors en effet, que naquit avec Charcot (1) et l'Ecole de la Salpêtrière la doctrine du « carrefour sensitif ». localisant le siège de l'anesthésie organique dans la partie postérieure du segment postérieur de la capsule interne, dont la lésion produisait le syndrome de l'hémianesthésie dite capsulaire. Cette doctrine est basée sur l'existence d'un soi-disant faisceau sensitif venant du pédoncule cérébral, et passant par la partie postérieure du segment postérieur de la capsule interne. A ce niveau, les fibres sensitives formeraient un faisceau compact, absolument distinct de celui formé par les fibres motrices pyramidales. Charcot refusait ainsi à la couche optique la faculté de jouer un rôle quelconque dans la production des troubles de la sensibilité. Cette idée fut soutenue et défendue par toute une série de ses élèves : Virenque (2), Veyssière (3), Pierret, Pitres (4), Lépine (5), Laffargue (6), Rendu (7), Raymond (8), Grasset (9) et Ballet (10) qui, tous, ne tenant pas compte de la lésion thalamique qu'ils rencontrent cependant souvent, mettent au premier plan la lésion capsulaire et en font la cause essentielle et unique de l'hémianesthésie. Ballet, dans sa thèse, s'étonne de voir des physiologistes

(1) Charcot, *Lec. sur les local. dans les malad. du cerveau*, 1875 ; *Malad. du syst. nerv.*, 1877.

(2) Virenque, Th. Paris, 1894.

(3) Veyssière, Th. Paris, 1875.

(4) Pitres, *Gaz. méd.*, 1875 ; *Congrès méd.*, 1880.

(5) Lépine, Th. agrég., 1875.

(6) Laffargue, Th. Paris, 1888.

(7) Rendu, Th. agrég., 1875.

(8) Raymond, Th. Paris, 1876 ; *Clin. des malad. du syst. nerv.*

(9) Grasset, *Des loc. dans les malad. cérébrales*, 1880 ; *Trait. prat. des mal. du syst. nerv.*

(10) Ballet, Th. Paris, 1881.

éminents persister à localiser dans la couche optique le centre des perceptions sensitives, *opinion qui*, dit-il, *ne tient pas devant les faits.*

Nothnagel, dans son *Traité clinique du diagnostic des maladies de l'encéphale* (1885), analyse les faits cliniques relatifs à cette question et, en les comparant entre eux, cet auteur arrive aux conclusions suivantes : « *Sans doute, nous basant sur les matériaux d'observation existant, nous ne tenons pas pour probable que les foyers de la couche optique engendrent de l'anesthésie, mais nous ne pouvons mettre l'ensemble des faits d'accord avec cette opinion.* »

A ce moment, grâce à l'introduction des nouvelles méthodes de coloration et de la pratique des coupes microscopiques sériées, l'anatomie du cerveau faisait de grands progrès, et ceux-ci devaient nécessairement concourir à éclairer bien des points encore obscurs de la physiologie de l'encéphale. En effet, à l'appui de cette méthode, Dejerine et Long (1), M. et Mme Dejerine dans leur *Traité d'Anatomie des centres nerveux*, en France, et von Monakow en Allemagne, combattent et renversent définitivement l'existence d'un faisceau sensitif distinct et autonome dans le segment postérieur de la capsule interne, et font jouer à la couche optique un rôle de première importance dans la production de l'anesthésie. Ces faits tout récents sont du domaine de l'histoire contemporaine ; aussi nous arrêtons-nous ici, nous réservant de revenir ailleurs plus longuement sur cette question.

On voit donc, par l'exposé que nous venons de faire, que la question du rôle joué par le thalamus dans la sensibilité, a passé jusqu'ici par trois étapes successives :

Une première, dans laquelle les couches optiques sont considérées comme le centre du *sensorium commune* (Todd, Carpenter et Luys) ;

Une deuxième, dans laquelle elles ne jouent aucun rôle sensitif (Charcot et l'Ecole de la Salpêtrière) ;

Une troisième enfin, où avec Dejerine, Long et von Monakow,

(1) Dejerine et Long, *Soc. de Biol.*, 10 et 24 décembre 1898.

on revient, à l'appui de notions anatomiques précises, aux idées des anciens cliniciens et physiologistes.

**Troubles de la motilité.** — Comme pour la sensibilité, la fonction motrice jouée par la couche optique a rencontré tour à tour ses partisans et ses adversaires. L'idée du rôle moteur joué par ces ganglions dans la production de paralysies motrices, fut émise pour la première fois, comme nous l'avons vu, par Saucerotte, à l'appui de faits expérimentaux. Serres et Foville (1) citent des faits pathologiques confirmant l'opinion de Saucerotte, à savoir : que les lésions du thalamus déterminent avant tout une paralysie du membre supérieur du côté opposé.

Andral dans ses « Cliniques », faisant le relevé statistique de 75 cas d'hémiplégie, s'élève contre cette idée et prétend que rien ne permet d'assigner aux mouvements des membres supérieurs un centre distinct.

L'opinion, qu'une paralysie motrice pouvait être produite par les lésions thalamiques, a rencontré d'autre part de nombreux adversaires. Cohn (2) n'admet pas le rôle moteur de cet organe. Gintrac (3) fait observer que dans les hémorragies de la couche optique, l'hémiplégie manque souvent et que, lorsqu'elle existe, elle est incomplète, respecte ordinairement la face et frappe principalement le membre supérieur.

Bastian (4) dit de même : « *Il semble avant tout que la paralysie motrice occasionnée par les lésions qui occupent les parties profondes ou périphériques de la couche optique, soit moins prononcée que celle qui aurait été produite par les lésions d'égale étendue et homologues du corps strié ; dans quelque cas, cette paralysie serait totalement absente.* »

Petrina (5) n'admet l'existence de troubles paralytiques que dans les tumeurs volumineuses du thalamus, avec atteinte mar-

(1) Serres et Foville, *Anat. comp. du cerveau*, 1824-1826, 2 vol.

(2) Cohn, *Klin. der Embol.*, Berlin, 1860.

(3) Gintrac, *Traité théor. et prat. du syst. nerv.*, 1869-1871.

(4) Bastian, *On Paralys. from brain desease in its common forms.* London, 1875.

(5) Petrina, *Zeitsch. für Heilk.*, 1881.

quée des parties voisines : fibres de la couronne rayonnante frontale ou corps strié.

Nothnagel s'est occupé à plusieurs reprises de cette question, soit au point de vue expérimental, soit au point de vue clinique. Après avoir hésité dans ses affirmations premières, il arrive définitivement à cette conclusion : « *que les foyers qui limitent exactement leur action à la couche optique ne déterminent pas de paralysie motrice, mais que celle-ci est due, lorsqu'elle existe, à l'atteinte de systèmes voisins, en particulier du pédoncule cérébral ou de la capsule interne* ». Ce fait explique, d'après Nothnagel, pourquoi ce sont les lésions un peu volumineuses du tiers moyen du thalamus qui donnent des phénomènes moteurs. Les rapports intimes de cette partie de la couche optique avec la capsule interne d'une part, et le pédoncule cérébral d'autre part, donnent la clé de ce phénomène. Dans les lésions du tiers antérieur de la couche optique, il y a ordinairement paralysie motrice, mais le plus souvent le corps strié et la capsule interne sont lésés ; dans les foyers bien limités de cette partie antérieure (Nothnagel, Lauenstein), il peut ne pas y avoir de paralysie motrice.

Quant aux foyers siégeant dans le tiers postérieur, les observations de Veyssière, de Jackson et d'autres, semblent montrer que lorsqu'ils sont exactement limités au thalamus, sans atteinte des tubercules quadrijumeaux, ils ne donnent pas de paralysie motrice accusée ou durable.

En résumé, la question du rôle moteur joué par la couche optique, sans être définitivement résolue par la méthode anatomo-clinique, ne semble plus guère aujourd'hui rallier d'adeptes.

**Hémichorée.— Hémiathétose.**— Depuis longtemps, les auteurs ont été frappés des rapports des lésions thalamiques avec certains symptômes moteurs observés chez les hémiplégiques, tels que l'hémichorée, l'hémiathétose ou l'hémitremblement post-hémiplégique. C'est aux lésions thalamiques, en effet, qu'on rapporte tout d'abord ces phénomènes d'excitation motrice, à l'appui de constatations anatomo-cliniques.

En Angleterre, Broadbent, Turkwell, en Allemagne, Mey-

nert (1), Lauenstein, Leyden et surtout Gowers, en Italie enfin, Assagioli (2) et Bonvecchiato se font les défenseurs de cette théorie. Nothnagel confirme également l'opinion de Gowers ; à l'appui de cas cliniques et par une analyse minutieuse des observations publiées sur la question, il arrive à cette affirmation, que seule, une lésion du thalamus ou de ses fibres de projection, en quelque lieu que ce soit, peut provoquer l'hémichorée. Cette opinion enfin, a été acceptée plus récemment par Bechterew et von Monakow.

En France, Andral (3), Charcot, Grasset, Veyssière et surtout Raymond dans sa thèse, s'élèvent contre cette hypothèse et refusent à la couche optique la faculté de produire et l'hémichorée et les autres phénomènes moteurs cloniques post-hémiplégiques, dont le centre siégerait pour eux dans la partie postérieure de la capsule interne, au niveau du carrefour sensitif.

**Réflectivité.** — Crichton Browne (4) a signalé une diminution de la réflectivité générale, cutanée ou tendineuse du côté du corps opposé à une lésion thalamique. Dans la plupart des cas cités par l'auteur, les lésions n'étaient pas uniquemeut localisées au thalamus, ainsi qu'il ressort des faits rapportés et des critiques émises sur la question par Moeli (5), Laffargue et Nothnagel. L'opinion de Crichton Browne n'a pas reçu de nouvelle confirmation et paraît donc erronée.

**Mouvements réflexes.** — Dans le même ordre d'idées, on a fait jouer à la couche optique un rôle dans la production des mouvements inconscients, dont le centre siégerait dans ce ganglion ; c'est l'opinion de Meynert et de Wundt.

Halipré (6), dans sa thèse sur les « Paralysies pseudo-bulbaires d'origine cérébrale », admet que les noyaux gris peuvent devenir

(1) Meynert, *Med. Jahrb. d. Gesellsch. der Aerzte*, Wien, 1878.
(2) Assagioli, *Centr. f. Nervenheilk.*, 1879.
(3) Andral, *Clin. Méd.*, 3e éd., vol. V.
(4) Crichton Browne, *West. Rid. Lun. Asyl. Report.*, 1875, vol. V.
(5) Moeli, *Deutsches Arch. f. klin. Med.*, vol. XXII
(6) Halipré, Thèse Paris, 1894.

des centres d'activité réflexe ; ces centres automatiques psycho-réflexes auraient pour but de seconder l'action corticale.

Raymond admet dans ses « Cliniques » que « *les réflexes originaux des ganglions centraux seraient le produit d'une sorte d'automatisme demi-volontaire qui n'échapperait pas entièrement au contrôle de la conscience* ».

Comme centre psycho-réflexe, la couche optique jouerait surtout un rôle dans l'expression des mouvements involontaires par lesquels s'extériorisent nos sensations intimes, nos émotions : tels l'expression mimique, le rire ou le pleurer.

C'est à Charles Bell (1) que revient le mérite d'avoir su le premier, différencier la paralysie de la mimique de la paralysie volontaire de la face (paralysie du nerf facial). Ces faits sont signalés également par Magnus (2), par Stromeyer (3) et surtout par Romberg (4), qui insiste sur ce fait que dans une paralysie faciale, certaines émotions psychiques produisant soit le rire, soit le pleurer. peuvent amener des contractions musculaires de la mimique expressive aussi bien du côté de la face paralysée que de l'autre côté, ce que la volonté ou une excitation extérieure ne sont pas susceptibles de faire.

Nothnagel, dans une série de travaux, a attiré l'attention sur cette question et le premier il songea, à l'appui d'observations cliniques, à placer le centre réflexe des mouvements d'expression dans la couche optique. Sans être tout à fait affirmatif et sans vouloir certifier que les lésions thalamiques provoquent la paralysie de l'expression mimique, il dit : « *lorsque dans une lésion en foyer s'accompagnant d'hémiplégie et de paralysie faciale, la motilité volontaire des muscles de la face est supprimée, tandis que les deux parties du visage prennent part égale aux émotions psychiques* (*rire, pleurer, douleur*), *on peut admettre que la couche optique et ses fibres de projection à l'écorce cérébrale sont intactes* ». Rosenbach consacre un travail important à

(1) Charles Bell, cité par Rosenbach.

(2) Magnus, *Muller's Arch.*, 1837, cité par Rosenbach.

(3) Stromeyer, cité par Romberg.

(4) Romberg, *Lehrb. der Nervenkrank. des Menschen*, 1853.

l'étude de l'innervation des mouvements d'expression et cite une observation clinique, à laquelle manque la confirmation anatomique, mais dans laquelle, avec une parésie légère, on note de la paralysie de la mimique d'un côté et de l'hémianopsie, ce qui plaide fortement en faveur d'une lésion thalamique.

Gowers et Gayet rapportent des observations semblables ainsi que Kirilzew (1), Pick et Bruns (2).

Bechterew enfin vient donner un appui considérable à cette thèse par de nombreuses expériences sur l'animal, dont nous avons parlé, expériences dont il donne la confirmation clinique, basée sur des observations personnelles.

Brissaud (3), dans une étude qu'il fit sur le rire et le pleurer spasmodiques, dans ses « Leçons sur les maladies nerveuses », admet que c'est par le faisceau psychique ou par le faisceau d'Arnold que les incitations corticales arrivent au thalamus, ces faisceaux passant par le segment antérieur de la capsule interne. Il place dans la couche optique, le centre de coordination des différents mouvements réflexes affectifs, tels que le rire et le pleurer. Une lésion de ces fibres expressives (partie inférieure du faisceau psychique ou du faisceau d'Arnold), en quel lieu que ce soit, amène le syndrôme du rire ou du pleurer spasmodiques, et ceci en supprimant leur action inhibitrice sur le thalamus, qui agit alors d'une façon désordonnée et sans frein. C'est donc pour cet auteur dans le segment antérieur de la capsule interne, au niveau du genou, que sont réunies toutes les fibres cortico-thalamiques inhibitrices du centre de coordination des mouvements de la mimique, et c'est dans cette région que siègent les lésions en cas de rire ou de pleurer spasmodiques. Cette théorie ingénieuse de Brissaud n'est jusqu'ici qu'une hypothèse, puisque l'existence du soi-disant faisceau psychique est loin d'être admise par les anatomistes modernes ; l'auteur en convient du reste lui-même.

Mingazzini (4), en Italie, soutient à peu près les mêmes idées

(1) Kirilzew, *Neur. Centr.*, 1891.
(2) Pick et Bruns, *Rech. sur les lésions du centre ovale*, 1877.
(3) Brissaud, *Lec. sur les malad. nerv.*, 1893-1894.
(4) Mingazzini, *Riv. Sperim. di Fren.*, XXIII, 1893.

que Brissaud, sans cependant topographier exactement le siège de fibres inhibitrices cortico-thalamiques dans tout le segment antérieur de la capsule interne ou dans une petite partie seulement de celui-ci. Pour Mingazzini, le centre de coordination des mouvements de la mimique — le thalamus — est en relation avec les centres corticaux d'élaboration des fonctions psychiques, qui tend continuellement à régler, à ordonner la façon dont doit répondre le thalamus, et ceci sous « *l'effet d'une longue et ancienne éducation* ». Un déficit, un développement incomplet de ces neurones d'association corticaux donnent une émotivité exagérée par défaut des centres d'élaboration des sensations psychiques, tandis que la suppression des fibres reliant ces centres aux couches optiques, en laissant agir ces organes par eux-mêmes, provoque, sans excitation périphérique sensitive ou sensorielle, les phénomènes désordonnés, irréfléchis et absurdes, du rire et du pleurer spasmodiques.

Von Monakow admet aussi cette opinion, mais il fait remarquer que le fait de n'observer des troubles de l'expression mimique que dans certaines lésions du thalamus, implique qu'il y a autre chose qu'une question de quantité ou de lieu et que c'est la qualité de la lésion qui importe vraisemblablement. Pour lui, il ne s'agit pas simplement de symptômes de déficit, mais probablement de phénomènes d'inhibition, d'excitation ou d'arrêt. « *Selon nous*, dit Monakow, *il est vraisemblable qu'une partie de l'arc réflexe sensible du rire et du pleurer émotifs a son siège dans la couche optique.* »

**Sens musculaire et perception stéréognostique.** — La notion du sens musculaire, connue depuis l'observation classique de Charles Bell, est relativement récente ; aussi n'est-il pas étonnant de ne pas la voir signalée par les anciens auteurs. Longtemps imbu de cette idée qu'il devait s'agir là d'un véritable sens spécial, on comprend qu'on ait voulu en localiser le siège en un point déterminé du cerveau.

Aussi Meynert parle-t-il, dans un cas de lésion thalamique, d'attitudes bizarres de la tête et des membres d'un côté du corps, et attribue le fait à la perte du sens musculaire. Il dit qu'il y a

chez son malade de véritables « conceptions délirantes ». Jackson note, dans un cas analogue, la perte de la notion de poids, du côté hémiplégié.

La perte du sens stéréognostic est signalée également dans plusieurs observations avec lésion de la couche optique.

Nous ne faisons ici, dans ce chapitre d'historique, que rappeler brièvement ces faits, sur lesquels nous reviendrons plus longuement dans la partie clinique de notre mémoire.

**Sens spéciaux.** — *Vue.* — Les anciens auteurs déjà, avaient observé des troubles visuels dans les lésions du thalamus. Luys parle dans ses observations de troubles de la vue, d'amblyopie ou d'hémianopsie.

Rémy (1), Foerster (2), Jackson, Veyssière, notent tantôt de l'hémianopsie homonyme latérale, tantôt de l'amblyopie ou de l'amaurose. Mais ces notions sont encore peu précises ; du reste, dans la plupart de ces observations, il s'agit tantôt de lésions en foyer, tantôt de tumeurs.

Nothnagel fait remarquer que les foyers de déficit de la couche optique occupant la partie antérieure ou moyenne ne donnent pas de troubles de la vision : « *Ceux, dit-il, qui en occupent le tiers postérieur peuvent déterminer des troubles visuels ; on ne saurait encore établir actuellement si ces troubles consistent en une hémianopsie latérale homonyme ou en une amblyopie ou amaurose croisée unilatérale.* »

Depuis les travaux des anatomistes, de Monakow, de Dejerine et de Vialet (3), on connaît l'explication de ces faits. La lésion qui provoque l'hémianopsie doit intéresser les fibres de projection thalamo-corticales réunissant la partie postérieure de la couche optique (pulvinar), le corps genouillé externe et le tubercule quadrijumeau antérieur, au centre cortical de la vision. C'est donc dans les lésions thalamiques postérieures qu'on rencontre l'hémianopsie.

*Ouïe, odorat, goût.* — Jackson, dans un cas de lésion de la

(1) Rémy, *Bull. de la Soc. anat.*, février 1875.
(2) Foerster, In Graef's und Saemisch's, *Handb. der Augenheilk.*, 1877.
(3) Vialet, Thèse de Paris, 1893.

couche optique, note l'affaiblissement de l'odorat ou peut-être de la sensibilité générale de la narine ; de la diminution douteuse du goût d'un côté de la langue ; de l'affaiblissement, — douteux également, — de l'ouïe du même côté.

**Douleurs.** — Plusieurs auteurs ont noté que les lésions de la couche optique étaient douloureuses. Bechterew observa des douleurs dans les lésions des tubercules quadrijumeaux et du thalamus. Greiff nota chez une malade hémiplégique du côté gauche, des douleurs vives et persistantes jusqu'à la mort. A l'autopsie, il trouva deux foyers dans la couche optique droite. Henschen (1), Eisenlohr (2), rapportent des cas semblables ainsi que Goldscheider (3), Edinger (4), Dejerine, etc...

Nous ne faisons ici que signaler ces faits dont nous reparlerons en détail dans le chapitre consacré à l'étude physiologique du « syndrôme thalamique ».

**Troubles vaso-moteurs et trophiques.** — On a signalé dans les lésions de la couche optique,des troubles vaso-moteurs et trophiques : de la rougeur, de la chaleur dans les extrémités opposées (Uspensky (5), Petrina, Jackson et Rémy), de l'œdème, de l'abaissement de la température des extrémités (Anton) (6), de l'hyperhydrose, enfin de l'affaissement unilatéral du pouls (Probst).

Tschetscherini, Naunyn et plus récemment Ott (7) et Woodt placent un centre modérateur des combustions organiques dans la couche optique, centre que Ott localise dans la partie antérieure de cet organe.

Borgherini, Eisenlohr, Darkschewitsch, Quincke et Nothna-

(1) Henschen, *Path. des Gehirns*, 1903,

(2) Eisenlohr, *Jahr. der Hamb. Staadtkr.*, 1889 ; *Arch. f. Psych. u. Nervenk.*, IX.

(3) Goldscheider, *Notes et mémoires*, 2e vol. ; *Zeit. für klin. Med.*, 1888 ; *Arch. f. Psych. u. Nervenk.*, vol. XIV, *Berlin. klin. Woch.*, 1894.

(4) Edinger, *Deutsche Zeitsch. f. Nervenk.*, 1891.

(5) Uspensky, *Virchow's Arch.*, vol. XXX.

(6) Anton, *Prag. med. Wochensch.*, 1899.

(7) Ott, *Centr. f. Nerv.*, 1880.

gel parlent d'amyotrophie précoce dans les foyers de la couche optique. Pour Quincke, il s'agirait directement d'un trouble trophique, pour Darkschewitsch, de troubles vaso-moteurs. Monakow estime ces deux explications insuffisantes et, tout en constatant la coexistence fréquente des troubles vaso-moteurs, et trophiques, et de ceux de la sensibilité, il fait remarquer que c'est là « *un complexus symptomatique insuffisant pour faire un diagnostic de localisation thalamique* ».

**Centres sphinctériens.** — D'après Nothnagel, les corps striés et les couches optiques contiennent des centres d'innervation de la vessie. Von Ezylharz et Marburg citent des observations confirmatives à cet égard ainsi que, tout dernièrement, Auguste Hamburger. Ce dernier admet qu'un foyer de ramollissement unilatéral dans le corps strié ou la couche optique ne provoque qu'une incontinence d'urine passagère, et qu'au contraire le ramollissement bilatéral de ces organes donne une incontinence durable. On a vu plus haut la confirmation expérimentale de ces faits, apportée par les travaux de Bechterew.

### § 3. — Conclusions. — Résumé.

*Les couches optiques ont des fonctions multiples, ainsi qu'il ressort des travaux des physiologistes et des observations des cliniciens ; les unes paraissent être définitivement établies, d'autres sont encore fortement discutées. Nous les résumons rapidement.*

1° Rôle moteur. — *Admis autrefois par les physiologistes avec Magendie, Longet, Flourens, Schiff et Vulpian et par les cliniciens avec Gowers, il est combattu par Meynert, Gintrac, Bastian et Nothnagel, pour lesquels les troubles moteurs observés sont vraisemblablement dus à des lésions ou à des phénomènes de compression des parties voisines : corps strié, pédoncule ou capsule interne.*

*En outre, les phénomènes moteurs spasmodiques notés chez les hémiplégiques, tels que l'hémichorée et l'hémiathétose ou l'hémitremblement, sont rapportés à la couche optique par Broadbent,*

*Gowers, Nothnagel, opinion combattue par Charcot, Raymond et leurs élèves.*

*Dans le même ordre d'idées, la couche optique jouerait le rôle de centre coordinateur des mouvements psycho-réflexes ou mouvement d'expression involontaire, tels que l'expression mimique (Bechterew, Nothnagel), le rire et le pleurer spasmodiques (Brissaud, Mingazzini, Monakow).*

2° Rôle sensitif. — *Sensibilité superficielle. — En ce qui concerne la sensibilité superficielle, ce rôle entrevu déjà par Todd et Carpenter, admis par Luys, est tour à tour rejeté et accepté par les auteurs qui se sont occupés de cette question, tant physiologistes que cliniciens. Rejeté par Charcot et ses élèves (Veyssière, Raymond, Ballet), il est admis par Bechterew, Probst, Monakow, Sellier et Verger, et Dejerine.*

*Sensibilité profonde. — La perte des sensibilités profondes et du sens musculaire n'est que timidement attribuée à la couche optique par Meynert et Jackson, plus fermement admise dans les lésions de cet organe par Dejerine et Probst.*

3° Sens spéciaux. — *Les troubles de la vue, dans les lésions du pulvinar, du corps genouillé externe, sont admis par les auteurs modernes, d'après les travaux de Dejerine, de Vialet, de Monakow.*

*Pour l'ouïe, l'odorat et le goût, la question est encore en suspens.*

4° Centre de la vie végétative. — *La couche optique serait le centre de nombreuses fonctions de la vie végétative (centre de la déglutition, de la mastication, du pylore, de l'intestin, de la vessie, du rectum, du vagin, etc., etc.) (Bechterew), ainsi qu'un centre vaso-moteur et trophique (Quincke, Darkschevitsch, Monakow).*

On voit donc combien il est difficile aujourd'hui de se faire une opinion exacte sur les fonctions des couches optiques, leur rôle moteur ou sensitif étant tour à tour confirmé ou infirmé par les observations ou les expériences des auteurs les plus compétents.

Nous allons nous-même essayer d'apporter quelque lumière dans cette question obscure, à l'appui des faits expérimentaux et cliniques que nous rapportons dans ce mémoire.

# EXPOSÉ ANATOMIQUE

Nous croyons être utile au lecteur, et lui faciliter la lecture de ce mémoire, en plaçant ici, un résumé succinct de nos connaissances actuelles sur l'anatomie du thalamus,et sur les connexions qui le rattachent au reste de l'encéphale.

Les couches optiques forment, avec les noyaux caudés et les noyaux lenticulaires, les ganglions de la base du cerveau. Elles représentent un amas de cellules nerveuses, situé sur les côtés du troisième ventricule,en avant et en dehors des tubercules quadrijumeaux, en arrière et en dedans du corps strié.

## § 1. — Développement.

Les couches optiques naissent du cerveau intermédiaire, développé lui-même aux dépens de la moitié postérieure du cerveau antérieur primitif, ou première vésicule cérébrale. Le cerveau intermédiaire s'aplatit de bonne heure dans le sens transversal pour limiter la cavité du troisième ventricule ; ses parois supérieure et inférieure se réduisent à l'état de minces lames membraneuses, tandis que ses parois latérales s'épaississent considérablement et donnent naissance, sur leur face interne, à deux saillies longitudinales ; l'une supérieure, développée aux dépens de la zône dorsale, est la lame alaire, qui sera l'origine de la couche optique, l'autre inférieure, développée aux dépens de la zône ventrale, répond à la lame fondamentale, et donnera naissance à la région sous-thalamique de Forel. Les deux formations sont séparées par un sillon horizontal, le sillon de Monro, qui commence en avant au trou de Monro, et se perd en arrière vers l'aqueduc de Sylvius.

La partie postérieure de la lame alaire, ou portion rétro-thalamique, formera le pulvinar et le corps genouillé externe, la

partie antérieure ou thalamique proprement dite sera l'origine des couches optiques. Celles-ci se développent rapidement et déterminent bientôt une forte saillie dans le troisième ventricule qu'elles réduisent à l'état d'une mince fente.

Avant la fin du deuxième mois de la vie intra-utérine, elles se soudent sur la ligne médiane, au-dessus du sillon de Monro, en formant la commissure molle ou moyenne ; cette suture, plus développée chez les mammifères, chez la femme que chez l'homme est considérée comme un organe en régression ; elle peut manquer, elle peut être dédoublée ou encore, dans certaines malformations congénitales, il arrive qu'elle réunisse les deux couches optiques en une seule masse impaire et médiane.

### § 2. — Morphologie.

Chaque couche optique ainsi constituée affecte la forme d'un ovoïde à grosse extrémité postérieure. Krause leur assigne 40 millimètres de longueur, 14 millimètres de largeur, de 18 à 23 millimètres de hauteur. Rapprochées à leurs extrémités antérieures, que séparent seuls les piliers antérieurs du trigone, les couches optiques s'écartent en formant avec la ligne médiane un angle de 45 degrés, dans lequel pénètrent en arrière les tubercules quadrijumeaux.

On leur décrit quatre faces et deux extrémités. Les faces supérieure et interne sont libres, ainsi que l'extrémité postérieure ; les faces externe et inférieure sont adhérentes et intimement unies à la capsule interne, à la région sous-optique et au pédoncule cérébral, sur lequel les couches optiques sont à cheval.

La face supérieure, convexe dans tous les sens, est revêtue d'une mince couche de fibres blanches, le stratum zonale, qui lui confère une coloration café au lait, permettant de différencier aisément à la vue, la couche optique du noyau caudé. Cette face supérieure est divisée en deux ailes, externe et interne, par le sillon choroïdien, qui la parcoure obliquement, du trou de Monro à l'angle postérieur et externe, et loge les plexus choroïdes des ventricules latéraux. L'aile externe, triangulaire à base antérieure, appartient

au plancher du ventricule latéral et est recouverte par l'épendyme ventriculaire. En avant, elle se renfle près du trou de Monro, en une saillie oblongue, plus ou moins accusée, le tubercule antérieur. L'aile interne triangulaire à base postérieure est recouverte par la toile choroïdienne, qui la sépare du trigone cérébral. En arrière et en dedans, on rencontre une saillie volumineuse, le tubercule postérieur ou pulvinar, qui se renfle considérablement dans sa partie postérieure. En dedans de la partie postéro-interne du pulvinar, la face supérieure présente une petite surface triangulaire à base postérieure, le triangle de l'habenula, triangle limité par le pulvinar en dehors, par le pédoncule antérieur de la glande pinéale sur le trajet duquel se trouve le ganglion de l'habenula en dedans, par les tubercules quadrijumeaux en arrière.

Le bord externe de la face supérieure est limité par le sillon opto-strié, qui loge la lame cornée, la veine du corps strié et la bandelette demi-circulaire. Le bord interne forme une arête vive sur laquelle se détache la strie blanche éclatante de l'habenula, ou taenia thalami.

La face interne limite de chaque côté le 3e ventricule ; elle n'existe que dans les deux tiers antérieurs de la couche optique ; dans le tiers postérieur, elle est remplacée par les tubercules quadrijumeaux et le pédoncule cérébral. Verticale et plane, elle forme un angle droit avec la face supérieure ; elle est limitée en haut par le taenia thalami, en bas par le sillon de Monro, qui la sépare de la région sous-thalamique. Elle est unie à la face interne du côté opposé, sur une étendue variable, par un pont transversal très court, la commissure grise.

La face inférieure répond aux parties constituantes de la région sous-thalamique et par là, au pédoncule cérébral. Large en arrière, elle se rétrécit en avant où elle pénètre dans la substance grise qui tapisse le plancher du troisième ventricule, dont elle est séparée par le pilier antérieur du trigone. Elle repose sur la substance innominée de Reichert, qui limite en avant le pédoncule cérébral ; en arrière de la substance innominée, la face inférieure élargie répond à la région sous-thalamique de Forel et à la calotte du pédoncule cérébral. Cette région renferme deux noyaux gris net-

tement délimités : le corps de Luys en avant et en dehors, le noyau rouge en arrière et en dedans, formations séparées de la face inférieure de la couche optique par les fibres du champ de Forel.

La face externe, verticale, convexe, est soudée au bras postérieur de la capsule interne. Près de la face supérieure, elle confine au noyau caudé, dont la sépare la bandelette demi-circulaire qui marque son bord supérieur, son bord inférieur étant délimité par la bandelette optique. Cette face reçoit un nombre considérable de fibres de toutes les régions de l'écorce, qui constituent la couronne rayonnante de la couche optique, et forment à la surface de la face externe,un réseau à mailles remplies de substance grise, disposition à laquelle elle doit le nom de zone réticulée, ou zone grillagée d'Arnold.

L'extrémité antérieure de la couche optique, arrondie et infléchie en avant, limite en arrière le trou de Monro, et se loge en partie dans la concavité de la tête du noyau caudé.

L'extrémité postérieure, volumineuse, considérablement renflée est le pulvinar, surtout développé chez le singe et chez l'homme où il forme une véritable face ; par l'intermédiaire de la toile choroïdienne, elle est recouverte par le pilier postérieur du trigone et le bourrelet du corps calleux. Elle repose sur les tubercules quadrijumeaux et les bras qui en émanent, puis se recourbe en avant, et décrit une courbe à concavité antérieure et interne qui embrasse le pédoncule cérébral. A sa partie inférieure et externe, le pulvinar se renfle en deux saillies allongées, les corps genouillés externe et interne.

Le corps genouillé externe, le plus volumineux, donne naissance à la racine externe de la bandelette optique et reçoit en arrière le bras du tubercule quadrijumeau antérieur. Le corps genouillé interne, production du cerveau moyen, est relié au tubercule quadrijumeau postérieur par un petit cordon, le bras du tubercule quadrijumeau postérieur, et donne naissance en avant à la racine interne de la bandelette optique ou commissure de Gudden.

### § 3. — Vaisseaux.

L'irrigation de la couche optique est assurée en majeure partie par le territoire vertébral, au moyen de la cérébrale postérieure, mais le territoire carotidien fournit également sa contribution.

Les artères destinées à la couche optique se divisent, d'après Duret, en *artères optiques internes*, *artères optiques moyennes ou ventriculaires* et *artères optiques externes*.

Les *artères optiques internes* sont au nombre de deux. L'*artère optique interne et antérieure* qui naît de la communicante postérieure, traverse le plancher du troisième ventricule et va se distribuer à la partie antérieure de la couche optique. L'*artère optique interne et postérieure* naît de l'artère cérébrale postérieure ou de l'artère communicante postérieure, traverse la partie antérieure de la substance perforée postérieure, et s'épuise dans la partie postérieure de la face interne de la couche optique.

Les *artères optiques ventriculaires* naissent des artères de la toile choroïdienne, lesquelles émettent à de courtes distances des petites artérioles qui pénètrent perpendiculairement dans les faces internes des deux couches optiques.

Les *artères optiques externes* naissent également de l'artère cérébrale postérieure et se rendent au pulvinar et aux corps genouillés. Elles sont volumineuses ; lorsqu'elles se rompent, le foyer hémorragique peut être limité à la couche optique, mais s'il est étendu, il peut y avoir inondation ventriculaire, ou extension de l'hémorragie au bras postérieur de la capsule interne et le long du pédoncule cérébral.

Les veines de la couche optique se rendent dans les veines de Galien, et par là, dans le sinus droit.

### § 4. — Constitution intérieure.

L'aspect macroscopique des couches optiques ne permet pas d'y reconnaître des régions bien distinctes. Celles-ci ont été déli-

mitées à l'examen microscopique : 1° d'après les différences de taille et d'aspect des cellules, leur mode de répartition, l'épuisement en fibrilles plus ou moins fines des faisceaux de fibres blanches dans la substance grise. 2° par l'étude des zônes intéressées à la suite de dégénérescences wallériennes et de dégénérescences secondaires, et enfin, 3° au moyen de la méthode de Flechsig, permettant par l'étude de l'époque de la myélinisation, de poursuivre les faisceaux nerveux jusqu'à leurs centres d'origine.

C'est à la suite de l'emploi de ces divers procédés, qu'on a pu déterminer dans la couche optique l'existence de plusieurs noyaux gris, incomplètement séparés par de la substance blanche et soudés entre eux en certains points.

On distingue ainsi le plus généralement et d'après Burdach, trois noyaux principaux, un *noyau antérieur*, un *noyau externe* et un *noyau interne*. En réalité, d'après les recherches de Luys, de Nissl, de Kölliker, de Cajal, ces noyaux semblent pouvoir être subdivisés eux-mêmes en plusieurs noyaux secondaires.

Le *noyau antérieur* occupe le sommet de la couche optique, où il produit le renflement, de volume très variable, du tubercule antérieur. Il est entouré, en arrière, par la bifurcation de la lame médullaire interne, lame de substance blanche, et en avant, par les fibres blanches du stratum zonale. Il affecte, sur les coupes horizontales, une forme en massue, à extrémité postérieure effilée, qui l'a fait comparer à une réduction du noyau caudé. Le noyau antérieur est le noyau terminal du *faisceau de Vicq d'Azyr*, né au niveau du tubercule mamillaire ; il reçoit également, dans la région de sa queue, quelques fibres du pédoncule inféro-interne de la couche optique.

Le *noyau externe*, le plus volumineux des noyaux thalamiques, s'étend, en dehors du noyau antérieur et un peu au-dessous de lui, jusqu'à la substance du pulvinar, avec laquelle il se continue. Il est limité en dedans par la lame médullaire interne, en dehors par la lame médullaire externe, et la zone grillagée. D'aspect pâle, il présente des stries transversales qui le distinguent des autres noyaux et qu'il doit aux fibres à myéline du *faisceau radié*

*de Meynert*, qui lui apporte les fibres de la couronne rayonnante.

Le *pulvinar*, considéré par les uns comme noyau indépendant, rattaché par les autres au noyau interne, auquel il semble appartenir réellement par sa continuité, sa structure et sa coloration, est décrit par certains auteurs avec le noyau externe et se continue également avec lui sans démarcation nette. Les fibres radiées qui abordent le noyau externe, pénètrent dans le pulvinar, où elles s'entrecroisent avec les fibres émanées de la racine externe de la bandelette optique et du corps genouillé externe, pour former le champ de Wernicke.

Enfin, au noyau externe se rattache encore le *corps genouillé externe*, situé à l'extrémité externe du pulvinar et qui s'en distingue par sa coloration plus foncée.

Le *noyau interne*, beaucoup plus petit que le précédent, est limité en dehors par la lame médullaire interne, et se continue en avant avec le noyau antérieur, en arrière avec le pulvinar. Il reçoit, surtout dans ses régions antérieures, de nombreuses fibres radiées, dont l'origine est dans la partie antérieure et externe des circonvolutions frontales. Le noyau interne reçoit encore des fibres du pédoncule inféro-interne du thalamus, de l'anse lenticulaire et quelques fibres du faisceau lenticulaire de Forel.

Entre le noyau interne, le noyau externe et le noyau rouge, Luys a décrit un quatrième noyau, le *centre médian de Luys*, caractérisé par sa richesse en fibres à myéline.

Tisch enfin a signalé, en arrière et au-dessous du centre médian de Luys, au voisinage immédiat de la région sous-optique, un petit noyau aplati de haut en bas et légèrement concave, le *noyau semi-lunaire de Flechsig* ou *Schalenförmiger Körper* des auteurs allemands.

Une nomenclature différente de la précédente est usitée par les auteurs allemands, à la suite des travaux de von Monakow (1) sur les noyaux de la couche optique chez le chat, le chien, le

(1) Experimentelle und pathologisch-anatomische Untersuchungen über Haubenregion, den Sehhügel und die Regio subthalamica. *Archiv f. Psych. und Nervenk.*, Bd. XXVII, H. 1 et 2.

lapin, la taupe, etc. et chez l'homme. Cet auteur considère dans le thalamus les noyaux suivants :

*Noyau antérieur*, divisé en :

1° *Ant. a*, représenté par le tubercule antérieur et subdivisé en deux noyaux accessoires.

2° *Ant. c*, situé dans un dédoublement du stratum zonale, caractérisé par de grandes cellules et de nombreuses fibres à myéline.

3° *Ant. b*, situé au-dessous de *ant. a*, et ne se distinguant de celui-ci que par une moindre densité de son réticulum.

*Noyau latéral*, correspond à la partie dorsale du noyau externe de Burdach ; chez le chat, le chien, on distingue :

1° *Lat. a*, entourant l'*ant. a*, et présentant des cellules petites et serrées.

2° *Lat. b*, au-dessous et en arrière du *lat. a*, constitué par des cellules plus grosses et plus écartées.

Chez l'homme, les différences entre les noyaux *lat. a* et *lat. b* sont à peine marquées.

*Noyau ventral* (*groupes ventraux*) correspond à la partie ventrale du noyau externe de Burdach et est sous-jacent au noyau latéral ; il est subdivisé en :

1° *Ventral a*, ou *central*, qui contient les cellules les plus grosses et les mieux colorables de la couche optique et correspond au faisceau thalamique de Forel.

2° *Ventral c*, ou *latéral postérieur*, qui se continue avec le corps genouillé interne, et dont il se distingue par des cellules plus volumineuses qui sont contenues dans un réticulum plus dense.

3° *Ventral b*, ou *interne*, ou *corps semi-lunaire de Flechsig*, qui seul forme un noyau nettement distinct par sa coloration claire.

4° *Ventral antérieur*, se continue en arrière avec le *ventral a* et *b* ; en dehors et en avant avec le *noyau latéral*.

*Noyau médian*, fragmenté en :

1° *Médian a*, dans la queue du tubercule antérieur, à petites cellules étoilées pyramidales et *médian a'*, séparé du précédent par les fibres du faisceau de Meynert.

2° *Médian b*, ou *centre médian de Luys*, caractérisé par sa

coloration plus claire, ses cellules plus petites et plus espacées.

3° *Médian c* (*Nusl. magno-cellular.*), situé au-dessus de médian b, présentant de grandes cellules multipolaires.

*Noyau postérieur*, constitué par le prolongement que le pulvinar envoie entre les corps genouillés, présente un réseau très riche en fibres à myéline.

Le *corps genouillé externe*, dont le développement est inverse de celui du pulvinar, occupe une situation dorsale chez le chat, le chien, ventrale chez l'homme où le pulvinar le refoule ; il est formé de faisceaux concentriques blancs et gris contenant de grosses cellules. On peut le subdiviser en :

1° *Noyau dorsal* ou *supérieur*, développé seulement chez le chien, le chat, et recevant les fibres rétiniennes.

2° *Noyau ventral*, en connexion avec les fibres visuelles corticales, et fragmenté en quatre noyaux accessoires.

Le *corps genouillé interne* présente de grosses cellules écartées.

Monakow a montré également que chacun de ces noyaux répondait à des zones corticales déterminées ; c'est ainsi que :

1° Le groupe des noyaux antérieurs du thalamus (tubercule antérieur), est en rapport, chez les animaux avec le cinquième antérieur du gyrus supra-sylvien et le territoire immédiatement voisin, et chez l'homme, avec la portion interne de la première frontale et le lobule para-central.

2° Le groupe des noyaux internes ou médiaux avec l'écorce du gyrus sigmoïde chez les animaux, et chez l'homme, avec les deuxième et troisième frontale et les circonvolutions de l'insula.

3° Les noyaux externes ou latéraux, avec l'écorce pariétale chez les animaux, et chez l'homme, avec les circonvolutions centrales, principalement.

4° Les noyaux ventraux ou inférieurs, qui reçoivent les fibres des cordons postérieurs et de la substance gélatineuse, seraient en rapport avec la portion postérieure du gyrus sigmoïde, le tiers antérieur du gyrus coronal et le gyrus ecto-sylvien chez les animaux ; chez l'homme, avec la portion de l'opercule qui corres-

pond aux circonvolutions centrales et avec le gyrus supra-marginalis.

5° Les noyaux postérieurs, chez l'homme, avec l'écorce de la deuxième temporale et les circonvolutions temporo-occipitales.

### § 5. — Structure.

Les cellules nerveuses qui entrent dans la constitution des noyaux gris, nous sont surtout connues par les recherches entreprises d'abord par Marchi, à l'aide de la méthode de Golgi, puis par Tartuferi, Ramon y Cajal, v. Kölliker.

Elles affectent deux types, à cylindre-axe long et à cylindre-axe court ; les plus nombreuses sont étoilées, polygonales ou fusiformes, et ressemblent par leur aspect, aux cellules des cornes antérieures de la moelle. Leur volume varie entre 15 et 60 $\mu$ ; les plus volumineuses se trouvent dans le noyau externe. Le corps cellulaire émet six à huit longues dendrites ; le cylindre-axe se détache d'un cône d'insertion et abandonne une ou deux collatérales. Kölliker a décrit des cellules pénicillées (Buschzellen), dont les dendrites s'arborisent en pinceau, en donnant naissance à de nombreuses branches, fines et peu ramifiées, et qui siègent avec prédominance dans le noyau externe et la partie interne du pulvinar.

### § 6. — Connexions.

Le thalamus représente un important relai ganglionnaire, intermédiaire au tronc encéphalique qu'il termine, au cerveau antérieur qu'il précède, et présente avec ces deux segments nerveux de nombreuses connexions qui sont loin de nous être parfaitement connues et que nous allons essayer de résumer à l'aide de larges emprunts faits à l'excellent ouvrage de M. et Mme Dejerine.

Nous étudierons ainsi successivement les connexions des couches optiques avec :

1° La corticalité cérébrale ;

2° Le corps strié ;

3° Le rhombencéphale ;
4° Le cerveau moyen ;
5° Les bandelettes optiques ;
6° Le rhinencéphale ;
7° La moelle épinière.

**1° Connexions avec la corticalité cérébrale.** — Se font au moyen de la couronne rayonnante thalamique, qui contient à la fois des fibres *cortico-thalamiques* et des fibres *thalamo-corticales*, provenant de tout le manteau cérébral ou s'y rendant. Le nombre respectif des fibres de ces deux systèmes est discuté ; pour les uns (Meynert, Bechterew, Flechsig, Edinger), les fibres cortico-thalamiques seraient beaucoup plus nombreuses, pour d'autres (Kölliker) certaines parties comme le pulvinar et le corps genouillé externe, enverraient surtout des fibres corticipètes, alors que les noyaux plus antérieurs du thalamus et surtout l'externe, recevraient des fibres corticifuges ; enfin pour certains auteurs, tel que Monakow, la couronne rayonnante thalamique est surtout formée de fibres *thalamo-corticales*. M. et Mme Dejerine, Probst, admettent que les fibres corticifuges ou corticipètes sont également réparties dans la couronne rayonnante. En ce qui nous concerne, nos préparations de pièces expérimentales nous amènent à accepter entièrement cette dernière opinion.

Les *fibres cortico-thalamiques*, de notion plus ancienne, sont facilement mises en évidence au moyen de la méthode de Marchi qui permet, en décelant la dégénérescence de la myéline, d'établir, dans un faisceau complexe, la direction des fibres qui le constituent ; pour les cas anciens dans lesquels cette méthode n'est pas applicable, l'existence des fibres mettant en relations le thalamus et la corticalité est basée sur l'atrophie indirecte des différents noyaux de la couche optique dans les cas de lésion corticale. Cette méthode a permis à von Monakow d'établir les relations de chacun des noyaux de la couche optique avec des régions déterminées de l'écorce, ainsi que nous l'avons vu.

Les *fibres thalamo-corticales* n'ont pas encore été mises en évidence, chez l'homme, par la méthode de Marchi ; ceci pro-

vient de ce qu'il est extrêmement rare de trouver en clinique un cas de lésion de la couche optique sans participation de la capsule interne, et tout à fait exceptionnel que ce cas puisse être étudié au Marchi. M. et Mme Dejerine ont pu démontrer chez l'homme, l'existence des fibres thalamo-corticales, dans deux cas de malformations tératologiques, étudiés par la méthode de Weigert-Pal, et chez les animaux (chez le chien et le chat), Probst (de Vienne) a réussi à prouver l'existence de ces fibres au moyen de pièces expérimentales étudiées par la méthode de Marchi. Récemment, cet auteur expérimenta également chez le singe, mais lésa dans ce cas, en même temps que le thalamus, la capsule interne. Nous reviendrons longuement au cours de cette étude sur les travaux de Probst.

Comme on peut le voir, l'existence des fibres thalamo-corticales est encore loin d'être classique et universellement admise, aussi est-ce cette question que nous avons tout particulièrement eue en vue dans le cours de nos recherches.

Pour l'instant, dans ce chapitre où nous faisons l'exposé anatomique des connexions thalamiques, nous devons nous en tenir aux notions et aux descriptions des classiques et n'étudier avec détail que les *fibres cortico-thalamiques*.

Elles sont très nombreuses et proviennent de toutes les régions de la corticalité, formant les radiations thalamiques, la couronne rayonnante thalamique des auteurs allemands. D'une façon tout arbitraire, pour la commodité de la description, on les divise en quatre groupes principaux suivant leur direction ; ce sont : 1° les fibres cortico-thalamiques antérieures ou frontales ; 2° les fibres cortico-thalamiques moyennes ou pariéto-fronto-rolandiques ; 3° les fibres cortico-thalamiques postérieures ou occipito-pariétales ; 4° les fibres certico-thalamiques inférieures ou occipito-temporales.

I. — Radiations thalamiques antérieures. — a) *Origine.* — Elles viennent du lobe frontal (face externe, face interne et face inférieure, ainsi que de l'opercule rolandique et de l'opercule frontal).

b) *Trajet.* — De là, elles parcourent le segment antérieur de

la couronne rayonnante, pour gagner le segment antérieur de la capsule interne.

c) *Terminaison.* — Elles se terminent dans le segment antérieur du thalamus, après avoir croisé les fibres verticales de la lame médullaire interne ; on distingue :

1° *Des fibres internes ou supérieures*, qui contournent le noyau antérieur du thalamus pour gagner la face interne du noyau interne où elles constituent le stratum zonale, situé immédiatement sous l'épendyme ventriculaire.

2° *Des fibres moyennes* qui entourent le noyau antérieur et concourent à la formation de la lame médullaire antérieure ; celle-ci sépare ce noyau des noyaux interne et externe ; ces fibres se terminent en fibres radiées.

3° *Des fibres postérieures ou inférieures*, qui traversent d'avant en arrière le thalamus, ses noyaux interne, externe et la lame interne, en formant les fibres radiées sagittales, que l'on suit jusqu'à un plan vertical passant par le ganglion de l'habenula. Pendant leur trajet sagittal, elles coupent perpendiculairement les fibres verticales du faisceau de Vic d'Azyr.

II. — Radiations thalamiques moyennes (*fronto-pariétales*). — a) *Origine.* — Elles naissent de la région rolandique et des parties frontales et pariétales voisines.

b) *Trajet.* — Suivent une direction transversale, se confondent avec les fibres de la région motrice descendante et gagnent avec elles, en se dirigeant de haut en bas, la capsule interne, pour aborder enfin la couche optique, par toute l'étendue de sa face externe où leur entrecroisement constitue la zone grillagée.

c) *Terminaison.* — Après avoir croisé les fibres perpendiculaires de la lame médullaire interne, les radiations thalamiques moyennes s'épanouissent en divers faisceaux.

1° *Les fibres supérieures* vont rejoindre les fibres homologues provenant des régions frontales ; elles contournent avec elles le noyau antérieur, concourent à la formation de la lame médullaire antérieure, et entrent dans la constitution du stratum zonale.

2° *Les fibres moyennes* traversent le noyau antérieur, la lame médullaire interne et s'épuisent dans le noyau interne.

3° *Les fibres postérieures* (nous disons postérieures et non inférieures, car ici le trajet des radiations est souvent visible sur les coupes horizontales) traversent le centre médian de Luys et viennent se terminer autour du noyau semi-lunaire de Flechsig.

Ces fibres radiées, moyennes et postérieures, suivant une direction transversale, croisent perpendiculairement les fibres radiées sagittales provenant des radiations thalamiques antérieures.

III. — Radiations thalamiques postérieures (*radiations optiques de Gratiolet*). — a) *Origine.* — Ces fibres viennent de toute la partie externe et inférieure du lobe occipital et de la partie postérieure du lobe pariétal ($O_1$, $O_2$, $O_3$, $P_1$ et $P_2$, partie inférieure, gyrus supra-marginalis, précunéus, cunéus, lobule lingual et fusiforme).

b) *Trajet.* — De là, elles suivent un trajet transversal et ascendant, parcourent le segment postérieur de la couronne rayonnante, en passant par le segment rétro-lenticulaire de la capsule interne, pour aborder, à la partie postérieure du thalamus, le pulvinar et le noyau externe.

c) *Terminaison.* — Les *fibres internes*, les moins nombreuses, après avoir contourné la queue du noyau caudé, la lame cornée et le tænia semi-circularis, abordent la partie toute postérieure du pulvinar, dont elles constituent le stratum zonale.

*Les fibres externes*, plus nombreuses, forment la zône de Wernicke, puis pénètrent dans le pulvinar, pour y former les fibres radiées; les plus antérieures vont entrer dans la constitution de la partie toute postérieure de la zone grillagée.

IV. — Radiations thalamiques inférieures (*temporo-occipitales*). — Ces fibres mettent en connexion le lobe occipital et la partie postérieure du lobe pariétal avec la partie inférieure du pulvinar et la région ventrale du thalamus. Elles comprennent deux groupes de fibres : A) *les radiations thalamiques inféro-postérieures* ou *occipito-temporo-pulvinariennes* ; B) *les radiations thalamiques inféro-internes* ou *pédoncule inféro-interne du thalamus de Meynert*, fibres plus antérieures.

A. — *Fibres inféro-postérieures.*

a) *Origine.* — Ces fibres partent des trois circonvolutions temporales, du lobule fusiforme, des circonvolutions occipitales et de l'hippocampe.

b) *Trajet.* — Elles passent par le segment inférieur de la couronne rayonnante, pour atteindre le segment sous-lenticulaire de la capsule interne, où elles rencontrent les fibres du faisceau de Turck. Le groupe de ces fibres qui viennent du lobe temporal, porte le nom de *faisceau temporo-thalamique d'Arnold* ou *bandelette sous-optique de Brissaud*, placé au-dessous du faisceau de Turck dans la région sous-lenticulaire de la capsule interne.

c) *Terminaison.* — Les fibres temporo-thalamiques viennent se terminer dans la partie postéro-inférieure du pulvinar et en grande partie dans le corps genouillé externe, après avoir traversé la zône de Wernicke. Les fibres occipito-thalamiques viennent irradier dans le pulvinar et le corps genouillé interne.

B. — *Fibres inféro-internes*
(*pédoncule inféro-interne du thalamus*).

a) *Origine.* — Se trouve probablement dans l'extrémité antérieure du lobe temporal, la circonvolution du crochet, la partie adjacente de l'hippocampe, et d'après Meynert, dans l'insula.

b) *Trajet.* — Traversent le centre ovale, se portent en avant et en dedans, parcourent en diagonale la substance innominée sous-lenticulaire de Reichert, contournent l'anse du noyau lenticulaire et la partie interne du segment postérieur de la région sous-thalamique de la capsule interne, pour se rendre à la couche optique. Elles croisent dans leur trajet sagittal, les fibres cortico-thalamiques antérieures, à angle très aigu.

c) *Terminaison.* — Les fibres inféro-internes se rendent dans l'extrémité antérieure et interne de la couche optique, où elles irradient en éventail.

**2° Connexion avec le corps strié.** — Entre la couche optique et le corps strié se fait un échange de fibres thalamopètes et

thalamofuges, toutes comprises dans le trajet de deux systèmes de radiations, les *radiations strio-thalamiques*, et les *radiations strio-sous-thalamiques*, celles-ci n'appartenant plus à la couche optique proprement dite.

L'étude de ces fibres a rencontré des difficultés particulières, du fait de leur enchevêtrement avec les fibres de la corticalité. Elle a été faite surtout par Edinger, von Monakow, à l'aide des dégénérescences secondaires chez les animaux, et par M. et Mme Dejerine chez l'homme à l'aide de cas de malformations congénitales et de lésions pathologiques, par les méthodes que nous avons déjà vu appliquer à l'étude des connexions corticales.

### A. — *Radiations strio-thalamiques.*

a) *Origine.* — Encore incertaine, se trouve à la partie supérieure et moyenne du corps strié.

b) *Trajet.* — Elles émergent le long de la face interne du globus pallidus, au-dessus du sommet du noyau lenticulaire, traversent le segment postérieur de la capsule interne, selon une direction horizontale.

c) *Terminaison.* — Les radiations strio-thalamiques abordent la zône grillagée et la lame médullaire externe de la couche optique et de là, pénètrent dans le noyau externe, dont elles constituent en partie les fibres radiées.

### B. — *Radiations strio-sous-thalamiques.*

a) *Origine.* — Est à peu près la même que celle des radiations précédentes.

b) *Trajet.* — Elles traversent en faisceaux serrés et parallèles le segment postérieur de la capsule interne, après leur émergence le long du sommet du noyau lenticulaire, puis croisent à angle droit les fibres de projection corticale, et irradient dans le corps de Luys et les régions ventrales du thalamus.

c) *Terminaison.* — On peut distinguer dans ces radiations, trois groupes de fibres mal délimités les uns des autres :

1° Le *faisceau lenticulaire de Forel* dont les fibres, étalées en un faisceau large et aplati, se rendent en avant et au-dessus du corps de Luys, puis s'enchevêtrent avec le pédoncule inféro-interne de la couche optique.

2° Les *radiations strio-luysiennes* qui pénètrent dans le corps de Luys et y irradient en pinceau.

3° L'*anse du noyau lenticulaire* qui, après avoir contourné le segment postérieur de la capsule interne, envoie une partie de ses fibres s'enchevêtrer avec celles du faisceau lenticulaire de Forel et du pédoncule inféro-interne du thalamus ; d'autres atteignent le ganglion de l'habenula ; certaines pénètrent dans la capsule du noyau rouge.

**3° Connexion avec le rhombencéphale.** — Celles-ci sont essentiellement assurées par des fibres thalamopètes ; cependant, d'après Dejerine, les couches optiques émettent un petit nombre de fibres thalamofuges, en nombre presque insignifiant, comparé à celui des fibres ascendantes, et qui empruntent le trajet du faisceau thalamique de Forel et des radiations de la calotte.

Ces connexions s'effectuent par :

1° Le *faisceau thalamique de Forel*, qui n'est autre que la capsule antérieure du noyau rouge qui irradie dans la partie antérieure et le noyau externe du thalamus ;

2° Les *radiations de la calotte*, nées de la partie externe du noyau rouge, vont se terminer dans les mêmes régions que le faisceau précédent ;

3° La *région du ruban de Reil médian*, constituée surtout par le ruban de Reil médian, qui se termine principalement dans la partie postérieure et ventrale du noyau externe en avant du pulvinar et dans le centre médian de Luys, mais qui envoie également des fibres dans les parties supérieures du noyau externe du thalamus.

Ces trois faisceaux contiennent des fibres du pédoncule cérébelleux supérieur, du noyau rouge, de la formation réticulée de la calotte, du ruban de Reil médian.

Ils mettent ainsi les couches optiques en relation avec :

a) Les *noyaux des cordons de Goll et de Burdach*, et par leur

intermédiaire, avec les *cordons postérieurs croisés de la moelle épinière*, au moyen du ruban de Reil médian ;

b) L'*olive cérébelleuse et l'hémisphère cérébelleux croisés, par l'intermédiaire du pédoncule cérébelleux supérieur*;

c) Les *noyaux rouges et la formation réticulée homolatérale et croisée.*

**4° Connexions avec le cerveau moyen.** — Elles s'établissent à l'aide des corps genouillés interne et externe et du pulvinar, uniquement par la région de la calotte, car il est établi que la couche optique ne reçoit aucune fibre du pied du pédoncule cérébral et ne lui en envoie aucune.

Le *corps genouillé interne* est relié par *le bras du tubercule quadrijumeau postérieur* avec :

1° Les *tubercules quadrijumeaux postérieurs* ;

2° Le *ruban de Reil médian* ;

3° Les *centres auditifs primaires.*

Le *corps genouillé externe* est relié par le bras du tubercule quadrijumeau antérieur au :

1° *Tubercule quadrijumeau antérieur*, et par l'intermédiaire de cet amas ganglionnaire avec :

2° La *formation réticulée de la calotte homolatérale et croisée* ;

3° Les *noyaux des nerfs moteurs de l'œil.*

Le *pulvinar* entre en relation avec la formation réticulée du côté opposé au moyen de la *commissure grise* (partie ventrale).

**5° Connexions avec la bandelette optique.** — Le pulvinar et le corps genouillé externe représentent les centres ganglionnaires inférieurs de l'appareil visuel intra-cérébral. Ils reçoivent les arborisations terminales des neurones visuels de l'écorce cérébrale et lui renvoient des fibres qui contribuent à former les *radiations optiques de Gratiolet* et se terminent dans la zône visuelle. La couche optique reçoit en outre, des *arborisations terminales du nerf optique*, nées de son segment antérieur. Les fibres du nerf optique, après avoir formé les bandelettes optiques, se divisent en deux branches, qui abordent de chaque côté, le corps genouillé externe, le pulvinar et le tubercule quadrijumeau antérieur.

a) *Racine externe.* — Elle envoie une partie de ses fibres se terminer dans les lames médullaires du *corps genouillé* externe, l'autre traversant celui-ci, contribue à la formation du champ de Wernike et du stratum zonale du pulvinar.

b) *Racine interne.* — Elle abandonne quelques rares fibres au corps genouillé interne, et va se terminer dans le tubercule quadrijumeau antérieur, après avoir formé le bras de ce même tubercule.

**6° Connexions avec le rhinencéphale.**— Celles-ci s'effectuent par le tænia semi-circularis, le faisceau de Vicq d'Azyr, les radiations olfactives profondes et le faisceau septo-thalamique.

1° Le *tænia semi-circularis*, par celles de ses fibres originaires du thalamus ou s'y terminant, met le thalamus en rapport avec

*a*) Le noyau amygdalien;

*b*) La circonvolution du crochet;

*c*) L'aire olfactive.

2° Le *faisceau de Vicq d'Azyr* se termine dans le noyau antérieur du thalamus et le relie au tubercule mamillaire.

3° Les *radiations olfactives profondes* et le *faisceau septo-thalamique* mettent en connexion les parties antérieure, interne et ventrale du thalamus avec le ganglion de l'habenula homolatéral et croisé, en concourant à former le tænia thalami.

**7° Connexions avec la moelle.** — Nous avons vu, pages 54 et 55, que le thalamus était mis en connexion directe avec les noyaux des cordons postérieurs de la moelle, au moyen d'un faisceau compact de fibres ascendantes, thalamopètes, qui constituent le ruban de Reil médian (Schleife, des auteurs allemands ; fibres spino-thalamiques).

Existe-t-il, en outre, des connexions entre le thalamus et la moelle, établies au moyen de fibres descendantes, thalamofuges ?

C'est là une question encore journellement discutée, et d'un intérêt à la fois anatomique et physiologique. On conçoit en effet que les auteurs, comme Bechterew (1) et ses élèves, qui veulent

(1) Bechterew, *Les voies de conduction du cerveau et de la moelle*, 1re édition, St-Pétersbourg, 1896 et 2e édition, Paris, 1900.

attribuer à la couche optique un rôle moteur, aient besoin, pour appuyer leur manière de voir, d'admettre l'existence de fibres reliant directement la couche optique aux cornes antérieures de la moelle.

Meynert, Kölliker, Boyer ont admis l'existence de fibres thalamofuges descendant dans la moelle. Pour Kölliker, ces fibres gagneraient directement, en sortant du thalamus, la capsule interne et suivraient ensuite la voie pyramidale. Wallenberg aurait constaté chez le chat, après lésion dorso-médiane du thalamus, de nombreuses fibres dégénérées prenant part à la constitution des cordons antérieur et latéral de la moelle. Pruss (1) incline à penser que les connexions centrifuges à travers la région des tubercules quadrijumeaux sont embrouillées, mais que de là, part un système de fibres extra-pyramidal, descendant. Bechterew qui fait de la couche optique le centre des mouvements involontaires admet l'existence de connexions thalamo-spinales descendantes directes. D'autres auteurs, au contraire, sont d'une opinion opposée ; c'est ainsi que Van Gehuchten (2) est d'avis que nous ne connaissons actuellement « pas une seule voie thalamique descendante ». Pour Dejerine (3), le thalamus est relié au rhombencéphale, — à part les fibres ascendantes, thalamopètes qui sont très nombreuses, — par un petit nombre de fibres descendantes, thalamofuges et le ruban de Reil lui-même paraît contenir quelques fibres descendantes, mais toutes ces fibres sont de court trajet.

Probst (4) enfin, dans toute la série de ses travaux, arrive aux mêmes résultats, à savoir qu'il n'existe aucune voie centrifuge reliant directement le thalamus à la moelle et que les fibres descendantes ne dépassent pas le mésencéphale. Le seul faisceau descendant, partant de la région sous-optique et pouvant être suivi jusque dans la moelle, est le faisceau de Monakow qui prend son origine dans les cellules du noyau rouge.

(1) Pruss, *Wiener kl. Woch.*, 1899, nos 45 et 48.

(2) Van Gehuchten, *Anatomie du système nerveux de l'homme*, Louvain, 1900.

(3) Dejerine, *Anatomie des centres nerveux*. T. II, Paris, 1900.

(4) Probst, *Arch. f. Psychiatrie*, XXXIII, H. 3.

Dans un travail récent Bechterew (1) reprend à nouveau son ancienne opinion et l'appuie sur les travaux expérimentaux d'Ernst (2) et sur ceux de Ssakowitch. Et à côté de voies descendantes telles que les fibres des pédoncules de la glande pinéale, telles que le fasciculus retroflexus de Meynert il existe encore deux voies thalamofuges.

L'une est représentée par le *faisceau de Monakow* dont l'origine *apparente* au niveau du noyau rouge n'exclut pas une origine *réelle* au niveau du thalamus, soit que les fibres originaires de la couche optique traversent le noyau rouge, soit que ce dernier constitue pour elles un lieu de relai.

A côté de cette connexion indirecte du thalamus avec les éléments moteurs de la moelle, Bechterew admet des connexions directes avec les noyaux de la formation réticulée et décrit de ce chef des *voies thalamo-réticulées*. Elles sont représentées par des fibres que certains auteurs considèrent à tort comme une continuation des fibres de la commissure postérieure. Elles sont situées en arrière et en dehors du faisceau longitudinal postérieur. Par la méthode de Marchi, dans les lésions de la couche optique on les trouve dégénérées et on peut les suivre jusqu'au noyau réticulé et aux noyaux centraux supérieur et inférieur.

(1) Bechterew, *Neur. Centralblatt*, 1906, p. 546.

(2) Ernst, *Les voies descendantes du thalamus et des tubercules quadrijumeaux antérieurs*. Thèse Saint-Pétersbourg, 1902.

# PREMIÈRE PARTIE

## ÉTUDE ANATOMO-PHYSIOLOGIQUE

Nous avons entrepris à notre tour de produire des destructions expérimentales de la couche optique chez l'animal. Dans cette étude, nous avons rencontré de grosses difficultés provenant du manque de résistance des animaux aux interventions sur le cerveau. Nous arrivions, en effet, à conserver facilement nos animaux pendant deux ou trois jours, quelquefois même huit jours ; mais beaucoup plus difficilement pendant trois semaines ou un mois, temps que nous estimions nécessaire pour remplir le double but que nous nous proposions :

1° Celui de pouvoir observer les animaux une fois rétablis du choc opératoire, afin de ne pas prendre pour des symptômes de déficit de l'organe lésé,ce qui n'est que phénomène d'irritation ou d'excitation passagère, et arriver ainsi plus exactement à faire la part qui revient à la couche optique dans les symptômes présentés par les animaux ; pouvoir ensuite suivre l'évolution de ces phénomènes et nous rendre compte de leur marche, de leurs différentes modalités.

2° Celui de faire l'étude microscopique de nos pièces et de suivre les dégénérescences sur coupes sériées par la méthode de Marchi. Nous devions pour cela, conserver nos animaux assez longtemps pour que la dégénération de la fibre myélinique ait atteint le degré d'altération nécessaire pour donner par cette méthode sa réaction spécifique, et, ne pas dépasser le laps de temps après lequel cette réaction ne se fait plus. Trois semaines à un mois nous a paru le temps de survie suffisant pour remplir entièrement ces deux conditions.

Malgré le grand nombre d'expériences que nous avons faites

depuis deux ans, nous n'arrivons en fin de compte qu'à apporter ici un nombre relativement restreint de résultats. Nous espérons cependant qu'ils seront jugés dignes d'intérêt ; nous croyons en effet, que les résultats expérimentaux observés et étudiés jour par jour, ainsi que nous nous sommes astreints à le faire, et suivis d'un contrôle anatomique exact, ont plus de valeur en l'espèce qu'une multitude d'expériences faites rapidement et analysées complètement.

# CHAPITRE PREMIER

## CHOIX DE L'ANIMAL

Nous avons expérimenté sur des animaux divers, en cherchant à nous adresser aux mammifères les plus élevés dans la série animale et dont le cerveau se rapproche le plus possible de celui de l'homme. C'est pourquoi, après avoir opéré un certain nombre de chiens et de chats, nous avons eu recours aux singes (macaques). Ce dernier animal malheureusement, supporte difficilement les interventions sur le cerveau et on a de la peine, dans nos pays, à le conserver en bonne santé, surtout en hiver, malgré les soins les plus minutieux. Ce qui fait que sur 8 singes que nous avons eus en expérience, nous n'avons pu en utiliser qu'un fort petit nombre. Un seul, en effet, nous a donné des résultats satisfaisants. Un deuxième survécut le temps nécessaire, mais la lésion dans ce cas n'atteint qu'une trop petite partie de la couche optique pour qu'il nous soit possible de l'utiliser dans cette étude.

Un point sur lequel nous voulons insister — et qui n'est pas sans avoir son importance dans la question du choix des animaux — est le suivant : il est tout à fait nécessaire d'utiliser des animaux dociles, apprivoisés, et se laissant facilement examiner après les expériences. Il faut donc que l'animal connaisse bien l'opérateur, que celui-ci ait cherché auparavant à acquérir sa confiance, afin que plus tard, lorsqu'il s'agira d'apprécier l'état de la sensibilité, de la motilité ou le degré de l'hémianopsie, on ait affaire à des animaux dociles et ne cherchant pas, dès le premier examen, à se sauver ou à mordre. Ceci est facile avec le chien dont il est aisé d'apprécier le caractère au bout de quelques jours, plus difficile avec le chat et surtout avec le singe, dont quelques-uns demandent de longs mois pour être apprivoisés. Cette particularité nous rendit tout à fait impossible l'examen de l'état

de la sensibilité d'un de nos singes et nous força à ne pas utiliser ce cas.

Il est enfin une dernière précaution à prendre, celle d'examiner au préalable la sensibilité de l'animal qu'on va soumettre à une expérience, afin d'apprécier les modes de réaction aux diverses impressions périphériques de cet animal, réactions qui non seulement varient avec chaque espèce, mais même avec chaque individu. On évitera ainsi de commettre, dans la suite, des erreurs d'interprétation, d'autant plus importantes qu'il s'agit d'apprécier les modifications du degré des perceptions sensitives, ce qui est loin d'être facile chez l'animal.

En résumé, des trois sortes d'animaux que nous avons successivement et simultanément employées dans nos expériences, toutes trois nous paraissent présenter des avantages et des inconvénients.

Le chien jeune, de 2 à 3 ans, est un bon sujet d'étude ; docile et résistant, il se prête facilement à l'observation minutieuse ; mais sa sensibilité cutanée superficielle et profonde est difficile à étudier et on ne peut tabler chez lui que sur des signes et des modifications grossiers.

Le chat a une sensibilité des téguments et des poils plus exquise et se prête plus particulièrement aux appréciations de la notion de position des membres (sens musculaire). Cet animal, par contre, est moins maniable et nécessite plus de précautions de la part de l'expérimentateur ; il est aussi moins résistant.

Le singe enfin, serait l'animal de choix par excellence — grâce à son développement cérébral plus complet — s'il n'était malheureusement si peu résistant aux infections et aux traumatismes, et s'il n'était enfin si difficile à acclimater dans nos laboratoires.

## CHAPITRE II

### PROCÉDÉS DE DESTRUCTION EXPÉRIMENTALE DES COUCHES OPTIQUES

Pour résoudre le problème suivant : faire expérimentalement chez l'animal, des foyers de déficit localisés à la couche optique, après plusieurs tentatives infructueuses de procédés personnels, nous nous sommes simplement borné à nous servir des moyens employés par les auteurs qui nous ont précédé dans cette étude, en choisissant, cela va sans dire, ceux qui nous ont paru répondre le mieux aux conditions proposées. En effet, de quelque façon qu'on essaie de tourner la difficulté, on est obligé de choisir entre les deux méthodes suivantes :

1° Faire dans la profondeur, en passant à travers ou entre les hémisphères — avec le moins de dégâts possible — des destructions de la couche optique par un procédé quelconque permettant de limiter la destruction à l'extrémité inférieure de l'instrument. C'est la méthode aveugle, difficile à réussir à coup sûr et dont le succès est trop souvent affaire de hasard ; mais c'est évidemment celle qui fait le moins de traumatisme et le moins de dégâts dans les parties avoisinantes du cerveau. C'est celle qu'ont employée sous des formes diverses, Veyssière, Probst, Sellier et Verger.

2° Faire l'exérèse d'une partie du thalamus, en pénétrant dans le troisième ventricule, à travers le corps calleux et le trigone. C'est la méthode sanglante, qui, en permettant d'opérer au grand jour et de suivre au cours de l'opération exactement ce qu'on fait, a, par contre, le gros inconvénient de faire des dégâts considérables et d'occasionner des hémorragies abondantes. Celles-ci, jointes au traumatisme et à la malaxation forcée du cerveau dans l'écartement des hémisphères, provoquent l'apparition des phéno-

mènes d'irritation cérébrale chez les animaux et sont très souvent la cause de mort prématurée.

Pour pouvoir apprécier les avantages et les inconvénients respectifs de ces deux méthodes, il fallait les mettre toutes deux à contribution. C'est ce que nous avons fait. La deuxième, la méthode sanglante, ne nous a donné que des insuccès Nous rapporterons brièvement les expériences que nous avons faites par cette méthode.

La première, la méthode aveugle, nous a permis de conserver des animaux assez longtemps pour nous permettre de les étudier avec soin et de tirer de ces résultats expérimentaux, des conclusions intéressantes, relatives aux fonctions et aux connexions des couches optiques. Nous y insisterons donc plus longuement.

### § 1. — **Méthode sanglante.**

Encouragé par les récentes tentatives de Lo Monaco, après de nombreuses opérations faites sur des cadavres d'animaux, nous avons procédé par ce moyen à des extirpations partielles de la couche optique chez 6 chiens, un chat et un singe,

**Manuel opératoire.** — Voici comment nous opérons. L'animal une fois anesthésié, on fait une incision cutanée, soit longitudinale, parallèle à la suture sagittale du crâne, soit de préférence une incision en demi-cercle, pour faire ainsi un volet cutané à insertion postérieure, qui donne plus de jour. Après section à leurs insertions et écartement à la rugine des muscles temporaux, on fait, avec le trépan de Doyen, un cercle de couronne de trépan de 7 orifices, qu'on réunit ensuite au moyen de la scie de Gigly, de façon a obtenir un volet osseux à charnière postérieure. En un mot, c'est la méthode du volet de Doyen, légèrement modifiée. On a découvert une surface cérébrale de 3 à 4 centimètres de côté, suffisante pour l'écartement des hémisphères. Après avoir sectionné la dure-mère de chaque côté du sinus longitudinal supérieur et parallèlement à lui, on coupe celui-ci entre deux ligatures ainsi que la faux du cerveau et le sinus longitudinal inférieur. On introduit alors deux écarteurs malléables entre les hémisphères

qu'on sépare ainsi l'un de l'autre, peu à peu, en s'enfonçant de plus en plus, jusqu'à ce qu'on arrive sur la face supérieure du corps calleux. Une fois celui-ci sectionné longitudinalement au bistouri, on tombe dans la cavité ventriculaire ; il suffit alors d'aller chercher avec la curette la couche optique, dont on enlève une plus ou moins grande partie. Nous avons omis au cours de cet exposé du manuel opératoire, de parler des hémorragies abondantes provoquées par la section ou la rupture des nombreux vaisseaux pie-mériens, que l'on ne peut éviter au cours de l'intervention, et qu'il est impossible de saisir entre les mors d'une pince. Aussi faut-il continuellement tamponner et comprimer au cours de l'opération et profiter, pour avancer, des quelques secondes pendant lesquelles le champ opératoire est dépourvu de sang. Ajoutons enfin, qu'après l'ouverture du ventricule, le liquide céphalo-rachidien vient encore gêner la vue en se mélangeant au sang.

Tout cela n'est pas fait pour faciliter les temps de cette opération, qui est fort longue et qui nous a toujours demandé de 1 h. 1/2 à 2 heures.

Une fois l'excision d'un fragment de couche optique pratiquée, on suture, s'il est possible, la dure-mère, mais souvent l'œdème et le gonflement cérébral empêchent de rapprocher les lèvres de la section, puis on rabat le volet osseux et on fixe par dessus par des points de suture, les plans musculo-aponévrotiques et cutanés.

Dans nos premières interventions, nous ne faisions pas de volet osseux ; mais nous enlevions à la pince-gouge la partie nécessaire de la voûte crânienne. Par ce procédé nous avons eu souvent dans la suite, des hernies du cerveau à travers l'orifice osseux, c'est pourquoi la pratique du volet nous a paru préférable.

Voici, d'une façon résumée, le compte rendu de nos expériences :

**Exp. 1.** — 27 *juin* 1904. — Chien, fox terrier, 8 kil. Anesthésie au chloralose. Exérèse d'un fragment de la couche optique gauche. L'opération est commencée à 2 heures et terminée à 3 h. 1/2. A 5 heures, l'animal dort encore. On le replace dans sa cage.

28-9 heures. — L'animal est couché sur le flanc, il gémit et se plaint

beaucoup, il frissonne ; il ne réagit pas à la piqûre ni d'un côté, ni de l'autre. A 2 heures, on le place sur le flanc, il fait des mouvements de galop dans l'espace. Excitation cérébrale.

29. — Mort. Autopsie : hernie du cerveau.

**Exp. 2.** — 2 *juillet.* — Chien, boule-dogue, 8 kil. Chloralose. Exérèse de la couche optique gauche.

3. — L'animal présente des phénomènes d'excitation cérébrale comme le précédent et meurt dans la journée. Autopsie : œdème du cerveau et gros caillot hémorragique sur la convexité cérébrale.

**Exp. 3.** — 16 *juillet.* — Chien, race ordinaire, 6 kil. Chloralose. Exérèse de la couche optique droite, mort au cours de l'intervention.

**Exp. 4.** — 17 *septembre.* — Chien, fox terrier, 4 kil. Chloralose. Par une faute de technique, provenant de la gêne produite par l'hémorragie abondante, on lèse le noyau caudé ; l'animal est sacrifié.

**Exp. 5.** — 26 *septembre.* — Chien, berger, 12 kil. Chloralose. Exérèse de la couche optique droite; on fait le volet de Doyen.

27. — L'animal hurle et crie, essaie de se mettre sur ses pattes et tombe ; il ne réagit pas à la piqûre en quelque point que ce soit. Refuse de manger.

28. — Même état.

29. — Léger suintement de la plaie. L'animal est très abattu, il parvient à se mettre sur ses pattes, fait quelques pas, puis tombe en avant sur la tête, antépulsion. Ne semble pas avoir de paralysie. La sensibilité ne peut être explorée ; il paraît cependant sentir la piqûre profonde.

30. — Mort. Autopsie : suppuration du cerveau.

**Exp. 6.** — 29 *septembre.* — Chien mouton, 13 k. 500, chloralose. Exérèse de la couche optique gauche, volet osseux.

30. — Cris et hurlements, les yeux sont hagards, la tête renversée en arrière. Marche la tête ainsi relevée, fait quelques pas et tombe en avant. Pas de paralysie motrice. Sensibilité impossible à explorer.

1er *octobre* et jours suivants. — Même état ; l'animal refuse de manger, se plaint et gémit continuellement.

10. — L'animal souffre beaucoup, on se décide donc à le sacrifier. Autopsie : hémorragie ventriculaire et légère suppuration.

**Exp. 7.** — 18 *juillet* 1905. — Singe. Bonnet chinois. Anesthésie à l'éther. Exérèse de la couche optique gauche, volet osseux.

Une demi-heure après l'opération, l'animal ouvre les yeux, fait quelques mouvements des membres ; il ne paraît pas sentir la piqûre ni d'un côté ni de l'autre. Raideur légère du côté droit. Réflexes tendineux égaux des deux côtés. Il crie quand on s'approche de lui ; les pupilles sont égales, il n'y a pas de contracture de la tête. Placé sur ses pattes, il s'y tient quelques secondes, puis tombe tantôt en arrière, tantôt sur le côté.

19. — Mort à 10 heures du matin. Autopsie : le thalamus et le noyau caudé ont été lésés. Pas d'hémorragie secondaire.

**Exp. 8.** — 12 *septembre* 1905. — Chat ordinaire, 3 kil. Anesthésie : chloralose intra-péritonéal. Exérèse de la couche optique droite, volet osseux.

L'animal encore endormi est placé dans sa cage à 6 heures du soir. On le trouve mort le lendemain matin. Autopsie : lésion bien limitée de la couche optique, pas d'hémorragie secondaire.

Sur les 8 animaux que nous avons opérés de la sorte, aucun n'a survécu plus de 10 jours ; la plupart mouraient le lendemain ou le surlendemain de l'opération, ainsi que nous venons de le voir. Aussi, nous ne voulons tenir aucun compte des phénomènes présentés par les animaux tels que les contractures, les cris, le galop dans l'espace, la parésie, etc.,etc., le départ entre les symptômes relevant de la couche optique et ceux revenant à l'irritation cérébrale étant impossible. Nous ne rapportons donc ces faits que pour insister sur la difficulté de la méthode sanglante préconisée par Lo Monaco, et pour montrer que les reproches que nous faisons à ce procédé opératoire sont justifiés. Nous avons fait tous nos efforts pour réussir dans cette voie cependant, et les expériences que nous venons de relater montrent bien que nous étions en droit de renoncer à l'emploi de cette méthode expérimentale.

Du reste, Lo Monaco lui-même, a dû se contenter souvent, d'examiner ses animaux pendant les quelques jours qui suivirent l'intervention, sans pouvoir ainsi attendre la rémission des symptômes d'excitation surajoutés à ceux ne relevant que de la lésion locale ; aussi arrive-t-il dans ses différents travaux, à des conclusions contradictoires.

### § 2. — Méthode aveugle.

Nous nous sommes servi du procédé de destruction par l'électrolyse bipolaire, suivant la méthode de Sellier et Verger.

**Manuel opératoire.** — *a*) Appareils — Nous employons comme source de courant, une pile à courant galvanique de Gaiffe, de petite dimension ; 20 éléments sont suffisants, car la résistance du

tissu nerveux est faible. Sur le circuit est placé un galvanomètre. Les électrodes sont formées par deux aiguilles en platine iridié, montées sur le dispositif spécial que nous avons fait construire, et qui est représenté figure 1. Les aiguilles ont 8 centimètres de longueur sur 0,3 millimètres de diamètre ; elles sont montées sur une plaquette métallique *a*) permettant de rapprocher ou d'écarter à volonté l'aiguille *c*) de l'aiguille *b*). Ces aiguilles sont fixées, à leur extrémité supérieure, sur des rondelles d'ébonite permettant un isolement parfait. Enfin nos aiguilles sont

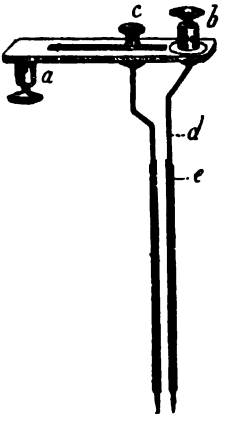


Fig. 1.

isolées sur la plus grande partie de leur longueur au moyen d'un manchon de verre *e*) extrêmement fin et laissant à l'extrémité inférieure, les aiguilles à découvert sur une longueur de 1 millimètre et demi. Le verre nous a paru préférable à tout autre isolant ; il est facile à nettoyer, à stériliser, et permet aux aiguilles de glisser aisément dans les tissus. On arrive du reste à faire ces manchons de verre extrêmement fins, et nos aiguilles avec leur enveloppe isolante, ne dépassaient pas 0,5 millimètres de diamètre.

*b*) Narcose. — Nous nous servons pour l'anesthésie, de procédés divers variant avec les espèces d'animaux. Chez le chien, nous

employons le chloralose en injections intra-veineuses à la dose de 10 centigrammes par kilo de poids d'animal, en solution dans du sérum physiologique ; on fait l'injection dans la saphène externe. On obtient ainsi au bout de quelques minutes, une anesthésie complète qui persiste pendant plusieurs heures, et dans aucun cas nous n'avons eu d'accidents causés par l'anesthésie. Quand l'animal ne s'endort pas de suite, et qu'il est en proie à une certaine agitation, il suffit de lui faire respirer quelques bouffées de chloroforme pour faire cesser toute excitation. Ce procédé d'anesthésie est de beaucoup préférable aux autres ; mais nous n'avons pu l'employer chez les chats, dont les veines superficielles sont très petites, et partant, difficiles à découvrir. De plus, cet animal ayant des moyens de défense et de réaction plus violents que le chien, il n'est pas facile à maintenir en immobilité suffisante pour permettre la découverte d'une veine.

C'est pourquoi, chez le chat, nous faisons l'injection de chloralose, de 5 centigrammes par kilo, dans le péritoine. L'anesthésie est plus longue à obtenir et moins complète ; aussi est-il souvent nécessaire d'avoir recours au chloroforme ou à l'éther.

Nos singes ont été endormis, soit par injection de chloralose dans le péritoine, soit simplement par inhalation d'éther anesthésique, que ces animaux supportent bien et acceptent volontiers. De faibles doses d'éther suffisent à les endormir complètement, et l'on n'a plus ensuite qu'à maintenir l'anesthésie par de petites inhalations de courte durée. Nous n'avons jamais eu, en opérant de la sorte, d'accidents chez le singe.

*c*) Opération. — L'opération qui consiste à produire des destructions de la couche optique, comprend différents temps :

1er Temps : *Trépanation.* — On fait — après incision de la peau du crâne sur la ligne médiane et sur une longueur de 4 centimètres environ — un orifice avec la fraise moyenne du trépan de Doyen. Nous prenons comme point de repère chez le chien et le chat le milieu de la ligne sagittale médiane, réunissant la ligne qui joint les arcades sourcilières à la protubérance occipitale, et nous trépanons à un demi ou 1 centimètre en arrière de ce point, et à 1 centimètre en dehors de la ligne médiane. On

tombe ainsi sur la couche optique, à une profondeur variable avec les animaux. Les points de repère que nous donnons ici ne sont pas mathématiquement exacts, et varient à l'infini avec la forme et les dimensions de la tête des animaux ; il faut donc les modifier suivant les besoins de la cause. Comme il est impossible de se procurer des chiens de race et de taille tout à fait semblables, c'est surtout chez cet animal que l'opération est rendue difficile par le défaut de point de repère précis.

Chez le chat la difficulté est moins grande, le chat adulte étant rès sensiblement toujours de même taille.

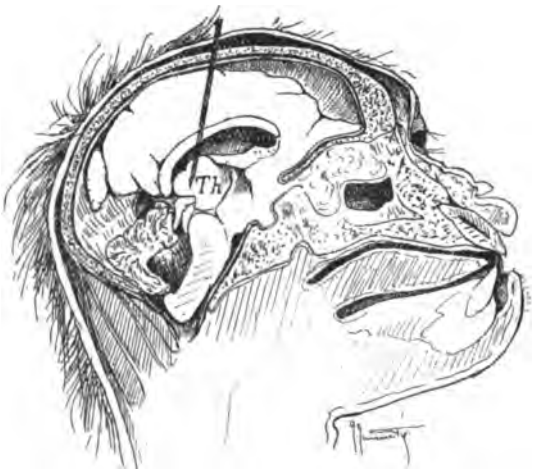


Fig. 2. — Coupe sagittale d'une tête de singe pour montrer le trajet suivi par l'instrument.

Chez le singe enfin, nous avons des points de repère plus précis, car la taille de ces animaux varie moins pour une même espèce. Nous appliquons ici la couronne du trépan exactement sur la suture fronto-pariétale, à un demi-centimètre en dehors du bregma (Voir fig. 2).

2e Temps : *Introduction des aiguilles.* — On introduit les aiguilles à la profondeur voulue, à travers la dure-mère qu'il est habituellement facile de perforer. Chez les chiens âgés, il est nécessaire de faire au préalable une petite incision de la dure-mère au bistouri. La piqûre des méninges occasionne souvent des hé-

morragies qui cèdent, il est vrai, facilement aux tamponnements, mais qui gênent néanmoins quelque peu l'introduction des aiguilles ; il faut alors pénétrer lentement, en tamponnant au fur et à mesure de la pénétration de l'instrument. On enfonce ainsi les aiguilles jusqu'à une profondeur déterminée et fixée d'avance, par un petit index tracé à l'encre sur les manchons de verre de ces aiguilles ; soit de 24 à 25 millimètres chez le chien, 22 millimètres chez le chat et le singe.

3e Temps : *Electrolyse.* — On ferme alors le courant lentement,en augmentant d'un élément à la fois, car il arrive souvent dans ce temps de l'opération, comme dans l'ouverture du reste, que les animaux fassent des soubresauts, qui peuvent occasionner le déplacement des aiguilles. que l'on a soin cependant de maintenir fortement d'une main. Une fois l'aiguille du galvanomètre arrivée à 8, 10, 12 milli-ampères, suivant les cas, on laisse passer le courant pendant 8 à 10 minutes au maximum. Un temps plus long nous a donné de trop grosses destructions,dépassant les limites de la couche optique,et entraînant des hémorragies qui ont déterminé parfois la mort des animaux.

Nous faisons remarquer en outre, qu'au début de la destruction électrolytique, la résistance des tissus à détruire nécessite un courant un peu fort, mais au bout de quelques secondes, l'aiguille du galvanomètre monte de plusieurs milli-ampères, il faut alors diminuer le nombre des éléments. Il est du reste tout à fait important de surveiller attentivement et pendant toute l'opération, le galvanomètre, pour maintenir l'intensité du courant à un taux constant.

Sellier et Verger notent dans leurs expériences, que le courant baisse au cours de l'intervention au fur et à mesure que se produit la destruction des tissus. Dans nos expériences personnelles au contraire, nous avons toujours vu l'intensité du courant augmenter pendant les premières secondes, puis une fois ramenée à 10 ou 12 milli-ampères,y rester stationnaire. Quelquefois,à la fin de l'opération, il nous fut nécessaire d'ajouter un ou deux éléments.

Le temps de l'électrolyse écoulé, on interrompt progressivement le courant afin d'éviter, comme à la fermeture, les soubre-

sauts de l'animal. Avant de retirer les aiguilles, nous estimons qu'il est bon de renverser le courant, et de faire passer pendant quelques secondes 8 à 10 milli-ampères ; ceci dans le but de prévenir les hémorragies secondaires, manœuvre qui nous a toujours donné de bons résultats.

4e Temps : *Suture et pansement.* — On retire doucement les aiguilles, on tamponne et on comprime légèrement s'il y a lieu, pour arrêter les hémorragies dure-mériennes, puis on suture les plans musculo-cutanés au moyen de crins de Florence, et on applique sur la plaie de la vaseline iodoformée ou dermatolée au 20e. Le pansement de tête, mal supporté par les animaux, nous a paru inutile, si ce n'est pendant les 24 premières heures qui suivent l'opération, où il a pour but d'agir par compression.

Dans la plupart des cas, nous obtenons des réunions par première intention ; quelquefois, un ou deux points de la suture cèdent, et il se forme quelques gouttelettes de séro-pus, mais jamais nous n'avons eu d'infection méningée ou cérébrale. Ajoutons enfin que dans toutes nos opérations, nous ne nous sommes jamais servi de liquide antiseptique, mais uniquement d'eau bouillie. Le champ opératoire, avant et après l'intervention, était soigneusement nettoyé à l'eau bouillie et à l'alcool.

Le procédé de destruction expérimentale que nous venons de décrire, présente de sérieux avantages sur ceux qu'ont employés les différents auteurs dont nous avons parlé.

L'électrolyse est en effet, un excellent moyen d'obtenir des destructions localisées des tissus ; aussi fut-elle employée dans l'étude physiologique des centres nerveux,soit sous forme d'électrolyse monopolaire, soit sous forme d'électrolyse bipolaire.

*Electrolyse monopolaire.* — Golsinger (1) le premier, eut l'idée d'employer cette méthode pour produire les destructions des parties profondes de l'encéphale.Il se sert d'une aiguille fine, isolée sur tout son trajet,et libre à son extrémité inférieure. L'aiguille est réunie à l'un des pôles de la pile, négatif par exemple,

(1) Golsinger, *Conf. des méd. de la clinique des malad. nerv. et ment. de St-Pétersbourg*, 1895.

tandis que l'autre, positif, est formé par une plaque appliquée sur l'abdomen. Le courant est augmenté jusqu'à 20 à 40 milliampères, et l'auteur fait remarquer que la destruction est plus forte au pôle négatif.

Le volume de la substance détruite est proportionnel à la quantité d'électricité exprimée en coulombs ; 8 coulombs donnent une destruction du volume de la tête d'une épingle ; 36 coulombs, du volume d'une cerise.

L'auteur présenta à la conférence des médecins de la Clinique des maladies nerveuses et mentales de St-Pétersbourg, 6 cerveaux de chiens, avec des destructions isolées dans différentes régions de l'encéphale.

Pour obtenir par cette méthode des destructions suffisamment volumineuses, il faut, soit de grandes quantités d'électricité, ce qui n'est pas sans inconvénients, soit un temps d'expérience prolongé. Comme pendant toute la période de fermeture du circuit, le courant passe forcément par les cellules et les fibres nerveuses pour gagner du pôle cérébral le pôle abdominal ou *vice versa*, il est possible — comme l'ont fait remarquer du reste Sellier et Verger — que ce fait ne soit pas sans inconvénients, et susceptible de troubler lesconditions de l'expérience.

Georges Weiss (1) a, dans un travail des plus intéressants, étudié les effets de l'électrolyse interpolaire sur les tissus organiques ; il a montré que ces tissus se polarisaient sous l'influence du passage du courant continu, et que cette électrolyse ne produisait de lésions visibles au microscope, qu'à condition qu'on ait employé un courant d'intensité relativement forte.

Cette méthode de l'électrolyse monopolaire est donc susceptible de nombreuses critiques.

*Electrolyse bipolaire.* — La méthode de l'électrolyse bipolaire, bien préférable à la précédente, fut employée pour la première fois, ainsi que nous l'avons vu, par Sellier et Verger sur le conseil du professeur Bergonié (de Bordeaux). Ce procédé, en effet, a sur le précédent le grand avantage d'être beaucoup

(1) Georges Weiss, *Arch. d'élect. méd. expérim. et clinique.*

plus rapide et de limiter exactement ses effets aux pôles (électrolyse polaire), et sur la ligne séparant les deux pôles (électrolyse interpolaire).

Voici ce que dit à ce sujet, le professeur Bergonié : « Dans le cas où les deux pôles sont placés sur un conducteur à deux ou trois dimensions, les lignes de flux se concentrent au voisinage de la ligne droite qui joint les pôles, et qui est elle-même une de ces lignes. Elles sont de plus en plus tendues et nombreuses pour une même largeur prise sur une ligne équipotentielle, à mesure qu'on se rapproche de cette droite de jonction des pôles. La densité du courant sera maxima au niveau du tube de flux, et c'est là que les phénomènes électrolytiques s'accompliront avec leur intensité maxima. »

On est donc parfaitement sûr, par l'emploi de ce procédé, de limiter exactement la destruction au point visé.

Mais, nous l'avons vu, la grosse difficulté de cette méthode de destruction expérimentale, résulte de l'impossibilité de trouver des points de repère tout à fait précis. C'est pourquoi, nous avons décrit ce mode opératoire comme étant une méthode aveugle, et c'est pourquoi également, il faut opérer un grand nombre d'animaux pour être sûr d'en réussir quelques-uns. La méthode de l'électrolyse bipolaire enfin, sans déterminer des hémorragies aussi abondantes que celles du procédé Lo Monaco (méthode sanglante), en occasionne parfois d'assez importantes pour amener la mort de l'animal.

C'est pour ces raisons que, sur une vingtaine d'animaux opérés de la sorte, nous n'avons pu, en fin de compte, n'en utiliser que cinq, soit le quart seulement.

# CHAPITRE III

## EXPÉRIENCES PERSONNELLES

Nous allons dans ce chapitre, relater les expériences que nous avons faites sur 1 singe, 1 chat et 2 chiens. Ces animaux ont survécu assez longtemps à l'intervention (3 semaines à 1 mois), pour nous permettre de faire ensuite l'étude microscopique des pièces sur coupes sériées.

Pour l'étude anatomique, nous avons eu recours à la méthode de Marchi. Après un durcissement préalable dans une solution de formol à 10 0/0 pendant 48 heures — dans le but d'activer le durcissement et de permettre aux pièces de conserver leurs formes anatomiques normales, — celles-ci furent placées dans le liquide de Müller pendant 1 mois à 5 semaines environ. Dans quelques cas, pour activer le chromage et le durcissement, nous les placions dans l'étuve à 37°, et ainsi 3 semaines sont suffisantes ; mais le durcissement plus lent à froid nous a paru bien préférable.

A l'autopsie de nos animaux, nous enlevons toujours la moelle avant le cerveau, et nous avons soin de couper celle-là très bas dans la région cervicale (au niveau de la deuxième racine cervicale), afin de laisser toute la région de la décussation pyramidale attenante au bulbe. Le cerveau et le cervelet sont prélevés ensemble, et placés dans le liquide de Müller ; ce n'est qu'après 15 jours au moins, que nous pratiquons une ou deux coupes vertico-transversales pour faciliter et activer le durcissement.

Les pièces une fois durcies et chromées, sont débitées en morceaux vertico-transversaux de 2 1/2 à 3 millimètres d'épaisseur et parallèles, depuis une ligne passant à un demi-centimètre en avant du bec du corps calleux jusqu'au-dessous du collet du bulbe, au niveau de la première racine cervicale. La partie posté-

rieure des lobes occipitaux, qui ne sont pas attenants au tronc encéphalique, sont conservés dans le Müller et coupés séparément ensuite en série, s'il y a lieu, ainsi que les pôles frontaux.

Pour la moelle, on prélève un petit fragment de 2 millimètres d'épaisseur au niveau de chaque segment.

Tous ces morceaux soigneusement étiquetés et numérotés sont ensuite placés dans le liquide de Marchi (une partie d'acide osmique à 1 0/0 et deux parties de Muller) et laissés ainsi pendant 15 jours pour les petits morceaux, 3 semaines pour les grands. Après un lavage soigné de 24 heures au moins à l'eau courante, nous faisons l'inclusion en celloïdine et débitons les morceaux en coupes sériées et numérotées, en recueillant toutes les coupes sur des feuilles de papier portant un numéro. Nous montons ensuite en moyenne une coupe sur cinq ; une sur dix dans la région frontale, une sur deux au moins dans les régions importantes comme celle de la calotte.

Chez notre chien n° 1, nous n'avons coupé frontalement qu'un seul hémisphère, car nous avions séparé au préalable le cerveau en deux parties ; mais nous nous sommes rendu compte que pour pouvoir suivre avec fruit les dégénérations, il y avait nécessité absolue d'avoir continuellement sous les yeux les deux hémisphères. On peut ainsi mieux topographier les lésions produites, comparer le côté sain avec le côté malade, et suivre également les dégénérescences du côté opposé au foyer de destruction.

Chez le chat, dont le cerveau est petit, il est facile de couper ainsi frontalement les deux hémisphères ; mais chez le singe, les coupes vertico-transversales de tout le cerveau atteignent des dimensions beaucoup plus considérables, et sont par conséquent plus difficiles à imprégner par l'acide osmique. On a plus de peine en effet, à faire des fragments exactement parallèles les uns aux autres, et il est surtout plus difficile de couper les pièces qui sont souvent friables. Nous y sommes cependant parvenu chez notre singe, en pratiquant pour les morceaux un peu volumineux, la méthode du collodionage des coupes en surface.

## EXPÉRIENCE N° 1

**Singe n° I** (Macaque).— Narcose par l'éther anesthésique. Destruction de la *couche optique droite.*

**7 juin 1905.** — On fait une trépanation sur la suture pariéto-frontale à quelques millimètres en dehors de la ligne médiane.

Les aiguilles sont enfoncées à 22 millimètres de profondeur. On fait passer 10 à 11 milli-ampères pendant 10 minutes ; l'animal ne fait aucun soubresaut pendant l'opération. Une heure après, il se réveille, paraît hébété, et à l'examen de la sensibilité, on note que l'animal paraît sentir aussi bien à gauche qu'à droite le contact de la piqûre. On attache peu d'importance à cet examen, et l'on a soin de tenir compte de l'état d'obnubilation de l'animal, résultant du traumatisme cérébral d'une part, de la narcose d'autre part.

Il ne paraît pas y avoir trace de phénomènes d'hémiplégie, pas de mouvements de manège, pas de déviation ni de contracture de la tête. Les pupilles semblent normales et réagissent bien à la lumière ; l'animal refuse de manger.

8. — L'animal se réveille tout à fait et sort de son état d'obnubilation ; il paraît cependant triste et reste continuellement placé au même endroit, la tête parfois penchée sur le thorax, les yeux fermés. Lorsqu'on le touche, il essaie à peine de fuir ; il paraît beaucoup moins sauvage qu'avant l'opération et ne cherche pas à se défendre. Lorsqu'on le pose à terre, il arrive à faire quelques pas, mais on constate qu'il tourne assez rapidement plusieurs fois sur sa gauche.

*Mouvements de manège.* — Ces mouvements se font autour d'un axe vertical passant par le train postérieur de l'animal. Il décrit un cercle fermé à droite, de petit rayon, puis au bout de quelques secondes, il parvient à faire quelques pas suivant une ligne droite ; arrivé contre un obstacle, une chaise ou le mur de la pièce, il s'arrête et reste immobile. Dans ces différents mouvements, les fonctions des membres sont normales à droite, mais à gauche, la main et le pied sont plus maladroits, plus incertains dans leurs différents mouvements, sans cependant qu'il y ait là de véritables phénomènes paralytiques.

*Sens des attitudes.* — Lorsqu'on place la main de l'animal sur sa face dorsale, il la laisse ainsi pendant plusieurs secondes à gauche, ainsi que le pied, tandis qu'à droite, il retire immédiatement les membres auxquels on veut imprimer la même position. Il laisse également pendre le long d'une table sa patte antérieure ou postérieure gauche, pendant un certain temps. Lorsque

l'animal est assis tranquille, sa main gauche est en position demi-fléchie sur l'avant-bras et celui-ci est fléchi à angle droit sur le bras. Le pied gauche, dans la position de repos, est souvent aussi tourné en dehors et repose sur le sol par son bord interne.

*Motricité.* — Il n'y a pas de paralysie motrice ; l'animal serre bien avec ses deux mains et ses deux pieds, et se sert pour grimper aussi bien des membres gauches que des membres droits. Lorsqu'on le suspend par la main gauche, il se cramponne et se maintient parfaitement ainsi ; on remarque alors que la patte postérieure gauche est pendante, alors que la droite est à demi-fléchie. Si on tire sur les pattes postérieures à gauche et à droite simultanément, on note un peu plus de résistance du côté droit. L'excitation cutanée de la plante du pied avec une épingle, amène un retrait rapide de la patte droite, tandis qu'à gauche il faut piquer profondément pour provoquer le même phénomène.

*Réflexes.* — *Rotuliens* : normaux des deux côtés. — *plantaires* : ne donnent aucun mouvement des orteils, ni à gauche ni à droite. Le réflexe du poignet est impossible à obtenir, d'un côté ou de l'autre, l'animal se contractant.

*Sensibilité.* — *Tactile* : légère hypoesthésie à gauche, décelable en touchant avec le dos de l'épingle les deux côtés simultanément ou en frôlant les poils de l'animal.— *douloureuse* : sent moins bien la piqûre à gauche (et ceci d'une façon très nette) aussi bien au niveau des membres que du tronc et de la face. A gauche en effet, les réactions de défense sont moins violentes et se font plus attendre. Mais l'animal localise bien le siège de la piqûre profonde, et y porte directement la main. — *thermique* : sans que l'animal le voie, on lui plonge, dans un cristallisoir rempli d'eau froide, la patte antérieure ou postérieure gauche ; il ne la retire pas ; à droite, il retire immédiatement sa main lorsqu'on fait la contre-épreuve. En outre, l'animal qui a senti, les yeux étant bandés, que sa main était mouillée, la porte immédiatement à sa bouche. Pour la chaleur (50°), l'animal retire ses membres gauches au bout de quelques secondes, tandis qu'à droite, il le fait immédiatement et se défend avec violence.

*Face.* — La mimique est absolument intacte, l'animal grimace normalement.

*Olfaction.* — Sent bien des deux côtés.

*Audition.* — Entend un peu moins le diapason ou les bruits à gauche.

*Yeux.* — On constate qu'il y a nettement de l'hémianopsie gauche, soit au moyen de la lumière artificielle, que l'animal fuit lorsqu'elle arrive sur la ligne médiane du champ visuel, soit au moyen d'un fruit quelconque, d'une cerise par exemple, que l'on approche de gauche à droite et que l'animal ne saisit que lorsqu'on arrive sur la ligne médiane. Pas de paralysie de la musculature externe. Pas de nystagmus. Les réflexes lumineux sont normaux, les pupilles faiblement inégales, la droite est un peu plus petite que la gauche. Pas de réaction hémiopique.

*Sens stéréognostic.* — L'animal se sert de préférence pour manger, de sa main droite, mais lorsqu'on maintient celle-ci, il arrive à manger de la main gauche. On lui bande alors les yeux et l'on place dans sa main gauche un fruit qu'il aime, une cerise par exemple ; il la garde dans sa main, mais ne la porte pas à la bouche. Si l'on prend alors cette cerise et qu'on la place dans la main droite. immédiatement l'animal se rend compte de ce qu'il tient, porte le fruit à sa bouche et le mange. Cette expérience répétée plusieurs fois de suite donne toujours les mêmes résultats.

9 juin. — Même état.

10 et 11. — Même état également, les mouvements de manège persistent toujours ainsi que l'hémianopsie, les troubles de la sensibilité superficielle du sens musculaire, de la perception stéréognostique sont absolument les mêmes que ceux constatés le 8 juin.

13. — L'état général est excellent, l'animal mange bien, les mouvements de manège diminuent beaucoup. Les troubles de la notion des attitudes passives deviennent moins nets. Par contre, les troubles du sens stéréognostic persistent toujours ainsi que l'hémianopsie.

La sensibilité superficielle est redevenue normale pour la piqûre et pour le tact ; mais l'animal sent moins bien le chaud et le froid à gauche qu'à droite.

14 et 15. — Même état.

17. — L'animal ne présente plus de mouvements de manège. Sens des attitudes normal. L'animal remet immédiatement en place la patte qu'on fléchit ou qu'on fait pendre le long d'une table. Lorsqu'il est assis, il maintient toujours sa patte antérieure gauche légèrement fléchie ; la main et les doigts sont en position normale.

Motricité normale. Sensibilité superficielle pour la piqûre, le tact et la chaleur, égale des deux côtés.

Hémianopsie : l'animal paraît voir beaucoup mieux à gauche que précédemment, quand on approche de lui un objet quelconque du côté gauche.

Sens stéréognostic redevenu tout à fait normal.

19. — Les mouvements de manège n'existent plus, ainsi que les troubles du sens des attitudes.

Motricité normale : il semble qu'il y ait un très léger degré de contracture du bras gauche, car l'animal résiste un peu lorsqu'on veut le lui étendre.

Sensibilité normale pour le tact, la douleur, et la température (Epreuve de l'eau).

Mimique normale.

Oreilles. Entend encore un peu moins bien du côté gauche.

Hémianopsie presque tout à fait disparue, cependant l'animal voit encore moins bien du côté gauche que du côté droit.

Sens stéréognostic normal.

21. — Le sens des attitudes, le sens stéréognostic et la sensibilité ne présentent plus rien à signaler.

Motricité : la contracture du membre supérieur gauche constatée le 19 juin, est vraiment douteuse. L'animal se sert toujours de préférence de son bras droit, mais lorsqu'on maintient celui-ci, il se sert du gauche. Les doigts sont parfaitement mobiles ainsi que les différents segments du membre, et dans la marche, on ne remarque aucune impotence fonctionnelle du côté gauche.

Réflexes : rotuliens, normaux des deux côtés ; plantaires, amènent un retrait du membre à gauche et à droite.

Hémianopsie : tout à fait disparue. Pupilles normales.

Sens des attitudes : Tout à fait normal.

Oreilles : entend bien des deux côtés.

Plus trace de mouvements de manège.

23 juin. — L'animal se porte bien, rien de nouveau à signaler.

27. — Mort spontanée à 9 heures du matin, sans qu'on puisse connaître la cause du décès. L'animal avait maigri depuis quelques jours et se nourrissait mal.

Autopsie : les différents viscères ne présentent rien de spécial ; pas de tuberculose pulmonaire. Le cerveau et la moelle sont enlevés, placés dans le formol à 10 0/0 pendant 48 heures, puis dans le liquide de Muller.

Résumé. — On note chez ce singe, qui a survécu un mois à une lésion thalamique droite que nous allons décrire tout à l'heure :

1° *Des mouvements de manège* à droite, qui, apparus le lendemain de l'opération, soit le 8 juin, commencent à diminuer à partir du 11 juin pour disparaître complètement le 17. Ils ont donc duré pendant 9 jours ;

2° *L'absence de phénomènes de contracture*, ou de symptômes convulsifs aussi bien du côté de la face et du cou que des membres ;

3° *L'absence de phénomènes paralytiques nets* du côté gauche. C'est tout au plus si l'animal présentait un léger degré de diminution de la force musculaire et de la résistance, au niveau des membres gauches : et encore serrait-il presque aussi fort de la main droite. Pendant deux jours seulement, nous avons noté de ce côté une légère raideur. Tous les mouvements spontanés aussi bien des doigts, de la main, que de l'avant-bras et du bras, étaient normaux à gauche, ainsi que les réflexes. On ne peut donc pas

parler ici de paralysie réelle, mais de parésie légère et rapidement régressive. Ces troubles minimes de la motilité sont donc tout à fait insuffisants pour expliquer l'inaptitude de l'animal à se servir de son membre gauche dans les actes compliqués comme ceux de la préhension, de l'acte de manger, etc.;

4° *Des troubles de la sensibilité* dans ses différentes modalités.

a) *Superficielle.* — Hypoesthésie tactile, douloureuse et thermique, très nette du côté gauche de la face, du tronc et des membres. Nous ne disons pas anesthésie, car l'animal percevait évidemment les impressions venues de la périphérie, mais avec un certain retard du côté gauche, et il fallait une excitation nettement plus forte de ce côté que du côté droit, pour provoquer une réaction de défense.

En outre, nous ferons remarquer que chez notre singe, il y avait également un certain défaut dans l'interprétation des sensations périphériques. Nous avons vu, en effet, que lorsqu'on plongeait dans de l'eau la main gauche de l'animal — les yeux étant bandés — il ne la retirait qu'au bout d'un certain temps (quelques secondes), tandis qu'à droite, l'animal portait immédiatement sa main à sa bouche et se mettait à la lécher. Ici, contrairement à ce qui se passe à gauche, l'animal se rend compte de la nature et de la qualité des impressions périphériques produites par le contact du liquide ; il sent que sa main est mouillée et, comme il aime l'eau, il porte la main à sa bouche.

La localisation des impressions sensitives par contre, était exacte, l'animal portait la main à l'endroit où on le piquait. Il y avait donc ici défaut d'interprétation à gauche, mais non topoanesthésie.

b) *Profonde.* — Atteinte du sens musculaire et perte du sens stéréognostic.

La perte du sens musculaire n'était pas complète, ni absolue, mais évidente cependant. Se manifestant par une certaine inaptitude fonctionnelle des membres à gauche dans la marche, principalement les premiers jours, elle se caractérisait en outre et surtout, par une diminution notable de la notion de position des membres. L'animal laissait en effet sa main ou son pied gauches, pendant

un certain temps, appuyés sur leur face dorsale, et ne se rendait ainsi pas compte de l'attitude anormale imprimée à ce segment de membre, alors qu'à droite il les retirait immédiatement.

Nous avons vu qu'il existait en outre chez l'animal de la perte du *sens stéréognostic*. Nous attirons tout spécialement l'attention sur ce fait, qui n'a pas encore été observé jusqu'ici chez l'animal, chez le singe tout au moins, seul animal chez lequel ce phénomène puisse être étudié.

L'état de la sensibilité osseuse ne put être apprécié ; il était impossible, en effet, de faire la part de ce qui relevait des téguments superficiels ou du système osseux dans la transmission des impressions vibratoires. On ne put donc savoir si l'animal percevait également ces vibrations des deux côtés. D'une façon grossière, les réactions nous ont paru les mêmes à gauche qu'à droite.

Tous ces troubles sensitifs, tant superficiels que profonds, se sont amendés rapidement, pour disparaître complètement le 17 juin, soit au bout d'une dizaine de jours.

5° *De l'hémianopsie gauche* très nette, apparue le lendemain de l'opération ; elle s'atténue progressivement à partir du 17 juin, pour disparaître complètement le 21, soit au bout de 14 jours.

Pas de nystagmus, pas de paralysie oculaire de la musculature externe.

Dilatation pupillaire à gauche pendant quelques jours.

6° *L'intégrité parfaite de la mimique*, soit volontaire, soit psycho-réflexe émotive.

7° *Du côté des appareils sensoriels*, olfactif ou auditif : *de la diminutionde l'acuité auditive à gauche*, qui persista pendant 14 jours, puis l'audition redevint normale ; *l'intégrité de l'appareil olfactif. L'état de la perception gustative* ne put être étudié, vu l'impossibilité dans laquelle on se trouve d'apprécier les sensations gustatives perçues d'un côté de la langue chez un animal, même aussi intelligent que le singe.

8° *L'intégrité parfaite des sphincters vésicaux et rectaux.*

9° *La bonne conservation de l'état général* jusqu'à 2 ou 3 jours avant la mort, et l'intégrité parfaite de l'intellect, malgré le volume considérable du foyer de destruction cérébrale.

### Etude anatomique sur coupes microscopiques sériées du singe n° I

La figure 3 représente la face externe du cerveau du singe, sur laquelle nous avons tracé des lignes verticales, représentant les plans par lesquels passent les coupes dont nous donnons la description et les dessins. Nous avons distancé ces dessins irrégulièrement suivant les besoins, en nous efforçant de les multiplier le plus possible, pour permettre au lecteur de se faire une idée exacte de la topographie de la lésion et des dégénérations entraînées par elle. Lorsqu'il sera nécessaire, nous indiquerons cheminfaisant, le trajet des fibres dans les coupes intermédiaires à celles que nous représentons ici.

Le foyer primitif que nous avons produit expérimentalement par destruction électrolytique, comprend : 1° au centre, une zône de destruction complète, que nous avons figurée sur nos planches par un quadrillé serré ; 2° une zône de tissu nécrosé, figurée par un quadrillé plus lâche, 3° et enfin la zône de dégénérescence qui part du foyer, pour irradier suivant le trajet des fibres et que nous avons représentée par des points ou de fins traits noirs.

Pour toutes les reproductions de coupes microscopiques de nos pièces expérimentales, aussi bien pour le cas du singe I, que pour ceux des chats I et II et du chien I, les contours et la mise en place des différents organes ont été faits, pour les plus grandes coupes, au moyen de l'appareil à projection, suivant le dispositif employé par M. et Mme Dejerine (Voir *Anatomie des centres nerveux*, p. 56, T. I). Les plus petites coupes ont été projetées à la chambre claire. Enfin les détails et les corps granuleux ont été dessinés avec l'oculaire 3 et l'objectif AA du microscope de Zeiss.

Pour permettre au lecteur de nous suivre aisément dans la description de nos cas expérimentaux étudiés sur coupes sériées, et pour donner le plus de clarté possible à cet exposé, nous suivrons le plan suivant. Nous donnerons tout d'abord, à la suite les uns des autres, la série des dessins de nos coupes, chacune étant accompagnée d'une légende, comprenant une mise en place de la

région aussi complète que possible et la description topographique du foyer primitif et des lésions de dégénérescence secondaire qu'il a provoquées. Nous verrons ensuite, dans un chapitre d'ensemble et pour chacun des cas, quels sont les conclusions et les renseignements à tirer de cette étude anatomique.

Pour le singe I, nous étudierons tout d'abord, la topographie de la lésion sur la coupe n° 112, où le foyer primitif présente son maximum d'étendue. Nous suivrons ensuite ce foyer et ses dégénérations sur les coupes antérieures, puis postérieures à la coupe 112.

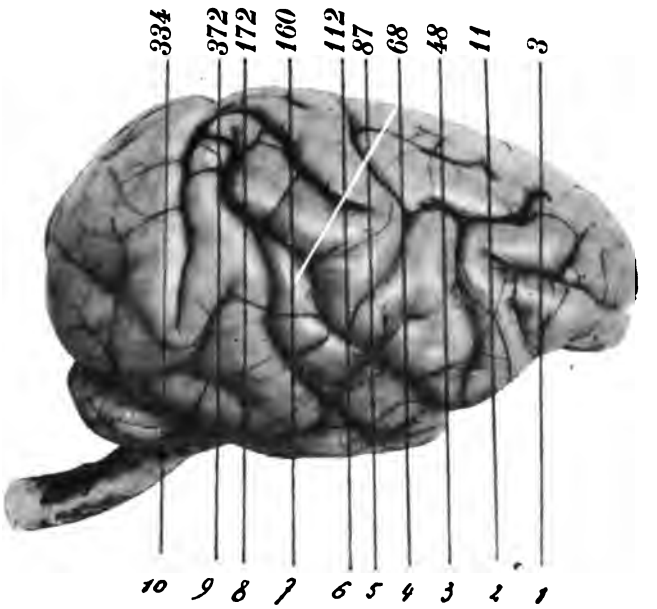


Fig. 3. — Face externe du cerveau du singe I.

Ligne verticale n° 1 = coupe n° **3**. — Ligne n° 2 = coupe n° **11**. — Ligne n° 3 = coupe n° **48**. — Ligne n° 4 = coupe n° **68**. — Ligne n° 5 = coupe n° **87**. — Ligne n° 6 = coupe n° **112**. — Ligne n° 7 = coupe n° **160**. — Ligne n° 8 = coupe n° **172**. — Ligne n° 9 = coupe n° **372**. — Ligne n° 10 = coupe n° **334**.

Sur cette figure, la traînée blanche représente le trajet oblique suivi par les aiguilles pour arriver jusqu'au niveau de la couche optique ; elle s'étend de la ligne n° 4 (coupe 68), à la ligne n° 7 (coupe 160). La direction du trajet suivi par l'instrument est à comparer avec les coupes microscopiques qui vont suivre, pour permettre de se rendre compte exactement de l'étendue des lésions de passage.

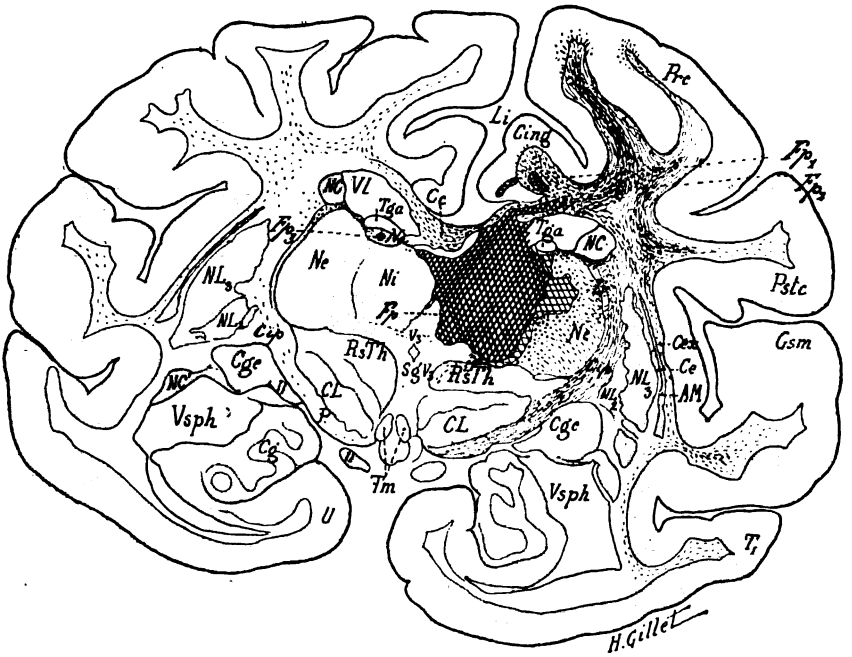


Fig. 4. — **Singe I.**

*Coupe vertico-transversale n° **112**, correspondant à la ligne n° 6 de la figure 3 et passant par la région moyenne de la couche optique.*

Elle comprend les circonvolutions précentrale (Prc) et post-centrale (Pstc), le gyrus supra-marginalis (Gsm), la première circonvolution temporale ($T_1$), la circonvolution du crochet (U), le corps godronné (Cg), et la 1re circonvolution limbique (Li).

On y voit en outre : le corps calleux (Cc) et le cingulum (Cing), le pilier antérieur du trigone (Tga), le noyau caudé (NC, NC'), la couche optique avec ses noyaux interne (Ni), externe (Ne) et antérieur (Na), des leux segments du noyau lenticulaire ($NL_2$,$NL_3$), le corps genouillé externe (Cge) avec la bandelette optique (Il), le segment postérieur de la capsule interne (Cip), la région sous-optique (RsTh), le corps de Luys (CL),le pied du pédoncule (P), et enfin les tubercules mamillaires (Tm), les capsules, externe (Ce), extrême (Cex) et l'avant-mur (AM).

*Lésion principale.* — Le foyer primitif principal (Fp) occupe ici les noyaux interne et antérieur de *la couche optique droite* qu'il détruit entièrement, en empiétant en bas sur le centre médian de Luys. En dehors, il lèse la partie interne du noyau externe ; en bas, il s'arrête au niveau de la région sous-optique, bien au-dessus de la capsule du noyau rouge ; en dedans, il intéresse la commissure molle, en empiétant un peu sur le thalamus gauche, dont il détruit la partie la plus

interne du noyau interne ; enfin en haut, il sectionne la partie droite du pilier antérieur du trigone, le corps calleux et enfin la partie inférieure de la 1re circonvolution limbique.

Il existe à la base du cingulum droit ($Fp_1$), et à la base de la circonvolution précentrale du même côté ($Fp_2$), deux petits foyers qui correspondent aux prolongements postérieurs de la lésion corticale des circonvolutions de la face interne de l'hémisphère ; lésion produite par le passage de l'instrument et que montre bien la coupe n° 87 (fig. suivante).

*Lésions accessoires.* — Il existe un petit foyer accessoire ($Fp_3$) dans le noyau antérieur (Na) de la couche optique gauche.

*Dégénérations.* — Du foyer primitif principal (Fp), partent de nombreuses fibres dégénérées, qui traversent le noyau externe de la couche optique droite (Ne), la zône réticulée (Zr) et se rendent dans le segment postérieur de la capsule interne (Cip). De là, un certain nombre de ces fibres prennent un trajet ascendant pour gagner la couronne rayonnante et irradier dans les circonvolutions (*fibres thalamo-corticales*). La dégénération est surtout marquée dans la circonvolution précentrale (Prc), moins prononcée dans la circonvolution post-centrale (Pstc) ; d'autres gagnent, en passant par les capsules, externe (Ce) et extrême (Cex), le gyrus supra-marginalis (Gsm) et enfin la première temporale ($T_1$). Elles sont mélangées aux fibres dégénérées provenant de la lésion de passage corticale, qui gagnent la capsule interne, en croisant les fibres ascendantes thalamiques et descendent dans le pied du pédoncule (P).

La section du corps calleux a déterminé la dégénérescence des fibres calleuses qui vont irradier à droite dans les circonvolutions pré- et post-centrales, en se mélangeant aux fibres précédemment décrites. Un certain nombre de ces fibres calleuses traversent la ligne médiane, pour aller s'épanouir dans la substance blanche de l'hémisphère gauche.

Dans la capsule interne (Cip) et le pied du pédoncule gauches (P), il existe quelques rares fibres dégénérées.

Le cingulum droit (Cing) enfin, intéressé par le foyer ($Fp_1$) contient de nombreux corps granuleux.

Le noyau caudé (NC) et les segments du noyau lenticulaire ($NL_2$, $NL_3$) ne contiennent pas de fibres dégénérées. Du foyer $Fp_3$, partent quelques fibres qui passent par le stratum zonale de la couche optique gauche pour gagner la substance blanche de l'hémisphère.

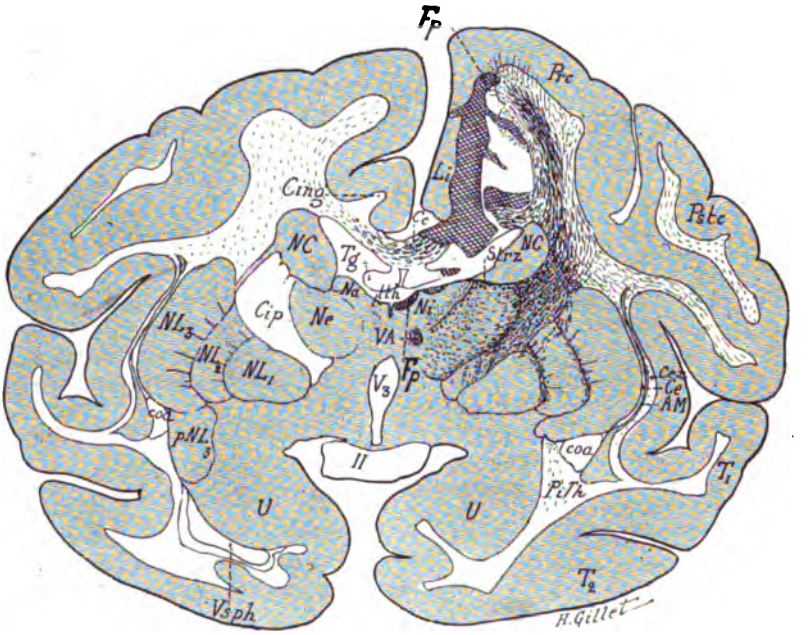


**Fig. 5. — Singe I.**

***Coupe vertico-transversale n° 87, correspondant à la ligne n° 5 de la figure 3 et passant par la partie antérieure de la couche optique.***

## 1° Coupes passant en avant de la coupe 112.

---

LÉGENDE DE LA FIG. 5.

*Coupe vertico-transversale n° 87, correspondant à la ligne n° 5 de la figure 3 et passant par la partie antérieure de la couche optique.*

Cette coupe intéresse : les mêmes circonvolutions que la précédente, moins le gyrus supra-marginalis, les noyaux externe (Ne), interne (Ni) et antérieur (Na) de la couche optique ; les 3 segments du noyau lenticulaire ($NL_1$, $NL_2$, $NL_3$), les capsules externe (Ce), extrême (Cex) et l'avant-mur (AM), le faisceau de Vic d'Azyr (VA), le taenia thalami (tth), la commissure antérieure (coa) et la corne sphénoïdale du ventricule latéral (Vsph).

*Lésion* (Fp). — Elle occupe ici la partie interne du lobe frontal droit, dont elle détruit la partie interne de la circonvolution précentrale (Prc) et de la 1re circonvolution limbique (Li). Plus bas, elle vient sectionner le corps calleux (Cc), le cingulum (Cing) et le trigone (Tg). La couche optique ne présente plus comme lésion primitive qu'un petit foyer (Fp) au niveau de la partie supéro-interne du noyau interne et correspondant à l'extrémité antérieure du foyer thalamique précédemment décrit.

*Dégénérations*.— Dans le noyau externe du thalamus, existent de nombreux corps granuleux, occupant les lames médullaires interne et externe, la couche grillagée, et surtout le stratum zonale (Strz). De là, les fibres gagnent, en passant par la capsule interne, les circonvolutions centrales, où elles se mélangent aux fibres dégénérées, provenant soit du corps calleux, soit de la lésion de la circonvolution précentrale. Un certain nombre de fibres dégénérées gagnent les capsules externe (Ce) et extrême (Cex) ; d'autres enfin se rendent dans les lames médullaires du noyau lenticulaire, représentant soit les *fibres thalamo-striées*, soit le fibres *thalamo-corticales*, qui, après avoir passé par les lames médullaires du noyau lenticulaire, s'infléchissent pour atteindre la corticalité. Dans le bas de la capsule interne, on voit des fibres prendre un trajet descendant pour aller former l'anse lenticulaire et le pédoncule inférieur de la couche optique (PiTh), dont on aperçoit l'irradiation corticale à la réunion de $T_1$ et $T_2$.

Dans le noyau interne du thalamus, il existe des corps granuleux autour du foyer primitif Fp. Le noyau caudé ne contient pas de fibres dégénérées.

Dans l'hémisphère gauche, enfin, quelques fibres dégénérées dans la substance blanche des circonvolutions centrales.

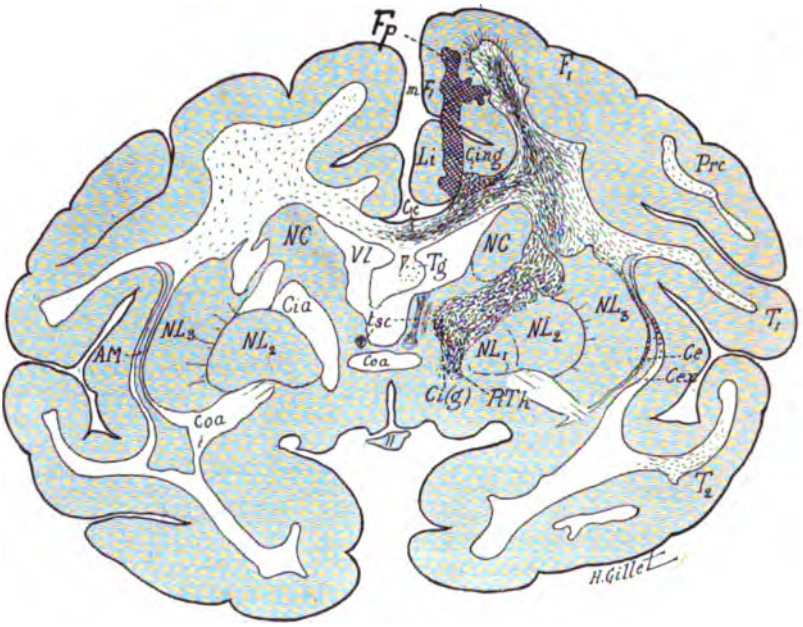


Fig. 6. — **Singe I.**

*Coupe vertico-transversale n° 68, correspondant à la ligne n° 4 de la figure 3 et passant par un plan tangent à l'extrémité antérieure de la couche optique.*

Elle intéresse les circonvolutions précentrale (Prc), 1re frontale ($F_1$), et les temporales ($T_1$, $T_2$), le noyau caudé (NC), le noyau lenticulaire ($NL_1$, $NL_2$, $NL_3$), le segment antérieur de la capsule interne (Cia) et le genou de celle-ci [Ci(g)], le taenia semi-circulaire (Isc) et la commissure antérieure (coa).

*Lésion.*— Le foyer primitif (Fp), beaucoup plus petit que sur la coupe précédente, occupe la substance grise de la partie interne du lobe frontal, et intéresse la circonvolution frontale interne ($mF_1$) et la circonvolution limbique (Li). En bas, il s'arrête sur la face dorsale du corps calleux (Cc) et sur le bord interne du cingulum (Cing), et détruit une très petite partie de chacun d'eux.

*Dégénérations.* — Les fibres dégénérées occupent toute la couronne rayonnante droite ; on les suit dans $F_1$, dans Prc, dans $T_1$ et $T_2$, ainsi que dans les capsules, externe (Ce) et extrême (Cex). Dans le segment antérieur (Cia) et le genou [Ci(g)] de la capsule interne, il existe de nombreuses fibres dégénérées qui en bas vont se confondre avec celles qui occupent le pédoncule inférieur du thalamus (PiTh). La commissure antérieure (coa), le noyau caudé (NC) et le noyau lenticulaire (NL) ne présentent aucune fibre dégénérée.

On voit enfin, comme dans les coupes précédentes, l'irradiation des fibres calleuses dans l'hémisphère gauche. Le cingulum (Cing) droit renferme de nombreuses fibres dégénérées. Quelques corps granuleux dans le corps du trigone à droite (Tg).

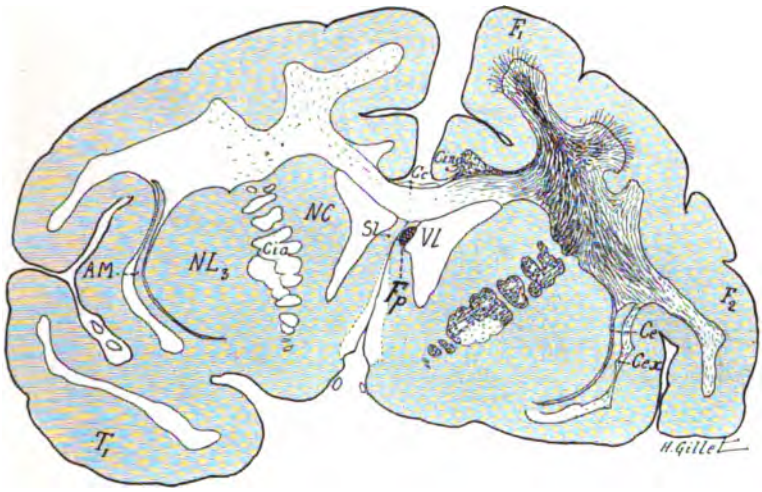


**Fig. 7. — Singe I.**

*Coupe vertico-transversale n° 48, correspondant à la ligne n° 3 de la figure 3 et passant par la partie antérieure du corps strié.*

Elle intéresse les circonvolutions frontales ($F_1$, $F_2$), temporale ($T_1$), le troisième segment du noyau lenticulaire ($NL_3$), le septum lucidum (Sl), le noyau caudé (NC), et le segment antérieur de la capsule interne (Cia).

*Lésion.* — On ne trouve plus comme foyer primitif, qu'un amas de corps granuleux (Fp) sur la partie supérieure et droite du septum lucidum (Sl). Ce foyer n'intéresse plus le corps calleux (Cc).

*Dégénérations.*— Dans la substance blanche des circonvolutions droites,on voit de nombreuses fibres dégénérées, les unes venant du corps calleux, les autres, des lésions décrites dans les coupes précédentes. Il existe également un grand nombre de fibres dégénérées dans le segment antérieur de la capsule interne (Cia) et quelques-unes dans la région de la capsule externe (Ce). Le cingulum droit (Cing) renferme un grand nombre de fibres dégénérées coupées perpendiculairement.

Dans l'hémisphère gauche, les fibres dégénérées calleuses irradient dans $F_1$ et $F_2$. Quelques corps granuleux dans le pied de la couronne rayonnante.

Dans les deux hémisphères, les noyaux gris ne contiennent aucun corps granuleux.

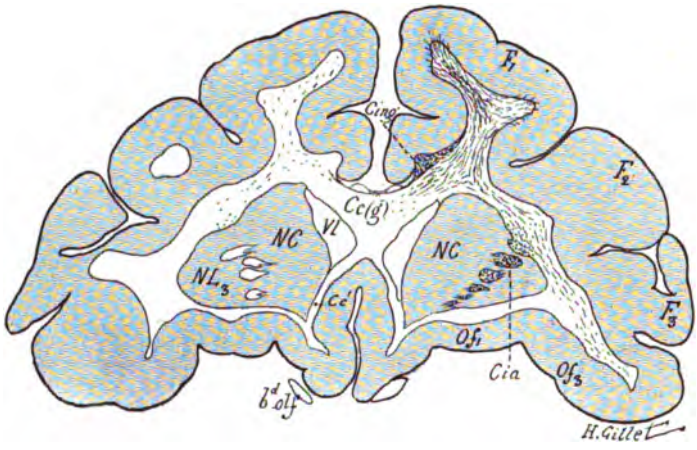


Fig. 8. — **Singe I.**

*Coupe vertico-transversale n° 11, correspondant à la ligne n° 2 de la figure 3 et passant par le genou du corps calleux.*

Elle intéresse les trois circonvolutions frontales ($F_1$, $F_2$, $F_3$), les circonvolutions orbitaires ($Of_1$, $Of_3$) ; le genou [Cc(g)] et le bec (Cc') du corps calleux, le corps strié ($NL_3$, NC), le segment antérieur de la capsule interne (Cia), et les bandelettes olfactives ($B^d$, olf).

*Dégénérations.* — Sur cette coupe, ainsi que sur les coupes plus antérieures, on ne retrouve plus de lésion primitive, mais on peut suivre dans la substance blanche des circonvolutions droites, l'irradiation des fibres calleuses et des *fibres thalamo-corticales antérieures*. Ces dernières occupent également ici, le segment antérieur de la capsule interne (Cia). Le corps calleux (Cc) contient des fibres dégénérées, surtout dans sa partie droite ; quelques-unes passent la ligne médiane pour irradier dans les circonvolutions frontales de l'hémisphère gauche. Le cingulum droit (Cing) renferme de nombreux corps granuleux.

Fig. 9. — **Singe I.**

*Coupe vertico-transversale n° 3, correspondant à la ligne n° 1 de la figure 3, et passant en avant du genou du corps calleux.*

Elle intéresse : les trois circonvolutions frontales ($F_1$, $F_2$, $F_3$) ; les circonvolutions olfactives ($Of_1$, $Of_3$) ; les cornes frontales du ventricule latéral (Vl) et les prolongements antérieurs, périventriculaires du corps calleux (Cc).

*Dégénérations.*— Dans toute la substance blanche du lobe frontal droit, les fibres dégénérées sont nombreuses et irradient dans $F_1$, $F_2$, $F_3$ et $Of_3$.

A noter quelques fibres dégénérées dans le corps calleux (Cc) du même côté.

Dans l'hémisphère gauche, il existe quelques rares corps granuleux dans $F_1$.

**Fig. 10. — Singe I.**

*Coupe vertico-transversale n° 160, correspondant à la ligne n° 7 de la figure 3 et passant par la partie postérieure de la couche optique et le cerveau moyen.*

## 2° Coupes passant en arrière de la coupe 112.

---

LÉGENDE DE LA FIG. 10.

*Coupe vertico-transversale n° 160, correspondant à la ligne n° 7 de la figure 3 et passant par la partie postérieure de la couche optique et le cerveau moyen.*

Elle intéresse les circonvolutions : post-centrale (Pstc), gyrus supra-marginalis (Gsm), 1re et 2e temporales ($T_1$, $T_2$), la corne d'Ammon (CA), le corps calleux (Cc) et les piliers postérieurs du trigone (Tgp) ; le corps et la queue du noyau caudé (NC, NC'), le pulvinar (Pul), les corps genouillés internes (Cgi) et externes (Cge), la commissure postérieure (cop), les tubercules quadrijumeaux antérieurs (Qa) et postérieurs (Qp), le bras du tubercule quadrijumeau antérieur (BrQa). Dans le cerveau moyen on voit l'aqueduc de Sylvius (Aq) avec le noyau de la IIIe paire (NIII), l'entrecroisement du faisceau dorsal de la calotte de Meynert (xM), le faisceau longitudinal postérieur (Flp) le ruban de Reil médian (Rm), le noyau central supérieur (Ncs), le pédoncule cérébelleux supérieur (Pcs), le pédoncule cérébelleux moyen (Pcm) et enfin la voie pyramidale (Py).

*Lésion.* — Le foyer primitif (Fp) occupe ici la partie postérieure du thalamus droit et détruit la partie interne du pulvinar. En bas, il lèse le tubercule quadrijumeau antérieur, et la commissure dorsale des tubercules quadrijumeaux. En dehors et en haut, il sectionne le pilier postérieur du trigone, et s'arrête à la face inférieure du corps calleux.

La couche optique et la région de la calotte gauches sont respectées par la lésion primitive.

*Dégénérations.*— Nombreuses fibres dégénérées dans le corps calleux, dans le segment rétro-lenticulaire de la capsule interne (Cirl), et dans la substance blanche de l hémisphère droit, où elles occupent les circonvolutions : Pstc, Gsm, $T_1$, $T_2$. Quelques fibres dégénérées dans la substance blanche de l'hémisphère gauche.

Dans la calotte, on voit la dégénération bilatérale des bras des tubercules quadrijumeaux antérieurs, et celle des fibres du faisceau d'entrecroisement de la calotte de Meynert et du faisceau longitudinal postérieur ; cette dernière beaucoup plus marquée à droite.

Notons encore une dégénération légère à droite du ruban de Reil médian et beaucoup plus intense de la voie pyramidale de ce côté. Il existe enfin quelques corps granuleux dans la voie pyramidale gauche.

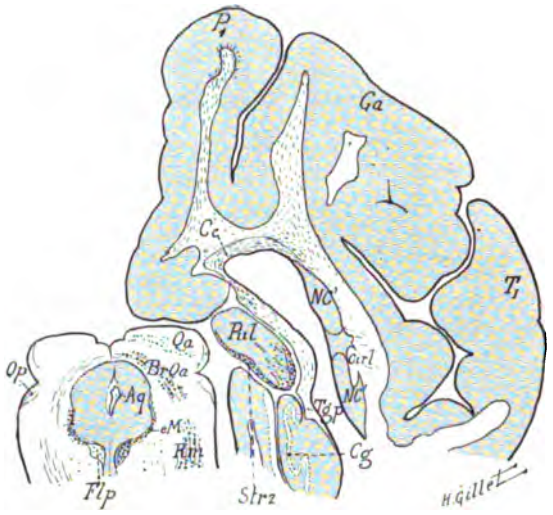


**Fig. 11. — Singe I.**

*Coupe vertico-transversale n° 172, correspondant à la ligne n° 8 de la figure 3, et passant par la partie postérieure du pulvinar et par les tubercules quadrijumeaux antérieurs et postérieurs.*

Elle comprend les circonvolutions : pariétale supérieure ($P_1$), le gyrus angularis (Ga) et la 1re temporale ($T_1$) ; la queue du noyau caudé (NC'), la partie postérieure du pulvinar (Pul), le corps calleux (Cc), le pilier postérieur du trigone (Tgp), le corps godronné (Cg).

Dans le cerveau moyen : le tubercule quadrijumeau antérieur (Qa) et le bras de ce tubercule (BrQa), le tubercule quadrijumeau postérieur (Qp), le faisceau longitudinal postérieur (Flp) et le ruban de Reil médian (Rm).

*Dégénérations* — On est ici en arrière du foyer primitif étudié dans les figures précédentes. On retrouve la dégénération de la partie postérieure de la couronne rayonnante (avec irradiation dans $P_1$ et Ga), du corps calleux (Cc),et quelques fibres altérées dans le segment rétro-lenticulaire (Cirl) de la capsule interne. Enfin quelques corps granuleux dans le pilier postérieur du trigone (Tgp).

Dans le pulvinar, on voit la dégénération du stratum zonale et des fibres radiaires représentant les voies, qui du thalamus, gagnent le tubercule quadrijumeau antérieur, par le bras du tubercule quadrijumeau antérieur. Celles-ci sont nettement dégénérées (BrQa), ainsi que les fibres quadrijéminales moyennes. — Cette coupe montre encore la dénégération des fibres de l'entrecroisement dorsal de la calotte de Meynert (eM) qui sont dégénérées des deux côtés ; elles vont, après avoir longé le bord externe de la substance grise de l'aqueduc, rejoindre le faisceau longitudinal postérieur (Flp), dont la dégénération bilatérale est plus marquée à droite.

Notons enfin la dégénération du ruban de Reil médian (Rm) droit, et de quelques fibres de la substance réticulée.

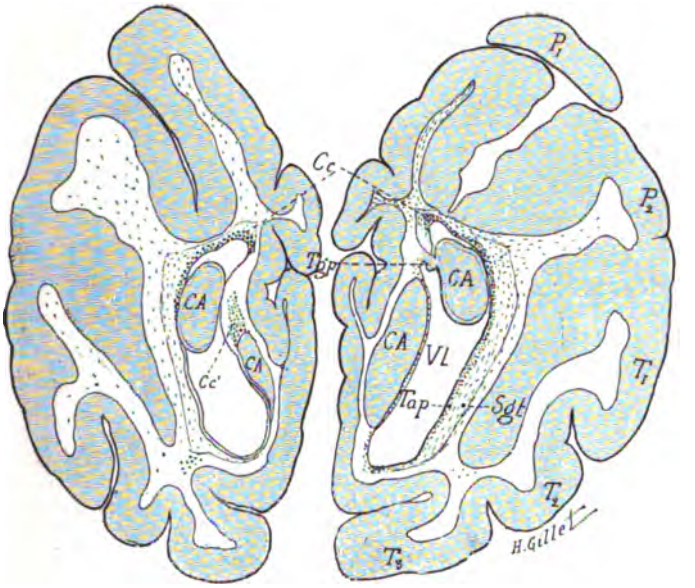


Fig. 12. — **Singe I.**

*Coupe vertico-transversale n° **372** (1), correspondant à la ligne n° 9 de la figure 3 et passant immédiatement en avant de la scissure perpendiculaire externe.*

Elle comprend la 1re et la 2e circonvolution pariétale ($P_1$, $P_2$), les circonvolutions temporales ($T_1$, $T_2$, $T_3$), la partie postérieure du corps calleux (Cc) et du trigone (Tgp), le tapetum (Tap) et la corne d'Ammon (CA).

*Dégénérations.* — Dans l'*hémisphère droit* : dégénération des fibres de la substance blanche des circonvolutions, du corps calleux, du tapetum et des couches sagittales (Sgt) du lobe temporo-occipital (faisceau longitudinal inférieur et radiations optiques).

A *gauche*, on trouve dans la substance blanche et dans le corps calleux des fibres dégénérées en assez grand nombre. Cette dégénération est produite par un petit foyer primitif siégeant dans le lobe occipital gauche, figuré dans la coupe suivante (n° 334).

(1) La numérotation des coupes du lobe occipital a été faite séparément et d'arrière en avant.

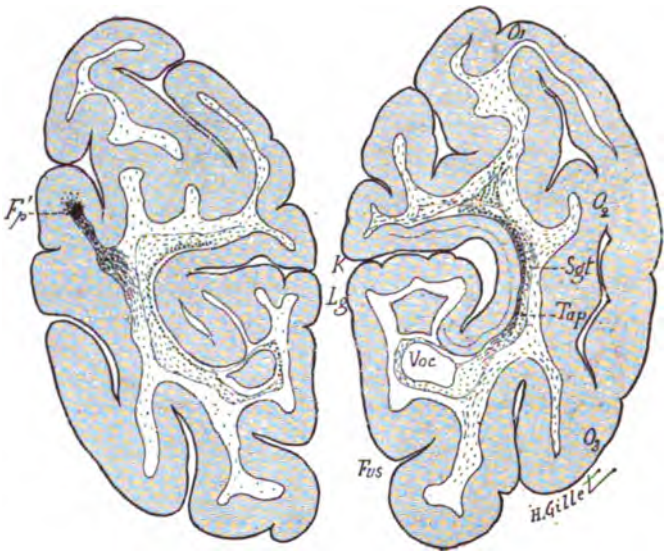


**Fig. 13. — Singe I.**

*Coupe vertico-transversale n° 334, correspondant à la ligne n° 10 de la figure 3 et passant par l'extrémité postérieure de la corne ventriculaire occipitale* (Voc).

Elle comprend les circonvolutions occipitales ($O_1$, $O_2$, $O_3$), les lobules, fusiforme (Fus) et lingual (Lg), la scissure calcarine (K).

*Dégénérations. Hémisphère droit.* — Dégénération 1° des fibres des couches sagittales (Sgt) externes et internes (faisceau longitudinal inférieur et radiations optiques) et du tapetum (Tap), 2° des fibres de la substance blanche dans les circonvolutions $O_1$, $O_2$, $O_3$.

*Hémisphère gauche.* — Dans la 2e circonvolution occipitale, il existe un petit foyer primitif (Fp') qui a entraîné la dégénération des fibres de la substance blanche et des couches sagittales que l'on peut voir sur cette coupe et sur la coupe précédente, n° 372.

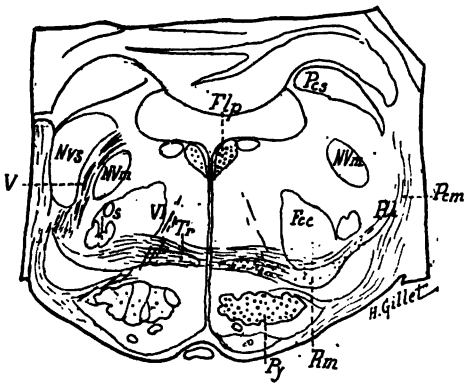


**Fig. 14. — Singe I.**

***Coupe n° 272, passant par la région protubérantielle moyenne.***

**Fcc, faisceau central de la calotte. — Flp, faisceau longitudinal postérieur. — NVm, noyau moteur. — NVs, noyau sensitif du trijumeau. — Os, olive supérieure. — Pcm, pédoncule cérébelleux moyen. — Pcs, pédoncule cérébelleux supérieur. — Py, voie pyramidale. — Rl, ruban de Reil latéral. — Rm, ruban de Reil médian. — Tr, corps trapézoïde. — V, trijumeau. — VI, moteur oculaire externe.**

***Dégénérations.*** **— 1° Du faisceau longitudinal postérieur (Flp) des deux côtés, mais plus marquée à droite ; 2° du ruban de Reil médian droit (Rm) ; 3° de la voie pyramidale droite (Py). Il existe enfin quelques rares fibres dégénérées dans la voie pyramidale gauche, et quelques fibres dégénérées dans le pédoncule cérébelleux supérieur gauche (Pcs), qui par erreur, n'ont pas été figurées ici.**

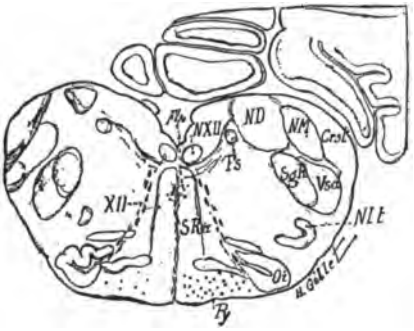


**Fig. 15. — Singe I.**

*Coupe n° 189, passant par la région moyenne du bulbe.*

Crst, corps restiforme. — Flp, faisceau longitudinal postérieur.— Fs, faisceau solitaire. — ND, noyau de Deiters. — NM, noyau de Monakow. — NIt, noyau latéral du bulbe. — NXII, noyau de l'hypoglosse.— Oi, olive bulbaire. — Py, voie pyramidale. — SgR, substance gélatineuse de Rolando. — SRa, formation réticulée blanche. — Vsd, racine descendante du trijumeau. — XII, hypoglosse.

*Dégénérations.* — 1° De la voie pyramidale droite, qui est un peu moins marquée que dans la région protubérantielle, un certain nombre de fibres s'étant épuisées dans cette dernière région ; 2° de la formation réticulée blanche, dans sa portion dorsale interréticulée, au niveau de la région correspondant aux fibres du faisceau longitudinal postérieur (Flp) qui tend à se déplacer et à devenir plus antérieur (prélongitudinal).

Quelques fibres dans la pyramide gauche.

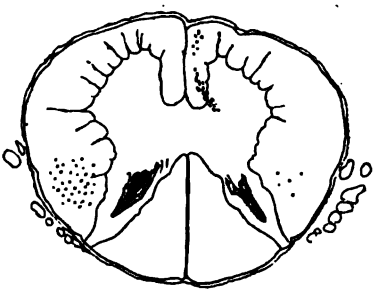

Fig. 16. — **Singe I.**

*Coupe de la moelle passant au niveau de la 1re racine cervicale.*

**Dégénération du faisceau pyramidal direct à droite, qui est légère, et celle du pyramidal croisé gauche, qui est beaucoup plus intense. A remarquer, la pénétration de quelques fibres à la base de la corne antérieure qui représente la partie tout à fait inférieure de la décussation pyramidale. Quelques corps granuleux dans le faisceau pyramidal croisé droit.**

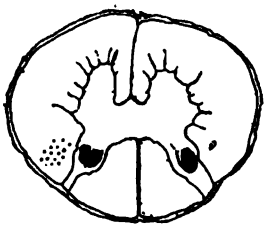

Fig. 17. — **Singe I.**

*Coupe de la moelle passant au niveau de la 10e dorsale.*

On ne trouve ici que la dégénération du pyramidal croisé gauche. Le pyramidal direct ne contient plus de fibres dégénérées.

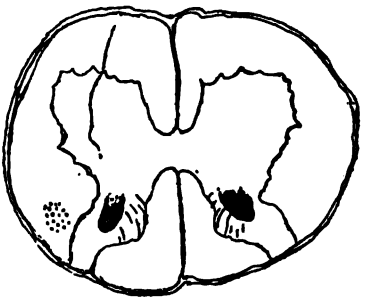

Fig. 18. — **Singe I.**

*Coupe de la moelle passant au niveau de la 1re lombaire.*

Dégénération du pyramidal croisé, à gauche.

**Résumé et conclusions de l'examen anatomique du singe n° I.**

Une foule de renseignements se dégagent de l'étude et de la description que nous venons de faire. En effet, jusqu'au moment où nous avons commencé notre mémoire, on n'avait pas encore publié d'observation de lésion du thalamus chez le singe, étudiée sur coupes microscopiques sériées. Mais, pendant que nous poursuivions nos expériences, Probst (de Vienne) (1) réussissait également à faire chez un singe, une lésion du thalamus dont il vient récemment — au mois d'avril 1905 — de publier les résultats dans un mémoire des plus intéressants.

Nous allons résumer dans ce chapitre les renseignements qui se dégagent de l'étude microscopique de ce cas et dont la plupart sont déjà énoncés dans les légendes très détaillées des figures que nous avons données. Nous compléterons chemin faisant cette description, par celle de coupes non figurées ici. Nous aurons enfin à comparer nos résultats avec ceux du cas de Probst qui, disons-le tout de suite, a lésé *en même temps que le thalamus, la capsule interne*. Ce fait, sans enlever de valeur aux conclusions de cet auteur, complique certainement la question et rend plus difficiles certaines conclusions tant anatomiques que physiologiques.

L'observation que nous donnons ici, de lésion de la couche optique sans *participation de la capsule interne chez un singe* et étudiée sur coupes sériées, est donc la *première qui soit publiée*.

Pour ne pas trop allonger ce mémoire, nous nous limiterons uniquement — comme dans les observations suivantes — aux faits relatifs aux connexions thalamiques qui nous intéressent particulièrement et font partie du sujet que nous traitons. Nous ne ferons que signaler en passant, sans y insister, les dégéné-

(1) Probst, Weitere Untersuchung über die Grosshirnfaserung. *Aus den Stizungsberichten der Kaiserl. Akad der Wissenschaft in Wien. Mathem naturw Klasse*, Bd. CXIV, Abt. III, April 1905.

rations des faisceaux d'association ou de projection des centres nerveux de ce singe, nous réservant de revenir dans un mémoire ultérieur sur cette question.

**Localisation des lésions.**— En cherchant à pratiquer expérimentalement des lésions du thalamus, et en l'abordant par sa face supérieure comme nous l'avons fait, l'instrument traverse en un point plus ou moins limité, les circonvolutions de la face interne de l'hémisphère, le cingulum, le corps calleux et le corps ou les piliers du trigone. Les dégénérations consécutives à la lésion de ces régions s'ajoutent donc forcément aux dégénérations consécutives à la lésion thalamique. Les figures 4 et 10 (coupes 112 et 160) montrent toute l'étendue de la lésion thalamique et les figures 5 et 6 (coupes 87 et 68), combien sont minimes dans notre cas, les lésions des circonvolutions de la face interne de l'hémisphère droit, du cingulum, du corps calleux et du corps du trigone. Celles-ci, en effet, se réduisent au passage de l'instrument, et encore, n'intéressent-elles que l'écorce des circonvolutions de la face interne (fig. 6, coupe 68) et n'affleurent-elles la substance blanche des circonvolutions qu'en un point très limité, au niveau des lèvres supérieure et inférieure du sillon calloso-marginal (coupe 87, fig. 5).

Cette même coupe n° 87 montre la section du cingulum et du corps calleux. Le petit foyer primitif ($Fp_1$) que l'on voit dans le cingulum, sur la coupe 112 (fig. 4), est le dernier vestige du passage de l'instrument ; le foyer ($Fp_2$) situé à la base de la circonvolution précentrale est le prolongement postérieur de la lésion de la lèvre inférieure du sillon calloso-marginal. Aussi minimes qu'elles soient, ces « lésions de passage », intéressant la face interne des circonvolutions précentrale et frontale interne, ont entraîné des dégénérescences légères, mais manifestes cependant, de la voie pédonculaire et de la pyramide bulbaire, dégénérescences qui, sur nos coupes 87 et 112, se superposent à la dégénérescence thalamique qu'elles masquent en partie.

Il existe enfin, dans l'hémisphère gauche, deux petits foyers primitifs corticaux : l'un dans le lobe frontal, l'autre dans le lobe occipital. Le premier intéresse très légèrement la face interne de

la circonvolution précentrale qui a été légèrement effleurée par le passage de l'instrument. Ce petit foyer qui n'est pas figuré sur nos dessins, existe sur une coupe intermédiaire à nos coupes 68 et 87 ; c'est lui qui a entraîné la dégénérescence minime de la voie pyramidale gauche que l'on peut suivre dans la protubérance et le bulbe de ce côté. Dans la couronne rayonnante, les fibres dégénérées sont mélangées aux fibres calleuses qui traversent la ligne médiane pour irradier dans l'hémisphère gauche.

La coupe 334 (fig. 13) montre le deuxième petit foyer cortical Fp', qui siège dans la deuxième circonvolution occipitale et qui a entraîné la dégénérescence des fibres de la couronne rayonnante que l'on voit sur nos coupes 334 et 372, dans l'hémisphère gauche. La présence de ce foyer est pour nous difficile à expliquer, étant donné que notre trépanation a été faite beaucoup plus en avant, au niveau de la circonvolution prérolandique, et qu'à aucun moment de l'opération, la face externe du lobe occipital n'a pu être directement intéressée (voir à ce propos, les figures 2 et 3, qui montrent le trajet suivi par l'instrument, p. 70 et 84). Il nous reste donc à émettre l'hypothèse, qu'il s'agit d'un petit foyer embolique produit pendant la destruction électrolytique des tissus au niveau du thalamus. Si le fait devait se renouveler fréquemment, il serait un inconvénient sérieux de la méthode que nous avons employée. Mais jusqu'ici, dans toute la série des coupes de pièces expérimentales que nous avons étudiées, nous n'avons rencontré de pareils foyers emboliques que dans le cerveau du singe I. Dans ce cas, à part le foyer précédemment décrit, il en existe un second dans le noyau antérieur de la couche optique gauche, que l'on peut voir en $Fp_3$, sur notre coupe 112 (fig. 4).

La présence de ces foyers emboliques à distance, dans les lésions expérimentales, montrent encore toute l'importance des coupes rigoureusement sériées sur la nécessité desquelles nous ne saurions assez insister dans une étude de ce genre.

La lésion thalamique intéresse *le noyau antérieur, la plus grande partie du noyau interne et du centre médian* ; elle empiète en arrière sur *la commissure postérieure, le ganglion de l'habenula et le tubercule quadrijumeau antérieur* et lèse *la*

*partie interne du noyau externe du thalamus et du pulvinar*. Ces deux derniers noyaux sont néanmoins très épargnés.

La coupe 87 (fig. 5) montre la limite antérieure de la lésion thalamique, qui n'intéresse plus ici que la partie supéro-interne du noyau interne du thalamus ; la limite postérieure du foyer correspond aux coupes intermédiaires à celles que nous avons représentées figures 10 et 11.

Enfin sur la coupe 112, on voit que le foyer primitif a dépassé la ligne médiane pour empiéter *sur le noyau interne de la couche optique gauche* et que dans le noyau antérieur de celle-ci, il existe un petit foyer primitif isolé ($Fp_3$) ; foyer embolique dont nous avons précédemment parlé.

**Dégénérations.** — A la suite de la lésion de la couche optique droite ont dégénéré : les fibres qui mettent en connexion cet organe avec les autres parties des centres nerveux.

Connexions corticales. — Ce sont : 1° *Les radiations thalamiques antérieures* (*frontales*) qui sont très nombreuses sur nos coupes passant en avant du foyer primitif et que l'on peut suivre nettement sur les coupes n$^{os}$ 87, 68, 48, 11 et 3. On les voit en effet du noyau interne, se répandre dans la lame médullaire interne, traverser en fibres radiaires le noyau externe, suivre la lame médullaire antérieure et le stratum zonale pour gagner le segment antérieur de la capsule interne, parcourir la partie antérieure de la substance blanche du lobe frontal et s'épanouir enfin dans les circonvolutions ($F_1$,$F_2$,$F_3$).

Ces radiations thalamiques antérieures proviennent donc en grande partie des noyaux antérieur et interne de la couche optique, puisque ce sont ceux qui ont été surtout lésés dans notre cas.

2° *Les radiations thalamiques moyennes* (*fronto-pariétales*).— Ces fibres, surtout visibles sur les coupes 87 et 112, traversent la lame médullaire interne, antérieure et externe de la couche optique, la couche grillagée et entrent dans la constitution de ces différents organes. Elles arrivent ensuite dans la capsule interne et de là, les unes gagnent, par un trajet ascendant, la couronne rayonnante pour aller se terminer dans les circonvolutions précentrale

et post-centrale, où elles sont mélangées aux fibres dégénérées par suite de la lésion frontale primitive. D'autres, traversant la capsule interne (coupe 87), se rendent dans les lames médullaires du noyau lenticulaire. S'il est vraisemblable d'admettre qu'un certain nombre de ces fibres s'arrêtent dans la substance grise de ce noyau et représentent les fibres thalamo-striées, il est probable également qu'une partie d'entre elles, après avoir rejoint les lames médullaires lenticulaires, s'infléchissent pour devenir ascendantes, et gagner la couronne rayonnante.

Les radiations thalamiques moyennes paraissent sur nos coupes moins nombreuses que les thalamiques antérieures, et ceci nous permet de conclure que si les fibres thalamo-corticales antérieures viennent surtout du noyau antérieur et du noyau interne de la couche optique, les fibres latérales moyennes doivent provenir plutôt du noyau externe, qui est beaucoup moins intéressé que les précédents.

3° *Les radiations thalamiques inférieures* (*temporo-occipitales*). — On voit nettement sur les coupes antérieures à la coupe 112 (coupes 68 à 87) les fibres dégénérées du pédoncule inféro-interne de la couche optique, dont on peut suivre sur ces mêmes coupes l'irradiation dans la deuxième circonvolution temporale (radiations temporales). Sur nos coupes, passant en arrière de la coupe 112, on voit également, sur la figure 10 l'irradiation de ces fibres dans la première temporale.

4° *Radiations thalamiques postérieures* (*pariéto-occipitales*). — Les couches sagittales du lobe temporo-occipital contiennent un certain nombre de fibres qui ont dégénéré à la suite de notre lésion et sur nos coupes 372 et 334, on trouve des fibres altérées dans les couches sagittales internes et externes. Ce fait montre qu'il existe des fibres qui viennent de la partie postérieure du thalamus et qui gagnent les circonvolutions pariéto-occipitales en suivant le trajet des faisceaux de la couche sagittale externe (faisceau longitudinal inférieur) et de la couche sagittale interne (radiations optiques). Nous ne parlons pas ici de la dégénération du tapetum, qui provient de la lésion calleuse.

En plus des dégénérations thalamo-corticales, nous avons

des dégénérations secondaires provoquées par les lésions de passage de notre instrument à travers les circonvolutions de la face interne du lobe frontal, du cingulum, du corps calleux, qui viennent se mélanger sur un certain nombre de coupes, aux fibres thalamiques corticipètes.

La lésion des circonvolutions, avons-nous vu, est minime, et n'intéresse la substance blanche de celles-ci qu'en un point très limité, au niveau des lèvres supérieure et inférieure du sillon calloso-marginal (coupe 87, fig. 5). Elle a entraîné une dégénérescence des fibres de la couronne rayonnante qui, dans les régions thalamiques moyennes (coupes 68, 87 et 112) se mêlent aux fibres de la couronne rayonnante thalamique (radiations thalamiques moyennes), et qui, du pied de la couronne rayonnante, gagnent le segment postérieur de la capsule interne et le pied du pédoncule (fibres pyramidales). En outre, dans ces mêmes régions et sur les mêmes coupes, on voit l'irradiation des fibres du corps calleux (qui est sectionné) dans $F_1$, Psc, Pstc, et Gsm du côté droit, et qui passant la ligne médiane, vont irradier dans la substance blanche de l'hémisphère gauche. Les fibres calleuses, comme les fibres corticales, viennent donc se mélanger aux fibres thalamiques ascendantes.

Sur les coupes plus antérieures (coupes 48, 11 et 3) on retrouve encore l'irradiation des fibres calleuses, mais il est certain qu'ici, l'immense majorité des fibres représentent bien les radiations thalamiques antérieures, frontales. La dégénération de ces fibres frontales ne dépend pas ici des lésions de passage intéressant les circonvolutions centrales. En effet, celles-ci ont déterminé une dégénération de la voie pyramidale qui se cantonne à la partie moyenne du pied du pédoncule et respecte entièrement la partie interne de celui-ci, et ce fait nous autorise à considérer comme *thalamofuges antérieures*, toutes les fibres qui occupent le segment antérieur de la capsule interne, même celles qui se placent au-dessous de la commissure antérieure, et toutes les fibres qui s'épanouissent dans le lobe frontal.

Enfin, sur nos coupes passant en arrière du foyer primitif (coupes 372, fig. 12 et 334, fig. 13), on voit également la dégénération

du corps calleux et du tapetum dont les fibres vont se mélanger dans la substance blanche de l'hémisphère droit à celles qui proviennent du thalamus et que l'on suit nettement en avant dans le pédoncule inféro-interne de la couche optique (radiations thalamiques postérieures et inférieures).

Dans l'hémisphère gauche, nous avons vu qu'il existait une petite lésion de passage sur la face interne du lobe frontal, lésion qui a déterminé une dégénérescence très légère de la couronne rayonnante de ce côté et qui se poursuit dans la capsule interne et le pied du pédoncule. Dans ce même hémisphère, nous avons signalé deux petits foyers emboliques isolés ; l'un, $Fp_3$ (coupe 112, fig. 4), dans le noyau antérieur de la couche optique gauche, a provoqué la dégénération des fibres du stratum zonale de ce côté, l'autre, Fp' (coupe 334, fig. 13) cortical, a déterminé la dégénération des fibres que l'on voit irradier dans les différentes circonvolutions du lobe occipital gauche.

En somme, ces dégénérations consécutives aux lésions de passage de l'instrument, sont légères, proportionnelles aux causes mêmes qui les ont provoquées. Elles viennent, dans le cerveau droit, se mélanger aux dégénérations relevant du foyer principal thalamique sur un certain nombre de nos coupes, mais grâce à l'étude des coupes sériées, il est possible de faire le départ de chacune d'elles.

Telles sont établies, chez le singe, par la méthode des dégénérescences secondaires, les connexions de la couche optique avec la corticalité au moyen de fibres corticipètes. Notre cas montre donc combien sont importantes et nombreuses ces *fibres thalamo-corticales* chez le singe, et ceci d'une façon plus évidente que le cas publié par Probst.

Cet auteur, en effet, a lésé dans son expérience, la capsule interne en même temps que la couche optique, et l'on pourrait *à priori* lui faire l'objection suivante : que les dégénérations de la couronne rayonnante qu'il observe ne sont que l'irradiation des fibres ascendantes, corticipètes, gagnant directement les circonvolutions en passant par la capsule interne, ou la dé-

génération rétrograde des fibres de projection corticale sectionnées dans la capsule interne.

Probst admet — et avec raison, à notre avis — que les fibres corticipètes ascendantes directes n'existent pas, et interprète son cas comme si la lésion capsulaire n'avait aucune importance. Il se base pour cela sur des résultats antérieurs, obtenus par lui chez le chien et le chat, et où il put démontrer, d'une façon évidente, l'existence des fibres thalamo-corticales ; mais il n'avait pas avant le cas dont nous parlons, expérimenté chez le singe.

Aussi, tout en confirmant pleinement les conclusions de l'anatomiste viennois, sommes-nous certainement plus en droit que lui de parler de fibres thalamo-corticales chez le singe, fibres dont notre cas prouve indubitablement l'existence. *La couronne rayonnante thalamique chez le singe n'est donc pas seulement formée de fibres cortico-thalamiques, mais également de nombreuses fibres thalamo-corticales.*

Connexions avec le corps strié. — L'altération des fibres du noyau lenticulaire que montre bien notre coupe 87 (fig. 5) est encore beaucoup plus évidente sur les coupes immédiatement postérieures (nos 100, 104, 106, non figurées) ; ici la dégénération du globus pallidus est des plus nettes et il existe de nombreux corps granuleux dans la substance grise de ce noyau. Nous avons dit ailleurs (page 107) qu'une partie des fibres dégénérées du noyau lenticulaire, pouvaient être considérées comme fibres *thalamo-corticales*, mais que certainement un bon nombre d'entre elles — et l'étude de la coupe no 100 est très démonstrative à cet égard — n'étaient autres que des fibres partant du thalamus pour se terminer dans le globus pallidus : *fibres thalamo-striées.* En outre, la présence de fibres dégénérées dans l'anse lenticulaire et dans le faisceau lenticulaire de Forel, montre l'existence de fibres thalamofuges qui gagnent le corps strié en passant par la région sous-optique.

Notons enfin ici *l'intégrité parfaite*, dans notre cas, *du corps de Luys*, malgré l'étendue du foyer de destruction thalamique ; fait qui prouve qu'il n'existe pas de connexions directes *thalamo-luysiennes.*

Connexions avec le noyau rouge et le rhombencéphale. — L'étude des coupes passant par la région sous-thalamique de Forel montre qu'en aucun point, le foyer principal ou la zône de nécrose adjacente n'a envahi cette région, et que partout, la capsule du noyau rouge est parfaitement respectée par le foyer primitif. Or, nous avons dans notre cas, une dégénération qui occupe : le faisceau thalamique de Forel et l'anse lenticulaire (coupes 100-106), plus en arrière, la partie supérieure et interne de la capsule du noyau rouge (coupes 118-124), plus loin, la partie inférieure et externe de cette capsule (coupes 146-148) et enfin nettement, les radiations de la calotte et les fibres du ruban de Reil médian (coupes 160 et 150, fig. 10 et 19). Plus bas, elle se cantonne au Reil médian et au pédoncule cérébelleux supérieur. Cette dégénération, tout en n'étant pas comparable,comme intensité, à celle que présentent ces faisceaux à la suite de lésion du cervelet ou de section du ruban de Reil dans la région bulbaire, n'en est pas moins indiscutable et tout particulièrement intéressante.

S'agit-il ici d'une dégénération wallérienne indirecte ou d'une altération des fibres mettant en connexion le thalamus, d'une part avec le cervelet, par la voie du pédoncule cérébelleux, et d'autre part avec la substance grise de la calotte du pont, au moyen de fibres thalamofuges descendant dans le ruban de Reil médian ? Sans vouloir nous prononcer ici, d'une façon trop affirmative, à l'appui de ce seul cas, nous serions plutôt porté à admettre la seconde hypothèse.

Probst qui a également observé des fibres dégénérées dans le ruban de Reil médian, à la suite de lésion thalamique chez le singe, les considère comme fibres pyramidales aberrantes. Or dans notre cas — où la capsule interne est complètement respectée par la lésion, contrairement au cas de Probst — la dégénérescence du Reil existe déjà nettement dans la région sous-optique et la partie supérieure de la calotte pédonculaire ; il ne peut donc s'agir ici de fibres pyramidales aberrantes telles que le pes lemniscus, les fibres aberrantes protubérantielles, etc..., lesquelles n'apparaissent que plus bas, dans la région pédonculo-protubérantielle.

Nous admettons donc — tout en faisant une certaine réserve pour la possibilité d'une dégénération rétrograde — que dans le cas de notre singe I, les fibres dégénérées du pédoncule cérébelleux supérieur et du ruban de Reil médian représentent des *voies thalamofuges*. La dégénérescence du ruban de Reil se poursuit jusque dans la région protubérantielle inférieure (coupes 172, 272, 189) et s'arrête là ; en effet la couche interolivaire, la décussation piniforme, les fibres arciformes internes, qui abordent les noyaux des cordons postérieurs, sont intactes. La dégénération du pédoncule cérébelleux se voit sur toutes les coupes de la protubérance ; mais comme nous n'avons pas débité le cervelet en coupes sériées, il nous est impossible de fixer l'étendue et les limites de cette dégénération.

Les fibres dégénérées enfin, que l'on observe dans la substance réticulée de la calotte pédonculaire, en petit nombre sur nos coupes passant par la calotte (fig. 11), représentent les voies descendantes *thalamo-réticulées*.

Connexions avec les tubercules quadrijumeaux. Dégénération de la commissure postérieure et de l'entrecroisement dorsal de la calotte de Meynert, etc. — Les connexions de la couche optique avec les ganglions centraux de la vision sont représentées, dans notre cas, par les fibres dégénérées du pulvinar et du stratum zonale de cet organe, que l'on voit nettement sur la coupe 172 (fig. 11). Mais il est difficile ici de suivre exactement leur irradiation quadrijéminale, étant donné que cette dégénération vient se mélanger à celles provoquées par les lésions de la commissure postérieure et de la partie antérieure du tubercule quadrijumeau antérieur droit. La figure ci-jointe (fig.19) montre en effet que le foyer primitif sectionne la commissure postérieure (cop) et que l'on peut suivre des deux côtés les fibres dégénérées de sa portion ventrale jusque dans le faisceau longitudinal postérieur (Flp).

Sur les coupes postérieures, nous avons vu la dégénération des fibres quadrijéminales superficielles, moyennes et profondes (bras du tubercule quadrijumeau antérieur BrQa) (fig. 11) et celle de l'entrecroisement dorsal de la calotte de Meynert, dont

les fibres, contournant la substance grise de l'aqueduc de Sylvius, vont également se réunir de chaque côté à celles du faisceau longitudinal postérieur.

Ce dernier faisceau est dégénéré dans notre cas, des deux cô-

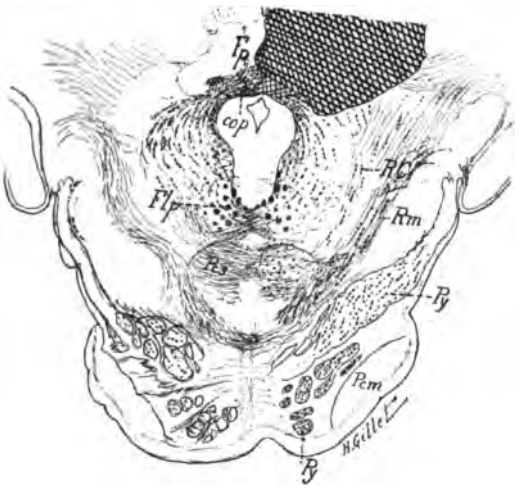


Fig. 19. — *Coupe n° 150, passant par le cerveau moyen.*

Elle est destinée à montrer la dégénération bilatérale de la commissure postérieure (Cop) qui est sectionnée par le foyer primitif (Fp), et dont les fibres se poursuivent, de chaque côté, jusque dans le faisceau longitudinal postérieur (Flp). A remarquer en outre ici, la dégénération manifeste du ruban de Reil médian (Rm), des radiations de la calotte (RC) et du pédoncule cérébelleux supérieur à droite (Pcs).

tés, mais plus fortement à droite, ainsi que le montrent les coupes 160, 172 et 272. Cette dégénération tout d'abord nettement postérieure, devient de plus en plus antérieure à mesure que l'on descend dans la partie inférieure de la protubérance ; aussi dans le bulbe, prend-elle, dans la formation réticulée blanche une position prélongitudinale (fig. 15). Elle se perd enfin dans la région inférieure du bulbe.

Connexions avec le rhinencéphale. — Ce cas est peu favorable pour l'étude de ces connexions. Nous ne ferons que signaler la dégénérescence légère du tænia thalami, celle plus lé-

gère encore du faisceau de Vic d'Azyr, et le peu de dégénération du pilier antérieur du trigone, quoique le tubercule mamillaire du côté correspondant soit nettement dégénéré.

La dégénération du cingulum, se poursuit surtout sur les coupes postérieures à la lésion.

Connexions de la couche optique avec la moelle. — Il n'existe dans le cas de notre singe I, ainsi qu'on peut le voir d'après l'étude très complète que nous venons de faire, aucune fibre dégénérée thalamofuge, descendant jusque dans la moelle. Ce cas vient donc confirmer pleinement l'opinion défendue par M. et Mme Dejerine (chez l'homme) et par Probst (chez l'animal), à savoir qu'il n'existe pas de voies directes *thalamo-spinales*. Il infirme par contre les idées soutenues par Bechterew, Ernst, etc. (voir page 58).

Il nous reste enfin, pour être complet, à signaler les dégénérations suivantes :

1° Du *faisceau pyramidal*; évidente, quoique légère à droite, très légère à gauche. La dégénération pyramidale droite est produite par les lésions de passage déterminées par l'instrument sur la face interne du lobe frontal et que nous avons décrites avec détails, page 104 ; elle se poursuit dans la capsule interne, le pied du pédoncule, la voie pyramidale de la protubérance et du bulbe, jusque dans la moelle. A ce niveau, elle occupe dans la région cervicale, l'aire du faisceau pyramidal croisé et direct.

Dans la région dorsale de la moelle, les fibres dégénérées n'occupent plus que l'aire du faisceau pyramidal croisé (fig. 17) ; celles du pyramidal direct, très peu nombreuses dans la région cervicale inférieure, disparaissent complètement au niveau de la moelle dorsale supérieure. Les fibres pyramidales directes, dans notre cas, sont donc peu nombreuses et surtout de court trajet.

La dégénérescence du pyramidal croisé, très nette encore dans la région lombaire supérieure (fig. 18), se poursuit jusqu'au niveau du 3e segment lombaire.

La dégénération très minime de la voie pyramidale gauche est l'effet de la petite lésion de la face interne de l'hémisphère gauche,

(p. 105), elle se poursuit, de plus en plus légère, jusque dans la région bulbaire inférieure, où elle disparaît complètement.

2° *Du faisceau rétro-réflexe de Meynert*, consécutive à la lésion du ganglion de l'habenula, dont on peut suivre le trajet et la terminaison dans l'espace interpédonculaire ; et de la *commissure moyenne du thalamus*, par suite de la lésion principale thalamique.

3° *De la commissure de Forel* et de *l'espace perforé postérieur*, relevant sans doute de la dégénérescence du faisceau de Meynert.

## EXPÉRIENCE N° 2

**Chat n° I. 18 janvier 1905.** — Race ordinaire : 3 kil. 1/2. Anesthésie au chloralose intra-péritonéal, 5 cent. par kilogramme.

Destruction de la *couche optique gauche* par électrolyse bipolaire.

Les aiguilles sont enfoncées à 22 mm. ; 6 minutes, 8 milli-ampères.

L'animal est replacé dans sa cage, encore endormi.

**19 janvier.** — L'animal refuse de manger ; il est encore complètement obnubilé.

*Mouvements de manège.* — A 9 heures, quand on le prend et qu'on le pose sur ses pattes, il tombe à plusieurs reprises sur le flanc droit, une à deux fois en avant sur la tête.

A onze heures, on l'examine de nouveau. L'animal placé à terre présente un mouvement de manège à gauche ; il s'arrête souvent et, lorsqu'on le pousse pour le faire marcher, il fait quelques pas en ligne droite, puis se remet à tourner à gauche. Dans ce mouvement, il trébuche plusieurs fois et tombe sur le flanc droit. Ceci surtout quand, après un moment de repos, on le place à terre.

*Sens des attitudes.* — Dans la marche et les différents mouvements, l'animal présente de l'incertitude des membres antérieur et postérieur droits, qui restent en arrière et souvent, la patte antérieure droite se place sur la face dorsale. La postérieure est laissée en extension et écartée du corps pendant que l'animal décrit les mouvements de rotation en manège. Lorsqu'on place la patte antérieure droite sur sa face dorsale, l'animal la laisse longtemps dans cette position ; de même pour le membre postérieur droit. A gauche, il retire immédiatement ses membres et corrige la position. Enfin, le chat aisse également pendant plusieurs minutes ses membres antérieur ou postérieur gauches suspendus le long d'une table (fig. 20, 21, 22 et 22 *bis*).

*Motricité.* — Il n'y a pas de paralysie nette ; tous les mouvements sont faciles à droite et à gauche. Mais en tirant sur les pattes, on remarque que la résistance musculaire est légèrement diminuée du côté droit.

*Réflexes.* — Normaux des deux côtés.

*Sensibilité.* — La piqûre d'épingle, le pincement, sont sentis beaucoup moins nettement à droite qu'à gauche ; l'animal miaule quand on le pince de ce côté, tandis que du côté droit il ne retire pas ses pattes et ne réagit qu'à des excitations plus fortes ; à la face, on note que le réflexe facial est sensiblement diminué du côté droit.

L'animal laisse indéfiniment ses pattes droites antérieure et postérieure

plongées dans un cristallisoir d'eau froide ou d'eau chaude (55°), alors qu'à gauche, il les retire de suite.

*Yeux.* — Pas de nystagmus, les pupilles sont en contraction moyenne, ne se dilatent pas complètement dans l'obscurité et ne réagissent que faiblement à la lumière des deux côtés. L'animal cependant ne paraît pas voir à droite ; un mouvement brusque de la main ne provoque aucun réflexe et lorsqu'il

Fig. 20 et 21. — **Chat I.** — Mouvements de manège à gauche.

Fig. 22 et 22 *bis*. — **Chat I.** — L'animal laisse pendante le long d'une table sa patte antérieure ou postérieure.

marche, il se heurte continuellement contre les objets placés dans son champ visuel droit ; il y a donc nettement de *l'hémianopsie latérale* droite. Si on bande l'œil droit de l'animal, il marche plus facilement en droite ligne, si c'est l'œil gauche qui est couvert, il tourne davantage du côté gauche.

L'état général paraît bon. Les mouvements de la mimique, les miaulements, le hérissement des poils sont normaux. Il ne ronronne pas.

**20 janvier.** — L'animal prend quelque nourriture : au niveau de la plaie, il y a quelques gouttelettes de sérosité.

*Manège.* — Fait encore quelques tours à gauche, mais moins rapides que la veille.

*Sens des attitudes.* — L'animal laisse encore nettement ses pattes gauches appuyées sur leur face dorsale ou pendantes le long d'une table ; mais moins longtemps cependant que la veille.

*Motricité.* — Rien de nouveau à signaler.

*Sensibilité.* — Hypoesthésie nette à droite.

*Yeux.* — La pupille droite ne réagit que faiblement à la lumière venant du côté droit ; lorsqu'on dépasse la ligne médiane, elle se contracte faiblement (réaction de Wernicke). Rien à l'œil gauche.

21. — Le chat boit du lait et mange de la viande. Il paraît triste et maigrit un peu ; il féline.

22. — *Manège.* — Tourne toujours sur sa gauche, très rapidement lorsqu'on vient de le poser à terre, puis petit à petit les mouvements de rotation diminuent et s'épuisent. Le chat arrive alors à marcher en ligne droite.

*Sens des attitudes.* — Les troubles persistent.

*Sensibilité.* — Même état que précédemment.

23. — Rien de nouveau à signaler.

25. — L'animal se porte bien.

*Manège.* — Persiste encore à gauche, mais très atténué, une à deux fois l'animal paraît tourner sur sa droite.

*Sens des attitudes.* — Il retire beaucoup plus rapidement ses pattes droites, auxquelles on a donné une position vicieuse, mais moins rapidement cependant qu'à gauche.

*Motricité.* — La diminution de la résistance musculaire persiste à droite, les réflexes sont normaux.

*Sensibilité.* — La diminution de la sensibilité à droite persiste. L'excitation plantaire amène un retrait brusque des membres à gauche, tandis qu'à droite il faut piquer fortement, le chatouillement simple ne suffisant pas à déterminer un mouvement. Pour le chaud et le froid, même constatation qu'auparavant.

*Face.* — Réflexe facial diminué à droite ; lorsqu'on pique ou qu'on excite la lèvre supérieure ou le nez, on n'obtient qu'à la longue un réflexe facial. Le réflexe auriculaire obtenu en soufflant sur l'oreille ou en touchant légèrement les poils, est normal à gauche, nul à droite.

*Yeux.* — Le même état persiste ; quand on bande l'œil gauche, l'animal paraît aveugle, il miaule et se heurte contre les objets. Lorsqu'il est placé sur une chaise et qu'on veut le faire descendre, il hésite beaucoup et finit par tomber à terre. Si c'est l'œil droit qui est bandé, le chat paraît moins gêné par le bandeau, il peut marcher, miaule beaucoup moins.

*Nez.* — Paraît sentir également des deux côtés.

*Oreilles.* — Le diapason rapproché de l'oreille droite ne provoque pas de réaction ; le chat ne paraît pas entendre. A gauche, il tourne immédiatement la tête du côté d'où vient le bruit.

30 **janvier**. — Manège persiste à gauche, mais très atténué.

*Sens des attitudes.* — A droite, il laisse encore la patte antérieure sur sa face dorsale ou pendante le long de la table.

*Motricité.* — Même état.

*Sensibilité.* — Même état.

*Face.* — Le réflexe facial à droite existe, mais il est moins fort qu'à gauche.

*Yeux.* — Le réflexe lumineux, quoique faible, reparaît quand on est sur le champ temporal droit, il est plus fort lorsqu'on arrive sur la ligne médiane. L'animal ne se cogne plus contre les objets.

*Nez.* — Rien de nouveau.

*Oreilles.* — Le réflexe auriculaire réapparaît à droite, mais il est beaucoup plus faible que du côté gauche. L'ouïe est redevenue normale du côté droit.

*Etat général.* — L'animal se porte bien, il mange, miaule et féline.

6 **février**. — *Manège* à gauche persiste, mais très atténué.

*Sens des attitudes.* — Même état.

*Motricité.* — Même état.

*Sensibilité.* — Sent la piqûre moins nettement à droite qu'à gauche. Ne sent pas le froid à gauche.

*Face.* — Réflexe facial toujours faible à droite.

*Yeux.* — Même état.

*Oreilles.* — Même état.

*Etat général.* — Parfait.

15. — L'animal est examiné de nouveau en détail, et présente absolument les mêmes symptômes que le 6 février.

22. — *Manège* à gauche persiste d'une façon intermittente.

*Sens des attitudes.* — Les troubles persistent du côté droit.

*Sensibilité.* — Est toujours diminuée à droite pour la piqûre au niveau des pattes et sur le tronc. Le chatouillement ou l'excitation de la face palmaire ne détermine pas le retrait des pattes du côté droit. L'animal laisse presque indéfiniment ses pattes droites plongées dans de l'eau froide ou de l'eau chaude.

*Motricité.* — Diminution légère de la résistance musculaire à droite.

*Face.* — Diminution du réflexe facial droit.

*Yeux.* — L'hémianopsie gauche persiste, mais d'une façon atténuée.

*Oreilles.* — Réflexe auriculaire droit faible.

*Nez.* — Olfaction normale.

23. — L'animal est tué par une injection de chloroforme dans le cœur. Le cerveau et la moelle sont placés dans le liquide de Müller après un séjour de 48 heures dans du formol.

**Résumé.** — Chez ce chat qui a survécu 35 jours à une lésion thalamique gauche, on note :

1° *Des mouvements de manège* à gauche, qui ont commencé le 19 janvier pour diminuer à partir du 25, mais qui ont persisté néanmoins jusqu'à la mort. Pendant un jour ou deux, nous avons noté quelques mouvements de rotation en manège à droite, le 6 février en particulier ; le lendemain, le sens des mouvements se faisait de nouveau du côté gauche.

2° *L'absence de troubles paralytiques.* Le chat, en effet, ne présenta à aucun moment, des phénomènes nets de paralysie du côté droit. Les réflexes de ce côté ont toujours été normaux ; mais il y avait une certaine diminution de la résistance musculaire lorsqu'on tirait sur les pattes droites antérieure ou postérieure, dénotant la présence d'une parésie très légère et trop peu masquée pour expliquer les troubles de la marche et l'inaptitude fonctionnelle de l'animal du côté droit, qui relèvent de l'altération profonde des troubles de la sensibilité.

3° *Des troubles marqués des sensibilités.* — a) *Superficielles* : hypoesthésie nette du côté droit à la piqûre, au pincement ; plus difficile à apprécier pour le tact, mais évidente pour le chaud et le froid. Diminution du réflexe facial par excitation de la lèvre supérieure ; du réflexe auriculaire du côté droit.

b) *Profondes* : troubles marqués du sens musculaire, caractérisés par une atteinte de la notion de position des membres à droite. L'animal laissait pendant un certain temps ses pattes repliées et appuyées sur le sol par leur face dorsale ; il les laissait également pendantes le long d'une table, ce que ne fait pas un animal normal et ce que du reste, notre chat ne faisait pas du côté opposé.

Ces troubles se manifestent également dans la marche ; souvent l'animal pose sur le sol une de ses pattes sur la face dorsale ou bien, en tournant, il laisse en arrière la patte postérieure. Il s'agit ici de phénomènes comparables en tous points à l'incoordination observée chez l'homme et que comme eux, nous rattacherons aux troubles des sensibilités profondes.

Ces troubles sensitifs apparus le lendemain de l'opération ont

persisté jusqu'à la mort, soit pendant 35 jours ; mais, vers la fin, ils ont diminué notablement d'intensité.

4° *L'absence de phénomènes de contracture et d'excitation corticale.*

5° *De l'hémianopsie droite* avec réaction pupillaire hémiopique légère, qui persiste jusqu'à la mort, mais avec moins d'intensité dans les derniers temps.

Pas de nystagmus, pas d'inégalité pupillaire.

6° *L'intégrité parfaite de la mimique*, l'animal féline comme à l'état normal.

7° *La diminution de l'acuité auditive* à droite, persistant pendant plusieurs jours.

8° *L'intégrité de l'olfaction*, autant qu'il fut possible d'en juger.

9° *L'intégrité des sphincters* (vésical et rectal), et enfin :

10° *La parfaite conservation de l'état général.*

L'animal a engraissé pendant toute la période qui suivit son opération.

**Etude anatomique sur coupes microscopiques sériées du chat n° I.**

Les pièces ont été traitées comme pour le singe I et coupées rigoureusement en séries, en coupes vertico-transversales.

Fig. 23.
Face externe du cerveau du chat I.

La figure ci-dessus (fig. 23) représente la face externe du cerveau de ce chat, et les lignes vertico-transversales indiquent les plans de sections par lesquels ont passé les coupes macroscopiques du cerveau avant l'introduction de la pièce dans le liquide de Marchi.

La série des planches qui suivent, vont nous permettre — comme pour le cas précédent — de topographier exactement sur les coupes, la lésion produite expérimentalement et les dégénérations par elle entraînées. Nous commençons cette étude par celle de la coupe n° 141, qui correspond au maximum de foyer de destruction. Nous suivrons ensuite en avant, puis en arrière de la coupe 141, l'étude anatomique de ce cas.

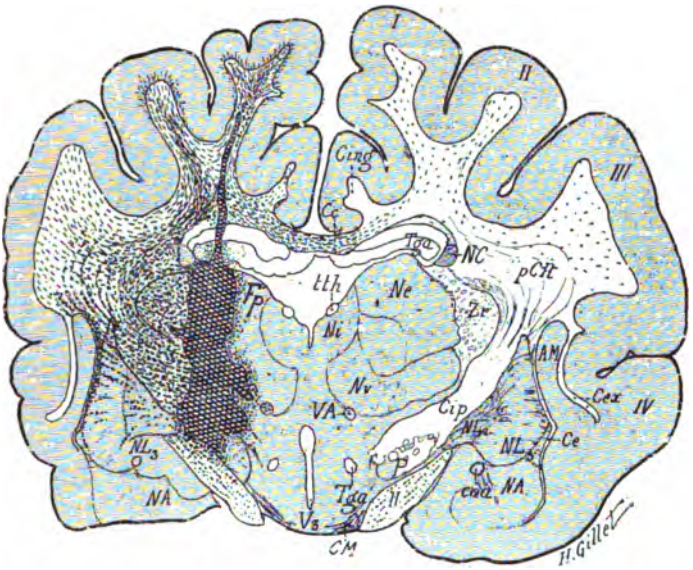


FIG. 24. — **Chat I.**

*Coupe vertico-transversale n° **141**, passant par la région thalamique moyenne.*

Elle comprend les circonvolutions I, II, III, IV, les noyaux externe, interne et ventral du thalamus (Ne, Ni, Nv), et la couche grillagée (Zr), le taenia thalami (tth), les 2 segments du noyau lenticulaire ($NL_1$, $NL_2$), le corps calleux (Cc), les piliers du trigone (Tg), le cingulum (Cing.), le segment postérieur de la capsule interne (Cip.), le pied du pédoncule (P), les capsules externe (Ce), extrême (Cex), l'avant-mur (Am), le noyau amygdalien (NA) et enfin le 3e ventricule ($V_3$), le faisceau de Vic d'Azyr (VA), et la bandelette optique (II) avec la commissure de Meynert (CM).

*Lésion.* — Le foyer de destruction présente dans l'hémisphère gauche une forme allongée dans le sens vertical, depuis la base de la 1re circonvolution en haut, jusqu'au niveau de la bandelette optique en bas. Ce foyer occupe, sous une forme linéaire, la 1re circonvolution dont il détruit la substance blanche ; il sectionne le corps calleux et le trigone dans leur partie externe, une grande partie du noyau externe et du noyau ventral du thalamus, ainsi que la partie interne de la couche grillagée. En bas, il vient couper la partie inférieure du segment postérieur de la capsule interne et le pied du pédoncule, en empiétant un peu sur la pointe du globus pallidus. Il s'arrête enfin au niveau du bord supérieur de la bandelette optique, qui est légèrement effleurée par la lésion. Le noyau interne du thalamus n'est pas intéressé. En haut, la zône de nécrose vient effleurer le noyau caudé.

*Dégénérations.* — *Hémisphère gauche* : 1° des fibres radiaires du noyau externe (Ne) et de la zône réticulée (Zr) ; 2° de la capsule interne (Cip) ; 3° des fibres radiées et des lames médullaires interne et externe du noyau lenticulaire (NL) ; 4° de la capsule externe (Ce) ; 5° des fibres de la couronne rayonnante ; 6° du corps calleux (Cc) et du cingulum (Cing.) ; 7° du trigone (Tg.) aux confins du foyer primitif ; 8° du faisceau de Vic d'Azyr (VA) ; 9° et enfin de la bandelette optique (II).

*Hémisphère droit* : dégénération légère du corps calleux et des fibres de la couronne rayonnante.

## 1° Coupes passant en avant de la coupe 141.

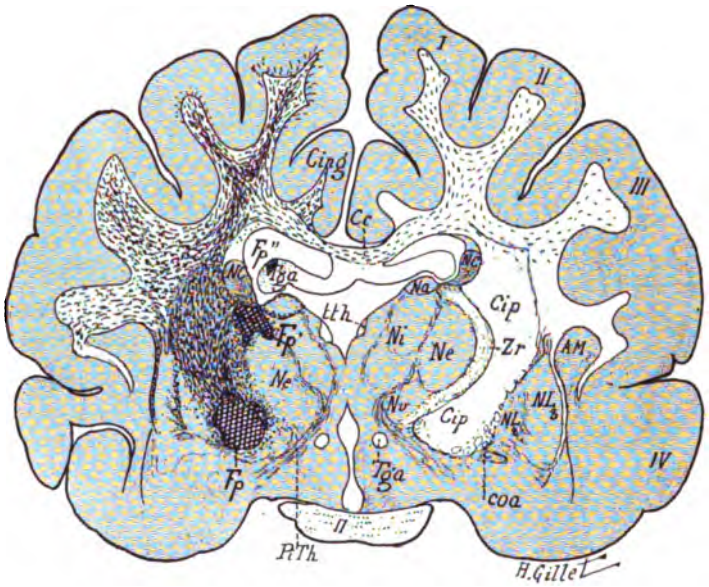


**Fig. 25. — Chat I.**

***Coupe vertico-transversale n° 131, passant par la région antérieure de la couche optique.***

Cette coupe intéresse les mêmes circonvolutions que la précédente (I°, II°, III°, IV° circ.), les noyaux antérieur (Na), externe (Ne), interne (Ni) et ventral (Nv) de la couche optique avec le pédoncule inféro-interne de la couche optique (PiTh), les 2° et 3° segments du noyau lenticulaire ($NL_2$, $NL)_3$. le noyau caudé (NC), le segment postérieur de la capsule interne (Cip), le corps calleux (Cc), le cingulum (Cing), le pilier antérieur du trigone (Tga), le taenia thalami (Ith), la commissure antérieure (coa) et le chiasma des nerfs optiques (II).

***Lésion.*** — On approche ici de la limite antérieure du foyer primitif qui n'est plus représenté que par deux petits foyers (Fp',Fp). Le 1er occupe le sillon thalamo-strié et intéresse la partie supéro-externe du noyau externe du thalamus ; il empiète légèrement en dedans sur le noyau interne, en haut sur le noyau caudé et enfin en dehors il sectionne la zône réticulée (Zr) et vient effleurer la capsule interne.Le 2° occupe la partie inférieure de la capsule interne et empiète en dehors sur le 2° segment du noyau lenticulaire,et en dedans sur la zône réticulée. On voit enfin dans le pilier gauche du trigone, les derniers vestiges de la lésion de cet organe (Fp'').

***Dégénérations.*** — ***Hémisphère gauche*** : 1° de la lame médullaire antérieure de la couche optique et de la partie du stratum zonale avoisinant le noyau antérieur ; 2° de la zône réticulée ; 3° de la capsule interne ; 4° des lames médullaires du noyau lenticulaire ; 5° de la capsule externe ; 6° de la couronne rayonnante ; 7° du corps calleux, du cingulum et du pilier gauche du trigone à la limite du foyer ; 8° de la bandelette optique.

***Hémisphère droit*** : Dégénération légère du corps calleux et de la substance blanche des 1re, 2° et 3° circonvolutions.

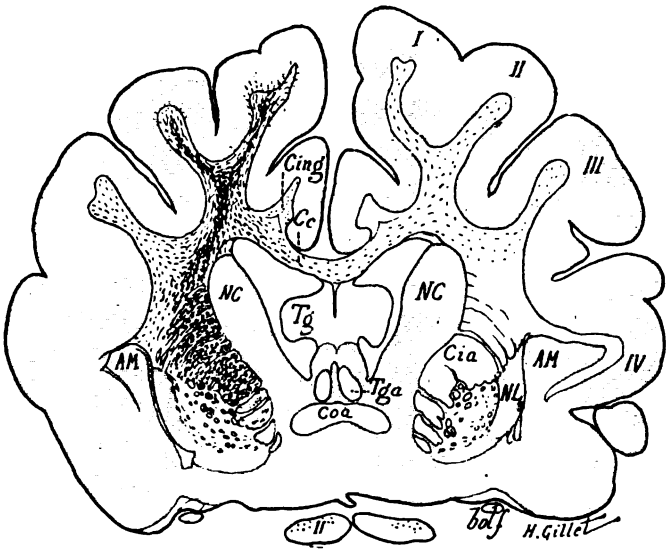


Fig. 26. — **Chat I.**

*Coupe vertico-transversale n° 91, passant par la partie antérieure du corps strié.*

Elle comprend : la commissure antérieure (coa), le noyau caudé (NC), le noyau lenticulaire ($NL_3$), et l'avant-mur (AM), le segment antérieur de la capsule interne (Cia), le corps (Tg) et les piliers antérieurs (Tga) du trigone, le corps calleux (Cc) et le cingulum (Cing), les 2 nerfs optiques (II) et enfin la bandelette olfactive (bolf).

*La lésion* primitive n'existe plus.

*Dégénérations. — A gauche* : 1° de la capsule interne et de la substance blanche des circonvolutions (I, II, III IV) ; 2° du corps calleux et du cingulum ; 3° de la capsule externe. A noter que le trigone ne contient aucun corps granuleux.

*A droite* : de quelques fibres du corps calleux et de la substance blanche de l'hémisphère.

Dégénération légère des nerfs optiques.

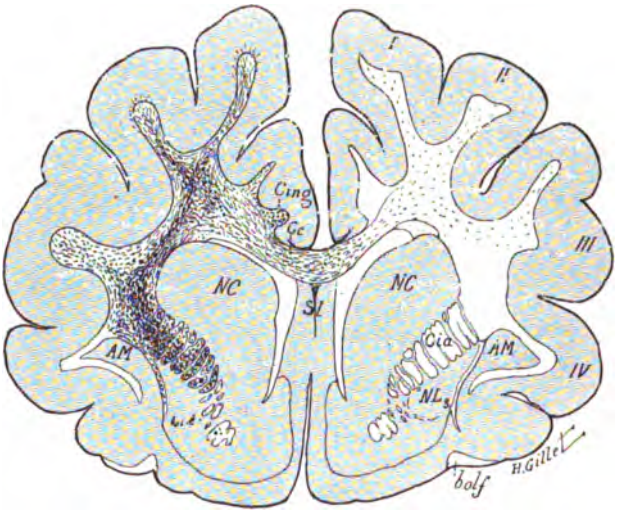


Fig. 27. — **Chat I.**

***Coupe vertico-transversale n° 59, passant par la partie antérieure du corps strié et le septum lucidum.***

**Elle comprend : le septum lucidum (Sl), la partie antérieure du noyau caudé (NC) et du noyau lenticulaire (NL), le segment antérieur de la capsule interne (Cia), le corps calleux (Cc), le cingulum (Cing) et la bandelette olfactive (bolf).**

***Dégénérations.— A gauche*** **des fibres de la substance blanche des circonvolutions I, II, III de la capsule interne, de la capsule externe, du corps calleux et du cingulum, comme dans la coupe précédente (fig. 26).**

***A droite,*** **dégénération légère du corps calleux et du centre ovale.**

## 2° Coupe passant en arrière de la coupe 141.

Fig. 28. — **Chat I.**

*Coupe vertico-transversale n° 180, passant par la région thalamique postérieure et le corps genouillé externe.*

Elle comprend : les noyaux interne (Ni), externe (Ne) et ventral (Nv) de la couche optique, le tænia thalami (tth), et le ganglion de l'habenula (Gh), le corps genouillé externe (Cge), la partie postérieure du noyau lenticulaire ($NL_3$), le noyau amygdalien (NA). la capsule interne (Cip) et le pied du pédoncule (P), le faisceau de Vicq d'Azyr (VA), le faisceau thalamique de Forel (Fth), la zona incerta (Zi), la bandelette optique (II) avec la commissure de Meynert (CM) et enfin le pilier du trigone (Tg), le corps calleux (Cc), le cingulum (Cing).

*Lésion* : Elle occupe ici (Fp) la partie externe des noyaux externe (Ne) et ventral (Nv) du thalamus, sectionne en bas la capsule interne (Cip), le pied du pédoncule (P) et le faisceau thalamique (Fth), et s'arrête à la partie supérieure de la bandelette optique (II). En haut le foyer coupe, sous une forme linéaire le pilier gauche du trigone (Tg) et vient s'arrêter à la base de la première circonvolution. En dedans, le noyau interne du thalamus est complètement respecté, tandis qu'en dehors, la capsule et la partie la plus externe du corps genouillé externe (Cge) sont effleurées par le foyer primitif.

*Dégénérations* : *Hémisphère gauche.* — 1° de la zône réticulée (Zr) ; 2° de la capsule du corps genouillé externe ; 3° de la capsule interne ; 4° des fibres radiées et de la lame médullaire externe du noyau lenticulaire ; 5° de la capsule externe ; 6° des fibres de la couronne rayonnante ; 7° du corps calleux et du cingulum ; 8° du trigone aux confins du foyer primitif ; 9° du faisceau de Vicq d'Azyr et enfin de la bandelette optique.

*Hémisphère droit.* — Dégénération légère des fibres calleuses et de celles de la substance blanche de l'hémisphère.

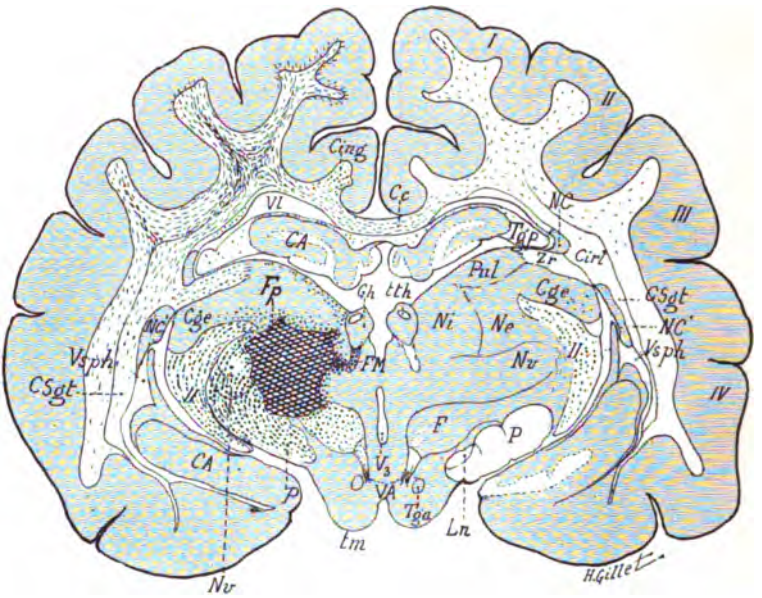


FIG. 29. — **Chat I.**

***Coupe vertico-transversale n° 222, passant, un peu plus en arrière que la précédente par la partie postérieure de la couche optique et le ganglion de l'habenula.***

**Cette coupe comprend, en plus des organes vus dans la précédente : la corne d'Ammon (CA) qui s'enroule dans le ventricule latéral (Vl), le noyau caudé (NC) avec sa portion réfléchie (NC'), le ganglion de l'habenula (Gh) et le tænia thalami (tth), le faisceau rétro-réflexe de Meynert (FM), le champ de Forel (F), le pied du pédoncule (P), le locus niger (Ln) et enfin le faisceau de Vic d'Azyr (VA) et le tubercule mamillaire (Tm).**

**Dans la couche optique, à part les noyaux interne, externe et ventral (Ni, Ne, Nv) on a ici le pulvinar (Pul).**

***Lésion.* — Le foyer primitif occupe les noyaux externe et ventral du thalamus ; il empiète en dedans sur le noyau interne et en bas sur le pied du pédoncule.**

***Dégénération.* — *A gauche* : 1° des fibres radiées du noyau ventral ; 2° de quelques fibres du noyau externe ; 3° de la zône réticulée (Zr) ; 4° du champ de Forel ; 5° du faisceau rétro-réflexe de Meynert ; 6° des fibres du segment rétro-lenticulaire de la capsule interne (Cirl) ; 7° de quelques fibres des couches sagittales (CSgt).**

**En outre, on retrouve, comme sur les coupes précédentes, la même dégénération des fibres des circonvolutions, du corps calleux (avec ici celle des fibres sous-calleuses à gauche), du cingulum, du faisceau de Vic d'Azyr et du pied du pédoncule.**

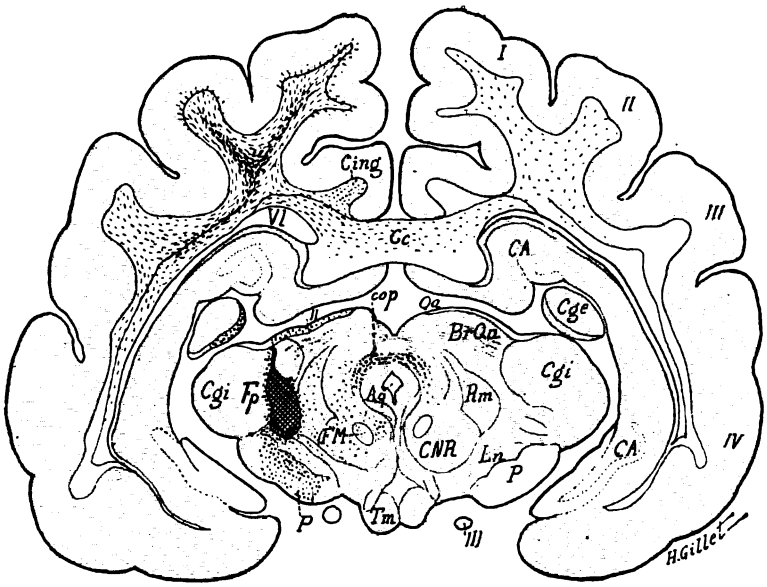


**Fig. 30. — Chat I.**

*Coupe vertico-transversale n° **241**, passant par le cerveau moyen.*

Cette coupe intéresse la région de la calotte pédonculaire et comprend les corps grenouillés externe (Cge) et interne (Cgi), la commissure postérieure (cop), le tubercule quadrijumeau antérieur (Qa), le bras du tubercule quadrijumeau antérieur (BrQa), le faisceau de Meynert (FM) avec la capsule du noyau rouge (CNR), le ruban de Reil médian (Rm), le pied du pédoncule (P) avec le locus niger (Ln), le nerf moteur oculaire commun (III) et le tubercule mamillaire (Tm).

*Lésion.* — On est ici à la limite postérieure du foyer primitif (Fp) qui, dépassant en arrière la couche optique, vient se placer en pleine région de la calotte ; il sectionne en dehors la partie inféro-interne du corps genouillé interne, en dedans le ruban de Reil médian et empiète en bas sur le locus niger.

*Dégénérations.* — A noter ici, — en plus des dégénérations corticales, du corps calleux, du cingulum, et des couches sagittales, qui sont un peu moins marquées que dans la coupe précédente, — *à droite* celles : 1° de la capsule du corps genouillé externe, 2° du bras du tubercule quadrijumeau antérieur, 3° des fibres de la bandelette optique qui vont au tubercule quadrijumeau antérieur, 4° du Reil médian qui est légère, mais manifeste, 5° des fibres de la capsule du noyau rouge et du faisceau rétro-réflexe de Meynert, 6° de quelques fibres fines du locus niger, 7° du pied du pédoncule cérébral dont les 3/5 moyens sont dégénérés et enfin des deux côtés, celle de la commissure postérieure.

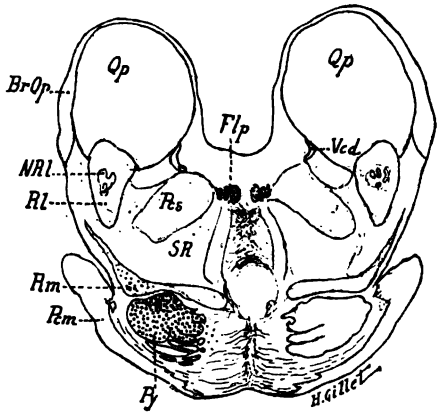


Fig. 31. — **Chat I.**

*Coupe n° 395, passant par les tubercules quadrijumeaux postérieurs et la région protubérantielle supérieure.*

BrQp, bras du tubercule quadrijumeau postérieur. — Flp, faisceau longitudinal postérieur. — NRl, noyau du Reil latéral. — Pcm, pédoncule cérébelleux moyen. — Pcs, pédoncule cérébelleux supérieur. — Py, voie pyramidale. — Qp, tubercule quadrijumeau, postérieur. — Rm, Reil médian. — Rl, Reil latéral. — SR, substance réticulée. — Vcd, petite racine descendante mésencéphalique du trijumeau.

*Dégénérations.* — 1° du faisceau longitudinal postérieur des deux côtés, mais plus intense à gauche ; 2° de quelques fibres du pédoncule cérébelleux supérieur (non figurées ici par erreur) ; 3° du ruban de Reil médian gauche ; 4° de la voie pyramidale gauche, plus marquée dans sa partie dorsale.

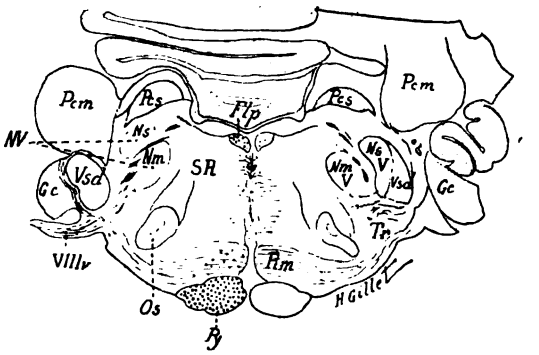


Fig. 32. — **Chat I.**

*Coupe n° **456**, passant par la région inférieure de la protubérance.*

Flp, faisceau longitudinal postérieur. — Gc, ganglion cochléaire. — Ns, noyau sensitif du trijumeau. — Nm, son noyau moteur. — Os, olive supérieure. — Pcm, pédoncule cérébelleux moyen. — Pcs, pédoncule cérébelleux supérieur. — Py, voie pyramidale. — Rm, ruban de Reil médian. — SR, substance réticulée. — Tr, corps trapézoïde. — Vsd, racine descendante du trijumeau. — VIIIv, nerf vestibulaire.

*Dégénérations.* — 1° de la voie pyramidale à gauche ; 2° du faisceau longitudinal postérieur des deux côtés, mais plus marquée à gauche ; 3° de quelques fibres de la région prélongitudinale des deux côtés ; 4° de quelques fibres du Reil médian à gauche.

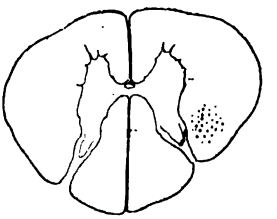

Fig. 33. — **Chat I.**

*Coupe de la moelle passant par la 3e racine cervicale.*

Dégénération du faisceau pyramidal croisé du côté droit.

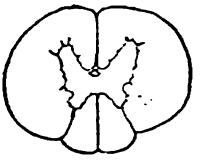

**Fig. 34. — Chat I.**

***Coupe de la moelle passant par la 10e racine dorsale.***

**Dégénération du faisceau pyramidal croisé.**

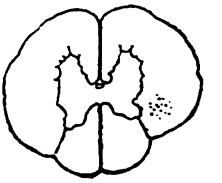

**Fig. 35. — Chat I.**

***Coupe de la moelle passant par la 3e racine lombaire.***

**Dégénération du pyramidal croisé.**

### Résumé et conclusions de l'examen anatomique du chat n° I.

Une étude sur coupes microscopiques sériées de pièces expérimentales semblables à la nôtre, n'a pas encore été faite en France. Parmi les auteurs allemands, Probst est le seul qui ait poussé aussi à fond cette question, en étudiant au moyen de la méthode de Marchi, chez des chiens et des chats, les dégénérations produites par des lésions expérimentales de la couche optique. Comme il était le seul à s'être occupé de ce sujet, il y avait intérêt pour nous, à refaire par la méthode expérimentale que nous avons décrite, des lésions du thalamus chez les mêmes animaux que ceux dont Probst s'est servi.

Nous n'envisagerons, ici, que les questions ayant trait directement à la couche optique et à ses connexions, et nous ne ferons que signaler en terminant les autres particularités intéressantes de ce cas, comme nous l'avons fait pour le singe I.

**Localisations des lésions.** — Comme dans le cas de notre singe n° I. nous avons à considérer d'une part de petites lésions primitives, provoquées par le passage de l'instrument à travers la face interne de l'hémisphère droit et, d'autre part, un gros foyer primitif central, thalamique, produit par la destruction électrolytique. Chacun d'eux a entraîné des dégénérations secondaires qui, sur un certain nombre de nos coupes, viennent se mélanger les unes aux autres, mais dont il est cependant possible de faire le départ respectif, en étudiant la série des coupes de ce cas.

La lésion de passage de l'instrument à travers l'hémisphère gauche, se voit nettement sur notre coupe 141 (fig. 24), où elle intéresse la substance blanche de la première circonvolution et l'extrémité externe du corps calleux et du pilier antérieur du trigone ; cette lésion se poursuit sur la série des coupes voisines, antérieures et postérieures à notre coupe 141. On la suit en effet: en avant, jusque sur la coupe 131 (fig.25) où le petit foyer Fp'' du trigone en représente la limite antérieure, et en arrière, jus-

que sur la coupe 180 (fig.28) où la lésion intéresse encore la base de la première circonvolution (au niveau de l'irradiation des fibres calleuses dans le centre ovale), et le pilier gauche du trigone. Elle disparaît enfin sur les coupes immédiatement postérieures à notre coupe 180.

Ces lésions de passage sont donc minimes ; elles n'existent que sur les coupes passant par la région thalamique moyenne ; mais ici, contrairement à ce que nous avons vu dans le cas du singe I, elles intéressent plus franchement la substance blanche de la première circonvolution. Comme chez le singe I, elles coupent le trigone et le corps calleux, et affleurent le cingulum dans les coupes intermédiaires à celles représentées fig. 24 et 28. Quoique légères, elles ont provoqué des dégénérations manifestes des fibres de projection corticales de la couronne rayonnante, et des fibres calleuses, dégénérations qui viennent se mélanger à celles causées par le foyer thalamique.

Le foyer primitif thalamique (fig. 24, 25, 28, 29, 30) est ici très étendu et dépasse les limites de la couche optique, en bas et en dehors. Il intéresse en effet, ainsi que le montrent nos dessins : *une grande partie* (*partie externe*) *du noyau externe* et du *noyau ventral* du thalamus (coupes 141, 180, 222), *une petite partie du noyau interne* (coupe 222), *le segment postérieur de la capsule interne* (coupes 131, 141, 180) et *le pied du pédoncule* (coupe 222), *la bandelette optique* (coupe 141) ; enfin tout à fait en avant (coupe 131), il effleure la *partie inférieure du noyau caudé*, et le *noyau antérieur de la couche optique*, et en arrière (coupes 222 et 241) il sectionne la *partie interne du corps genouillé interne, et le ruban de Reil médian.* — Sur nos coupes 227 à 232 (non figurées ici), on voit enfin que le foyer primitif pousse un prolongement qui va sectionner à gauche la commissure postérieure. Le *tubercule quadrijumeau antérieur et le corps genouillé externe* sont respectés par la lésion.

**Dégénérations.** — Ce cas est certainement moins instructif que celui du singe I, pour la démonstration de l'existence des fibres thalamo-corticales par la méthode de Marchi, puisqu'ici le segment postérieur de la capsule interne est intéressé par la lésion

primitive et qu'il faut tenir compte de la dégénération rétrograde des fibres de projection corticales.

Nous croyons cependant pouvoir dire que, dans le cas de ce chat n° I, le foyer thalamique a provoqué la dégénération des *fibres corticipètes, thalamo-corticales*, prenant origine dans les cellules ganglionnaires de la couche optique pour aller s'arboriser autour des cellules de la corticalité et ceci :

1° Parce que ces fibres suivent le même trajet et présentent chez notre chat une topographie identique à celle que nous avons vue chez le singe, chez lequel il n'y avait pas de lésion capsulaire et où nous avons pu établir d'une façon indiscutable, l'existence des fibres thalamo-corticales.

2° Parce que Probst, Kölliker et d'autres auteurs ont montré que chez l'animal, à la suite de destructions expérimentales du tronc encéphalique et de la région sous-optique, les fibres à dégénération ascendante s'arrêtaient toutes au niveau de la couche optique et qu'il n'était pas possible de les suivre au-delà, dans le sens corticipète.

Nous disons donc qu'à la suite de la lésion thalamique gauche, ont dégénéré dans le cas du chat n° I :

1° Les radiations thalamiques antérieures qui gagnent les circonvolutions frontales gauches (I,II,III, IV), ainsi que le montrent les coupes n^os^ 59 et 91. Elles se rendent directement à la corticalité en passant par le segment antérieur de la capsule interne.

2° Les radiations thalamiques moyennes (visibles sur les coupes 131, 141, 180), qui se dirigent en dehors en traversant le noyau externe et la couche grillagée pour gagner la capsule interne. De là, les unes montent directement dans les circonvolutions frontales ou pariétales supérieures, d'autres gagnent les circonvolutions moyennes et inférieures en passant par les lames médullaires du noyau lenticulaire et la capsule externe. Comme nous avons, dans le globus pallidus et dans le putamen, un nombre assez considérable de fibres radiaires dégénérées et de nombreux grains dans la substance grise de ce noyau, il est légitime d'admettre qu'un certain nombre de ces fibres s'arrêtent dans

le noyau lenticulaire et représentent les *fibres thalamo-striées*. Ces fibres thalamo-corticales moyennes, fronto-pariétales, sont ici beaucoup plus nombreuses que chez le singe I. Mais il faut remarquer que chez ce dernier nous avions surtout détruit le noyau interne du thalamus, tandis que chez le chat I, ce sont les noyaux externe et ventral, qui sont principalement lésés.

Les radiations thalamiques moyennes proviennent donc en grande partie du noyau externe (dorsal et ventral) de la couche optique.

3° Les radiations thalamiques postérieures (coupes 222 et 241) sont peu nombreuses et vont en arrière, dans le lobe occipital, concourir à former les couches sagittales de ce lobe en dehors du ventricule latéral (Csgt, fig. 29 et 30).

4° Les radiations thalamiques inférieures enfin, qui sont encore moins nombreuses, dans ce cas, que les précédentes. Il est vraisemblable qu'un certain nombre des fibres dégénérées que l'on trouve dans les circonvolutions postérieures et inférieures en font partie, mais le pédoncule inférieur de la couche optique (Pith, coupe 131, fig. 25) ne contenant pas de fibres dégénérées, il est impossible, dans ce cas, de suivre avec certitude le trajet de ces fibres.

Les fibres thalamo-corticales dégénérées viennent se mélanger sur un certain nombre de nos coupes, à celles provenant des lésions de passage de l'instrument que nous avons décrites, page 134, à savoir : la lésion du corps calleux et de la 1re circonvolution dans sa partie moyenne. La lésion minime et circonscrite de la substance blanche de la première circonvolution n'existe que sur nos coupes nos 141 et 180, et disparaît sur les coupes antérieures et postérieures à celles-ci. Sur ces mêmes coupes, l'intensité de la dégénération tient évidemment en partie à la dégénération des fibres de projection corticale qui gagnent le pied de la couronne rayonnante et passent par la capsule interne pour rejoindre le foyer primitif capsulaire.

Ces fibres de projection corticale sont donc mélangées, à ce niveau, aux fibres thalamiques corticipètes et la part respective de

chacune d'elles serait difficile à faire, si nous n'avions pas, sur la série des coupes 59, 91, 131, 222 et 241, passant en avant et en arrière de la lésion corticale, une grande quantité de fibres dégénérées que nous sommes en droit de considérer comme fibres thalamo-corticales pour les raisons données page 135. Ceci nous autorise donc à dire, que sur les coupes 141 et 180, une partie de la masse des fibres dégénérées représentent des fibres thalamiques ascendantes corticipètes.

L'irradiation des fibres calleuses dans l'hémisphère gauche, se poursuit sur toute la série de nos coupes ; on les voit également passer la ligne médiane pour irradier dans la substance blanche de l'hémisphère droit.

La dégénération occupe toute l'étendue antéro-postérieure du tronc du corps calleux ; elle existe dans le genou et la partie supérieure du bourrelet ; mais elle est plus accentuée dans la région moyenne du tronc situé au-dessus de la couche optique. On peut suivre des fibres dégénérées dans la substance blanche des circonvolutions de l'*hémisphère droit*, surtout dans les circonvolutions I et II, et ceci depuis la pointe frontale jusqu'à la pointe occipitale. Il existe enfin, une légère dégénération de la capsule interne droite (non figurée sur nos dessins), que l'on ne peut pas suivre dans la voie pédonculaire et qui ne relève certainement pas (les coupes sériées le montrent) d'une lésion accidentelle de l'hémisphère droit.

Même en tenant compte de l'épaisseur du tronc du corps calleux, du nombre des fibres lésées, du mode d'irradiation des fibres calleuses, telle qu'elle est généralement admise (irradiation de fibres se faisant dans tous les sens et non pas parallèlement au plan vertico-transversal), il ne nous semble pas probable que cette dégénération calleuse relève uniquement de la petite lésion de passage des coupes 141 à 180. La disproportion entre l'étendue de cette lésion calleuse et l'extension de la dégénération dans l'hémisphère droit est vraiment trop grande.

D'où viennent donc ces fibres dégénérées de l'hémisphère droit ? N'est-on pas en droit de se demander si elles ne peuvent pas provenir de la lésion thalamique gauche ? En d'autres termes, le

thalamus — outre les fibres corticipètes qu'il envoie à la corticalité homolatérale — n'envoie-t-il pas aussi, par la voie du corps calleux, un certain nombre de fibres à l'écorce cérébrale de l'hémisphère opposé et même peut-être, dans le thalamus du côté opposé ? Ces dernières fibres passeraient par la capsule interne.

L'étendue de notre lésion thalamique gauche expliquerait ainsi l'intensité et l'extension de la dégénérescence calleuse dans l'hémisphère droit et la légère dégénération capsulaire rencontrée dans ce cas du chat I, chez lequel les coupes sériées montrent qu'il n'existe pas de lésion accidentelle dans l'hémisphère droit. Ceci nous amène donc à poser la question de la possibilité de l'existence de *fibres thalamo-corticales croisées.*

Si nous n'avons pas soulevé la même hypothèse — et nous aurions pu le faire — à propos des fibres dégénérées du corps calleux et de la substance blanche de l'*hémisphère gauche* (opposé à la lésion), dans le cas du singe I, c'est que là nous avons rencontré du côté gauche, de petites lésions primitives : l'une déterminée par le passage de l'instrument, qui a effleuré la face interne des circonvolutions du lobe frontal gauche ; une autre représentée par un foyer embolique siégeant dans le lobe occipital ; une autre enfin, foyer embolique également, dans le noyau antérieur du thalamus gauche. Or dans ce cas, la dégénération des fibres de la substance blanche de l'hémisphère opposé à la lésion thalamique, était plus marquée que chez notre chat n° I ; elle se poursuivait nettement dans la capsule interne et plus bas dans la voie pédonculaire. Mais en comparant d'une part, l'étendue minime de la lésion du corps calleux, chez le singe I, avec l'intensité de la dégénération calleuse, et d'autre part, le degré et l'intensité de la dégénération des fibres de la substance blanche de l'hémisphère gauche par rapport à celles qu'on trouve dans la capsule interne et la voie pédonculaire, on peut ici, comme nous l'avons fait pour le chat I, soulever la question de l'existence de fibres *thalamo-corticales croisées.*

Si nous passons maintenant aux dégénérations descendantes qu'a provoquées dans le tronc encéphalique notre lésion expérimentale du chat I, nous voyons qu'il existe une dégénération :

1° *Des faisceaux lenticulaire et thalamique*, et plus loin *du champ de Forel* (coupe 222) et enfin de *la capsule du noyau rouge ;*

2° *Des radiations de la calotte et du ruban de Reil* (coupe 241);

3° *Du faisceau longitudinal postérieur* (coupes 395, 456, etc.) ;

Et enfin 4° *de la voie pyramidale.*

Les fibres dégénérées que l'on voit nettement dans le champ de Forel, sur la coupe 222 et que l'on retrouve plus loin dans la capsule du noyau rouge, représentent les *connexions thalamofuges*, entre la couche optique et le noyau rouge. Nous n'avons pas pu dans ce cas, suivre nettement de fibres dégénérées, passant dans la capsule du noyau rouge du côté opposé, ainsi que l'a fait Probst dans ses différents cas de lésions thalamiques expérimentales, et sur ce point nos résultats ne concordent pas avec ceux de cet auteur.

Enfin, plus bas, la dégénération se poursuit encore, mais très légère, dans le pédoncule cérébelleux supérieur ; elle est ici réellement trop peu marquée pour nous permettre de parler, comme nous l'avons fait à propos du cas du singe I, de fibres thalamofuges descendantes gagnant le cervelet.

Le *ruban de Reil médian* contient, dans notre cas, un certain nombre de fibres dégénérées que l'on peut suivre depuis la région supérieure de la calotte pédonculaire (coupes 241 et 395), jusque dans la calotte de la région protubérantielle inférieure (coupe 456). Cette dégénération se perd plus bas et on ne la retrouve pas dans le bulbe.

Dans le cas du singe I, nous avons pu démontrer l'existence de fibres thalamofuges descendantes venant occuper la voie du Reil médian jusqu'à la région protubérantielle inférieure. Or ici, chez notre chat n° I, nous avons vu que le foyer primitif thalamique se prolongeait plus en arrière et en bas, dans la région sous-thalamique et que, sur notre coupe 241, il sectionnait le Reil médian. Cette lésion est-elle à elle seule, la cause de la dégénération que nous étudions ? C'est possible, puisqu'on sait que dans le ruban de Reil médian sont contenues à la fois des fibres

à dégénérations ascendantes en très grand nombre et des fibres à dégénérations descendantes, moins nombreuses il est vrai, mais faciles cependant à mettre en évidence sur les coupes au Marchi, ainsi que le prouve le cas de l'observation anatomo-clinique n° IV que nous reportons plus loin. Parmi les fibres dégénérées du Reil médian n'en est-il pas un certain nombre qui relèvent directement de la lésion thalamique ? La chose est probable, mais le cas de notre chat 1 ne nous permet pas de répondre à cette question d'une façon affirmative.

Nous avons enfin à signaler en passant la dégénération bilatérale du *faisceau longitudinal postérieur*, plus marquée du côté gauche et qui relève de la lésion de la commissure postérieure laquelle est intéressée par le foyer primitif sur les coupes intermédiaires à celles représentées fig. 29 et 30. Nous avons vu en effet, que dans ce cas, le foyer primitif n'intéressait nullement les tubercules quadrijumeaux qui sont parfaitement respectés, et ne sauraient être la cause de la dégénération du faisceau longitudinal postérieur. Cette dégénération se poursuit jusque dans la région bulbaire et s'arrête bien au-dessus de la décussation pyramidale.

La *dégénération pyramidale* enfin, qui occupe dans le pied du pédoncule, les 3/5 moyens de celui-ci, se poursuit à travers la protubérance et le bulbe, jusque dans la moelle, où elle siège dans la région du pyramidal croisé.

Comme dans le cas précédent, nous n'avons pas ici malgré l'étendue de notre lésion thalamique, de fibres dégénérées, descendant dans la moelle, à part celle de la voie pyramidale (dont nous connaissons la cause). Ce cas nous montre donc, qu'après une destruction expérimentale de la couche optique même postérieure, on ne peut pas suivre de fibres thalamofuges mettant en connexion directe le thalamus avec la moelle.

Il nous reste enfin, pour être complet, à signaler les différents points suivants :

1° La dégénération du *faisceau rétro-réflexe* de Meynert, qui est effleuré par le foyer primitif au niveau de la coupe 222 (fig. 29).

2° La dégénération du *faisceau de Vic d'Azyr*, qui est également, à un moment donné, intéressé par la lésion.

3° La dégénération du *cingulum*, aussi marquée en avant qu'en arrière de la lésion, mais moins intense que dans le cas du singe n° I.

4° La dégénération bilatérale de la *bandelette optique*, qui est intéressée par la lésion.

5° Et enfin, l'absence de dégénération nette *du trigone*, fait que nous avons déjà signalé dans le cas du singe n° I, et qui, ici encore, reste pour nous inexplicable.

## EXPERIENCE N° 3

**Chat n° II.** — Gris tacheté : 2 kil. 1/2. Narcose par ingestion de chloralose dans de la viande crue — quelques bouffées de chloroforme. — Destruction de la *couche optique gauche.*

**23 décembre 1904.**— Couronne de trépan à droite de la sutture sagittale, au milieu de la ligne naso-occipitale. Les aiguilles sont enfoncées à 22 millimètres de profondeur et on fait passer 8 à 10 milli-ampères pendant 5 minutes. — 2 heures après l'opération,l'animal est réveillé, il gémit et miaule.

24. — L'animal présente une légère torpeur ; placé sur ses pattes, il avance lentement une patte après l'autre ; il fait quelques pas, puis trébuche et tombe, il paraît avoir un peu d'antépulsion. Pendant qu'il marche on remarque que les membres du côté droit sont un peu maladroits et que souvent l'animal fait un faux pas de ce côté. Les pupilles sont dilatées, lorsque les yeux sont fermés, elles se contractent à l'ouverture des paupières.

Il n'y a pas de paralysie, pas de phénomènes de contracture, pas de mouvements de manège. Il est extrêmement difficile d'apprécier l'état de la sensibilité de l'animal, vu son état d'obnubilation. D'une façon grossière, il paraît sentir la piqûre également des deux côtés. Il boit un peu de lait.

25. — L'animal est encore dans un léger état de torpeur ; cependant il se lève dans sa cage et paraît mieux portant que la veille ; il semble qu'il y ait un peu de dilatation pupillaire.

26. — *Manège.* — L'animal tourne lentement sur *sa gauche* en décrivant un cercle d'assez grand rayon ; ses mouvements sont moins rapides que chez le chat I. La tête est en position normale. Après avoir fait quelques tours, il marche droit devant lui, mais en appuyant peu à peu vers la gauche.

*Motilité.* — Il n'y a pas de phénomènes paralytiques nets, mais une légère parésie.

*Hémianopsie.* — On note de l'hémianopsie droite avec réaction de Wernicke à droite. Les pupilles sont légèrement dilatées.

*Sensibilité.* — L'animal sent la piqûre du côté droit, mais un peu moins nettement que du côté gauche ; pas de modification pour le chaud ou le froid. Très léger trouble de la notion de position des membres.

27. — Les mouvements de *manège* sont très atténués, l'animal tourne encore un peu à gauche. L'*hémianopsie droite* persiste, mais elle est moins intense. Rien de nouveau à signaler, l'animal mange bien.

30. — L'animal tourne encore sur sa gauche. L'*hémianopsie droite* persiste. de même que l'*hypoesthésie droite.*

1er **janvier.** — Même état. L'animal paraît sentir davantage le chaud et le froid du côté gauche que du côté droit.

5. — L'*hypoesthésie droite* persiste. Les *mouvements de manège* ont disparu. *Hémianopsie droite.*

8. — Même état, l'animal se porte bien, il engraisse.

Les différents symptômes notés ci-dessus vont en s'amendant progressivement jour par jour.

23. — On note : absence de *mouvements de rotation en manège*, aucun trouble dans la marche, plus de troubles *du sens des attitudes*. L'*hémianopsie* persiste, mais atténuée.

L'animal est tué le même jour, par inhalations d'éther. La moelle et le cerveau sont placés dans le formol pendant 48 heures, puis dans le liquide de Müller pour le durcissement.

En résumé : Chez ce chat n° II, nous avons, après destruction de la couche optique gauche, observé :

1° *Des mouvements de manège à gauche*, qui ne commencèrent que le troisième jour après l'opération, pour se présenter avec netteté pendant deux jours, puis diminuer rapidement et disparaître en 4 jours.

2° *De l'hémianopsie droite légère,* surtout décelable les premiers jours au moyen de la lumière artificielle ; elle persiste cependant, avec son faible degré, jusqu'à la mort de l'animal, soit pendant 30 jours.

3° *L'absence de troubles paralytiques vrais* et la présence de parésie légère du côté droit.

4° *Des troubles très légers de la sensibilité* superficielle (hypoesthésie) et de la sensibilité profonde, donnant de la maladresse des membres droits et de très légers troubles de la notion de position. Dans ce cas les troubles sensitifs sont moins marqués que chez le chat I.

### Étude anatomique sur coupes microscopiques sériées du chat n° II.

Les pièces sont traitées comme celles des cas précédents et coupées en série.

La figure ci-dessous représente la photographie de la face su-

périeure du cerveau du chat II, et sur cette figure, les lignes verticales indiquent les plans par lesquels ont passé les coupes divisant la pièce en fragments vertico-transversaux, pour l'imprégnation à l'acide osmique.

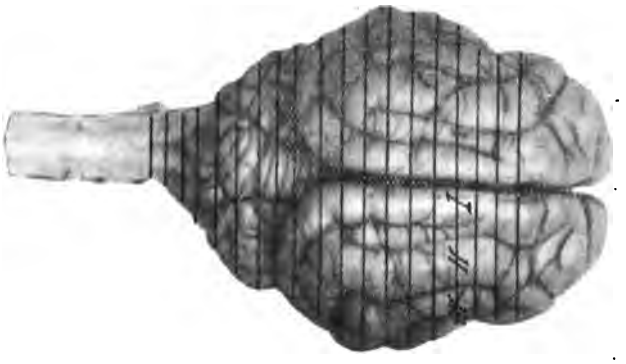

Fig. 36.

Face supérieure du cerveau du chat II.

En procédant ici comme pour les cas précédents, nous allons, dans les planches qui suivent, donner tout d'abord le dessin et la description d'une coupe, sur laquelle la lésion se présente avec son maximum d'étendue (coupe 41) ; nous étudierons ensuite la lésion primitive et les dégénérations secondaires sur les coupes antérieures et postérieures à la coupe 41.

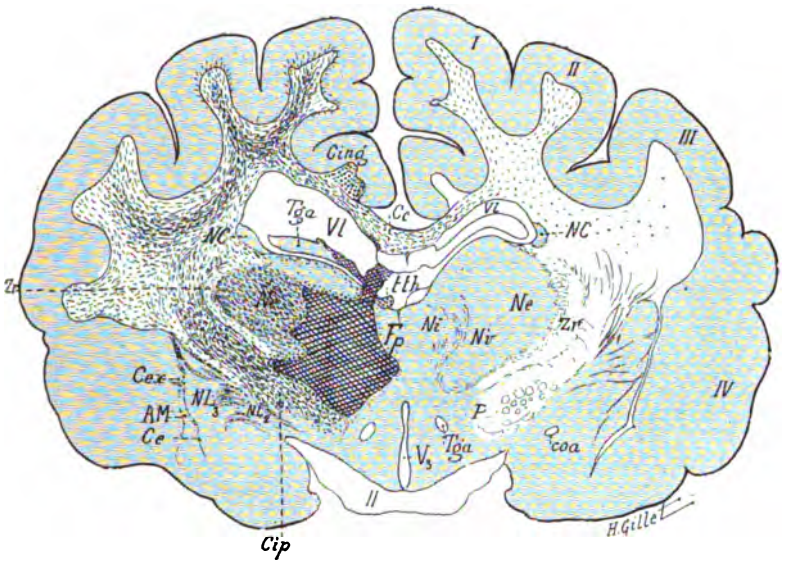


**Fig. 37. — Chat II.**

***Coupe vertico-transversale* n° 41, *passant par la région thalamique moyenne.***

**Elle intéresse les Ire, IIe, IIIe et IVe circonvolutions, les noyaux interne (Ni), externe (Ne), et ventral) (Nv) du thalamus, la couche grillagée (Zr), le taenia thalami (tth), les 3e et 2e segments du noyau lenticulaire ($NL_3$, $NL_2$), le noyau caudé (NC), le corps calleux (Cc), le pilier antérieur du trigone (Tga), le cingulum (Cing), le segment postérieur de la capsule interne (Cip), le pied du pédoncule (P), la commissure antérieure (coa), la bandelette optique (II), le 3e ventricule ($V_3$) et enfin les capsules externe (Ce), extrême (Cex), et l'avant-mur (AM).**

***Lésion.* — Le foyer primitif (Fp) détruit la partie interne de la couche optique gauche dont il intéresse surtout le noyau interne (Ni), et le noyau ventral (Nv). En haut, il s'étend jusqu'au ventricule latéral, en sectionnant le pilier antérieur gauche du trigone, et la partie inférieure du corps calleux. En bas, il s'arrête au niveau de la limite supérieure du segment postérieur de la capsule interne et du pied du pédoncule dont les fibres les plus supérieures sont intéressées ; en dedans il s'étend jusqu'à la ligne médiane sans empiéter sur le thalamus droit ; en dehors, enfin, il détruit la portion interne du noyau externe.**

***Dégénérations.* — *A gauche* : 1° des fibres radiées du noyau externe, de la zône réticulée, des lames médullaires et du stratum zonale de la couche optique ; 2° de la capsule interne ; 3° des fibres de la substance blanche des Ire, IIe, IIIe circonvolutions ; 4° des fibres radiées et des lames médullaires du noyau lenticulaire ; 5° de la capsule externe ; 6° du taenia thalami qui est aux confins du foyer primitif ; 7° du corps calleux et du cingulum.**

***A droite* : dégénération légère du corps calleux et de quelques fibres des Ire, IIe et IIIe circonvolutions et du centre ovale.**

## 1° Coupes passant en avant de la coupe 41.

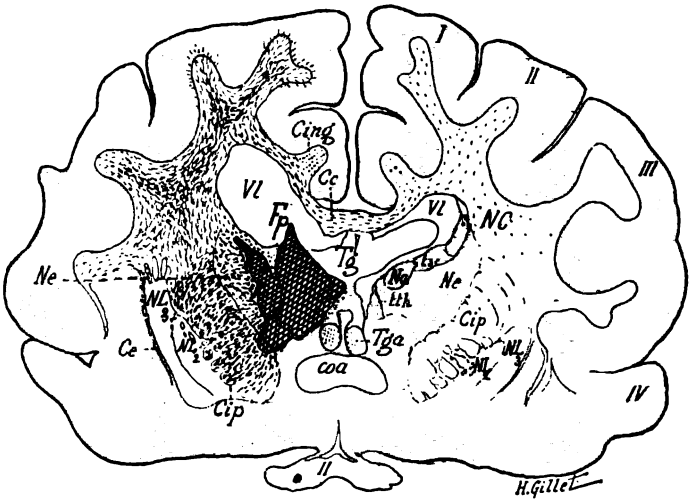


**Fig. 38. — Chat II.**

***Coupe vertico-transversale n° 29, passant par la commissure antérieure et la partie antérieure de la couche optique.***

Elle comprend la commissure antérieure (coa), les noyaux antérieur (Na), externe (Ne) de la couche optique, les deux segments du noyau lenticulaire ($NL_3$, $NL_2$), le noyau caudé (NC), le taenia semi-secularis (tsc), la partie antérieure du segment postérieur de la capsule interne (Cip), le corps calleux (Cc), le cingulum (Cing), le corps (Tg) et les piliers antérieurs (Tga) du trigone et le chiasma des nerfs optiques (II).

*Lésion.* — Le foyer (Fp) détruit ici les noyaux antérieur et interne de la couche optique gauche ; il empiète en dehors sur le noyau externe (Ne) et en bas sur la capsule interne (Cip), dont il lèse une toute petite partie. En dehors et en haut, il intéresse la partie interne du noyau caudé (NC) et sectionne le pilier antérieur droit du trigone (Tga). Le corps calleux n'est pas intéressé par la lésion du passage qui est plus antérieure et ne commence que sur la coupe suivante.

*Dégénérations.* — *A gauche* : 1° des fibres radiaires thalamiques traversant le noyau externe ; 2° de la capsule interne ; 3° des fibres de la substance blanche des circonvolutions ; 4° de quelques fibres des lames médullaires du noyau lenticulaire et de la capsule externe ; 5° du corps calleux ; 6° du cingulum. Le noyau caudé contient quelques corps granuleux au voisinage du foyer, ainsi que le corps du trigone.

*A droite* : dégénération de quelques fibres du corps calleux et de la substance blanche des Ire et IIe circonvolutions.

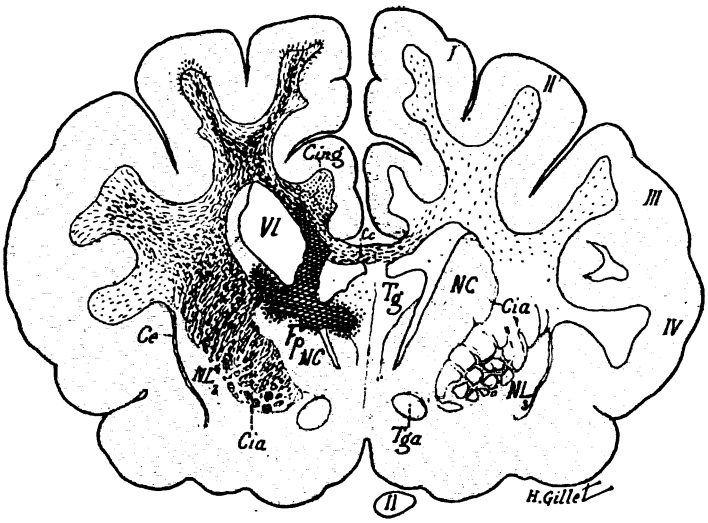


**Fig. 39. — Chat II.**

*Coupe vertico-transversale n° 14, passant par la partie antérieure du corps strié.*

Elle intéresse la partie antérieure du corps du trigone (Tg) et les piliers antérieurs (Tga) de celui-ci ; le corps calleux (Cc) un peu en arrière du genou, la partie antérieure du noyau caudé (NC) et du noyau lenticulaire ($NL_3$) et le segment antérieur de la capsule interne (Cia).

*Lésion.* — On est ici à la limite antérieure du foyer primitif (Fp) qui détruit la partie externe du corps du trigone et la partie interne et supérieure du noyau caudé (NC). En haut, il sectionne le corps calleux (Cc) et pousse une pointe à la base du cingulum (Cing).

*Dégénération.* — *A gauche* : 1° des fibres de la capsule interne ; 2° du centre ovale et des circonvolutions ; 3° du corps calleux et du cingulum ; 4° de quelques fibres de la capsule externe (Ce).

Le noyau caudé et le trigone contiennent des corps granuleux aux confins du foyer primitif.

*A droite* : dégénération légère du corps calleux et des fibres de la substance blanche des circonvolutions.

## 2° Coupes passant en arrière de la coupe 41.

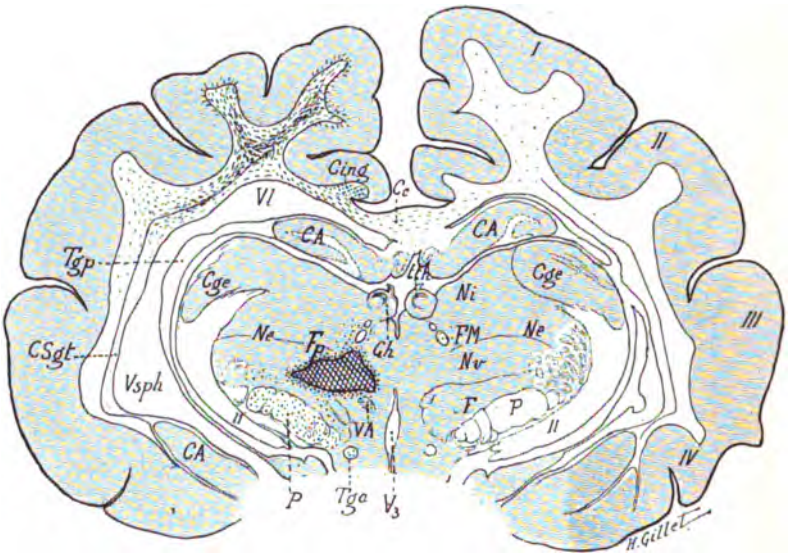


Fig. 40. — **Chat II.**

*Coupe vertico-transversale n° 111, passant par la région thalamique postérieure et le ganglion de l'habenula.*

Elle comprend la corne d'Ammon (CA), le ganglion de l'habenula (Gh), avec le taenia thalami (tth), le faisceau rétro-réflexe de Meynert (FM), le corps genouillé externe (Cge) ; les 3 noyaux du thalamus (Ne, Ni, Nv), le champ de Forel (F), le faisceau de Vic d'Azyr (VA) ; le pied du pédoncule (P).

*Lésion.* — On voit sur cette coupe l'extrémité postérieure du foyer primitif (F)p, qui occupe la région ventrale du thalamus (noyau ventral), et empiète un peu sur les noyaux interne et externe.

*Dégénérations.* — *A gauche* : 1° de quelques fibres de la substance blanche des 1re et 2e circonvolutions et des couches sagittales (Csgt) ; 2° du corps calleux et du cingulum ; 3° du faisceau de Vic d'Azyr (VA) qui est aux confins du foyer (Fp) ; 4° des fibres du champ de Forel (F) ; 5° du pied du pédoncule.

*A droite.* — La dégénération du corps calleux existe encore, mais très légère ; dans la 1re circonvolution, quelques rares fibres dégénérées.

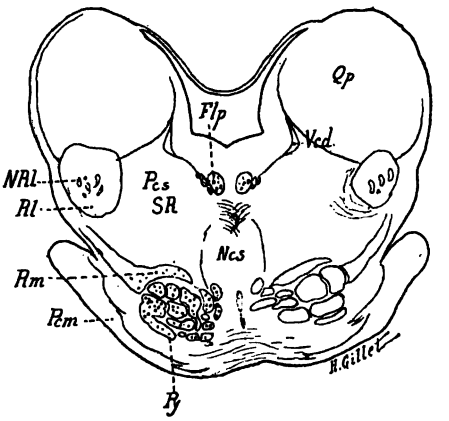


Fig. 41. — **Chat II.**

***Coupe n° 338, passant par la région protubérantielle supérieure et les tubercules quadrijumeaux postérieurs.***

**Flp, faisceau longitudinal postérieur. — NRl, noyau du Reil latéral. — Ncs, noyau central supérieur. — Pcm, pédoncule cérébelleux moyen. — Pcs, pédoncule cérébelleux supérieur. — Py, voie pyramidale. — Qp, tubercule quadrijumeau postérieur. — Rm, ruban de Reil médian, — Rl, ruban de Reil latéral. — SR, substance réticulée. — Vcd, petite racine descendante mésencéphalique du trijumeau.**

***Dégénérations.* — 1° de quelques fibres du Reil médian ; 2° d'un petit nombre de fibres de la voie pyramidale.**

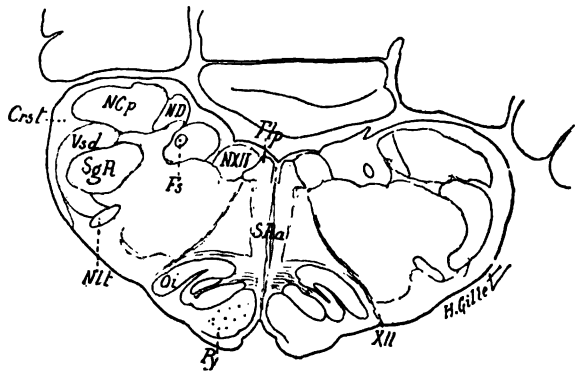


**Fig. 42. — Chat II.**

*Coupe n° 506, passant par la région inférieure du bulbe.*

Crst, corps restiforme. — Flp, faisceau longitudinal postérieur. — Fs, faisceau solitaire. — NCp, noyaux des cordons postérieurs. — ND, noyau de Deiters. — Nt, noyau latéral du bulbe. — NXII, noyau de l'hypoglosse. — Oi, olive inférieure. — Py, pyramide. — SgR, substance gélatineuse de Rolando. — SRa, substance réticulée blanche. — Vsd, racine descendante du trijumeau. — XII, hypoglosse.

*Dégénération* très légère de la voie pyramidale gauche.

**Résumé de l'examen anatomique du chat n° II.**

Comme dans nos deux expériences précédentes, le foyer primitif comprend, dans ce troisième cas, des lésions accessoires déterminées par le passage de l'instrument, et une lésion principale, due à la destruction électrolytique de la couche optique. Etudions tout d'abord la topographie et l'étendue de ces lésions ; nous verrons ensuite les dégénérations qu'elles ont entraînées.

**Localisations des lésions.** — La lésion de passage est ici plus limitée encore que dans les cas précédents. Elle se voit nettement sur notre coupe 14 (fig. 39), où elle sectionne la partie gauche du corps du trigone,le corps calleux et pousse une pointe à la base du cingulum. Sur les coupes voisines et immédiatement antérieures à la coupe 14, la lésion détruit, sous une forme linéaire,la substance grise de la face interne de la première circonvolution frontale et de la circonvolution limbique, sans empiéter en aucun endroit, sur la substance blanche de celles-ci. En arrière de la coupe 14, elle diminue rapidement d'étendue ; en effet, sur les coupes 29 et 41 (fig. 38 et 37), elle n'intéresse plus que le pilier gauche du trigone et s'épuise rapidement sur les coupes postérieures.

Plus minimes encore que dans les deux cas précédents (singe I et chat I), ces lésions de passage ont déterminé des dégénérations légères du corps calleux et de quelques fibres de projection corticales qui, toutes deux, vont se mélanger aux fibres dégénérées provenant du foyer principal thalamique.

Celui-ci (Fp) ne présente pas la même topographie que chez le chat I, mais se rapproche, en tant que siège thalamique, de celui du singe I. Il s'agit en effet, d'un foyer intéressant principalement les *noyaux antérieur, interne et ventral* du thalamus, qui sont presque complètement détruits (voir fig. 37 et 38). En dehors, ce foyer lèse *la partie interne du noyau externe* et en dehors et en bas, il empiète sur *le segment postérieur de la capsule interne*, dont il ne sectionne que les fibres les plus internes

et inférieures. Sur les coupes antérieures (coupes 29 et 14) on voit que le foyer primitif vient léser la *partie supéro-interne du noyau caudé* et sur les coupes postérieures, qu'il se prolonge comme dans le cas précédent, jusque dans la *région de la calotte*. La coupe 111 (fig. 40) montre que dans la région sous-thalamique, le foyer empiète sur le *champ de Forel*. On suit enfin les derniers vestiges de la lésion primitive jusqu'au niveau de la partie supérieure de la capsule du noyau rouge.

Le taenia thalami est sectionné sur une coupe postérieure à celle représentée fig. 37. *Le tubercule quadrijumeau antérieur*, le *ganglion de l'habenula*, la *commissure postérieure* et les *corps genouillés externe et interne*, sont partout épargnés par la lésion. Nulle part enfin, le foyer n'empiète sur la couche optique du côté opposé.

Il s'agit donc,dans ce cas, d'une lésion thalamique plus interne et plus antérieure que celle du cas précédent ; plus localisée aussi, puisque les lésions de passage y sont moins étendues et que la capsule interne n'est que très partiellement touchée.

**Dégénérations.** — Pour les mêmes raisons que celles que nous avons invoquées (page 135) à propos du chat I, et même à plus juste titre ici, nous sommes en droit de dire, qu'à la suite de la lésion primitive thalamique, ont dégénéré les *fibres thalamo-fuges corticipètes*. A savoir :

1° Les radiations thalamiques antérieures qui gagnent les circonvolutions frontales (I, II, III et IV) en passant par le segment antérieur de la capsule interne : ces fibres sont extrêmement nettes et très abondantes sur notre coupe 14 (fig. 39).

2° Les radiations thalamiques moyennes qui sont surtout visibles sur les coupes 29 et 41, où on les voit partir du foyer primitif, traverser en fibres radiaires le noyau externe du thalamus, gagner la zône réticulée et enfin la capsule interne. De là, elles se dirigent dans les circonvolutions, soit directement, par le pied de la couronne rayonnante, soit en passant par les lames médullaires du noyau lenticulaire.

La présence des fibres radiaires dégénérées dans ce dernier noyau, nous montre, comme pour le chat I, l'existence des fibres

reliant le thalamus au noyau lenticulaire (*fibres thalamo-striées*). Il faut remarquer que ces fibres sont certainement moins nombreuses que dans le cas du chat I, parce qu'ici la lésion est plus interne et n'intéresse qu'une petite portion du noyau externe.

3° Les radiations thalamiques postérieures et inférieures qui sont beaucoup moins nombreuses et évidentes que dans les deux cas précédents ; nous avons cependant une dégénération des fibres du pédoncule inférieur de la couche optique.

Ici encore, comme pour les cas précédents, pourrait se poser la question des fibres *thalamo-corticales croisées*, question sur laquelle nous avons assez insisté ailleurs, à propos de l'étude anatomique du chat I (page 138),pour qu'il nous soit utile d'y revenir longuement. Contentons-nous simplement d'attirer l'attention sur ce fait, et remarquons que les fibres calleuses et les fibres de la substance blanche de l'hémisphère droit dégénérées sont beaucoup moins nombreuses dans le cas du chat II. — Est-ce uniquement parce que la « lésion de passage » du corps calleux est beaucoup moins étendue ; ou bien aussi parce que le foyer thalamique occupe une situation plus interne et ne sectionne que la partie interne du noyau externe ? — Nous ne saurions nous prononcer encore sur ce point qui nécessite de nouvelles recherches.

Le foyer principal thalamique a également entraîné la dégénération d'un certain nombre de fibres descendant dans la région sous-optique et dans la calotte pédonculaire, dégénération plus légère que dans le cas précédent, mais évidente cependant, et que l'on retrouve dans le champ de Forel (fig. 40), les radiations de la calotte, la capsule du noyau rouge, et plus bas dans le ruban de Reil médian.

La dégénération légère de ce dernier faisceau se poursuit nettement dans la calotte pédonculaire et protubérantielle supérieure (fig. 41), et disparaît au niveau de la limite inférieure de la protubérance.

Comme pour le cas du chat I, et pour les mêmes raisons, nous ne pouvons pas ici envisager ces fibres comme fibres thalamiques descendantes dans le Reil, puisque le foyer principal empiète sur la région sous-optique et qu'il lèse sur la coupe 111,

la région du ruban de Reil. Quoi qu'il en soit, cette dégénération se poursuit jusque dans la partie inférieure de la protubérance.

La même raison — à savoir que le foyer primitif intéresse la calotte pédonculaire — nous empêche d'attribuer de la valeur, en tant que fibres thalomofuges descendantes, à la présence de quelques fibres dégénérées dans le pédoncule cérébelleux supérieur.

*Le faisceau longitudinal postérieur* est normal, sur toute la série de nos coupes.

La *dégénération légère de la voie pyramidale*, consécutive à la lésion capsulaire, diminue progressivement au fur et à mesure que l'on descend, et s'épuise au niveau de la partie inférieure du bulbe. La moelle en effet ne présente dans ce cas, aucune fibre dégénérée.

Notons enfin, en terminant ce chapitre, les dégénérations suivantes :

1° Du *cingulum*, qui est dégénéré sur toutes nos coupes, aussi bien en avant qu'en arrière du foyer primitif.

2° Du *tænia thalami*, en avant du point où il est intéressé par la lésion primitive.

3° Du *faisceau de Vic d'Azyr*, qui est également sectionné par le foyer.

4° Du *trigone*, dont la très légère dégénération se produit en arrière de la lésion.

## EXPERIENCE N° 4

**Chien n° I.** — Roquet jaune, poids 10 kilos. Destruction de la *couche optique droite*. Anesthésie au chloralose intra-veineux.

30 septembre 1904. — Couronne de trépan sur la ligne médiane, à un centimètre en arrière du milieu de la ligne naso-occipitale.

On enfonce les aiguilles à 25 millimètres de profondeur, un peu à droite de la scissure inter-hémisphérique. On fait passer le courant pendant 16 minutes à 10 à 12 milli-ampères. L'animal gémit à la fermeture du courant ainsi qu'à l'ouverture.

1er octobre. — Le chien marche la tête légèrement renversée en arrière, les yeux hagards ; il se heurte contre les objets qu'il rencontre et tourne à droite. Souvent sa tête est inclinée à droite et les yeux sont tournés du même côté. Il hurle quand on le touche. Il ne présente pas de paralysie motrice, mais ne paraît pas voir les objets qu'on approche de lui du côté gauche (viande crue), ou la lumière artificielle. A la piqûre, il réagit des deux côtés semblablement. Il refuse de manger, on lui donne du lait à la sonde.

3. — *Motilité.* — L'animal marche la tête toujours renversée en arrière ; pas de paralysie motrice ; réflexes normaux des deux côtés.

*Manège.* — L'animal décrit des mouvements de rotation en manège à droite et, lorsqu'il est attaché, il tourne presque continuellement : les yeux sont également dirigés du côté droit.

*Sensibilité.* — L'animal ne présente pas de troubles de la sensibilité superficielle appréciables à la piqûre ; pas de troubles de la notion de position des membres.

*Hémianopsie* gauche très nette.

13. — La plaie est complètement guérie, les *mouvements de manège* sont beaucoup moins prononcés ; l'animal attaché, reste un certain temps sur place, sans tourner. Parfois il tourne autour de son train postérieur. L'*hémianopsie* est toujours très évidente. Pas de troubles sensitifs.

20. — Les *mouvements de manège* persistent, mais s'atténuent. Pour la première fois, l'animal arrive à marcher en ligne droite, lorsqu'on l'appelle. L'*hémianopsie* persiste.

22. — On note encore de l'*hémianopsie* gauche. Les pupilles réagissent des deux côtés à la lumière. Pas d'hémianesthésie, pas de troubles de la notion de position.

L'animal peut faire quelques pas en ligne droite, mais il tourne encore souvent sur sa droite.

**7 novembre.** — L'*hémianopsie* a disparu, les pupilles sont normales et réagissent bien. L'animal tourne encore quelquefois sur sa droite, mais beaucoup plus rarement.

Le chien est tué au moyen d'une injection de chloroforme dans le cœur, au bout de 37 jours. La moelle et le cerveau sont enlevés et placés pendant 48 heures dans une solution de formol à 10 0/0, puis dans le liquide de Müller pour le durcissement.

En résumé : Chez ce chien n° I, nous trouvons comme troubles passagers : des phénomènes d'excitation cérébrale, de la contracture et de la rotation de la tête à droite, qui disparaissent au bout de 3 jours.

Comme phénomènes durables on note :

1° *De l'hémianopsie gauche*, qui persiste pendant une vingtaine de jours et qui s'atténue à partir de ce moment, pour disparaître tout à fait à la mort de l'animal.

2° *Des mouvements de manège à droite* (du côté de la lésion), qui s'amendent petit à petit et qui ont disparu presque complètement, le jour où on sacrifie le chien.

3° *L'absence de troubles moteurs paralytiques* ; en aucun moment, en effet, l'animal ne présenta de paralysie du côté gauche, et ses réflexes sont toujours restés normaux.

4° *L'absence de troubles de la sensibilité superficielle ou profonde*, ou tout au moins de modifications notables des sensations périphériques grossières ; car les sensibilités fines, comme la sensibilité tactile par exemple, sont très difficiles à étudier chez le chien.

**Étude anatomique sur coupes microscopiques du chien I.** — Nous ne donnerons ici et pour compléter l'observation de notre 4e expérience qu'un résumé de l'étude anatomique de ce cas, étudié sur coupes microscopiques sériées, mais dont la mauvaise pénétration par l'acide osmique, de quelques fragments du cerveau, nous a empêché de suivre systématiquement les dégénérations corticales provoquées par le foyer de destruction. Cette étude en effet nous a montré que le foyer principal était ici beaucoup plus postérieur que dans les cas précédents et que son maximum siégeait dans la calotte pédonculaire.

Le nombre des coupes utilisables du cerveau droit est cependant suffisant pour nous permettre de localiser exactement la lésion primitive, de suivre un certain nombre des dégénérations qu'elle a produites dans le cerveau droit et toutes celles du tronc encéphalique.

Sur la figure 43, on voit la photographie de la face interne de l'hémisphère droit du chien I, sur laquelle les lignes parallèles indiquent la direction suivant laquelle les coupes ont été pratiquées.



Fig. 43. — Face interne du cerveau droit du chien I.

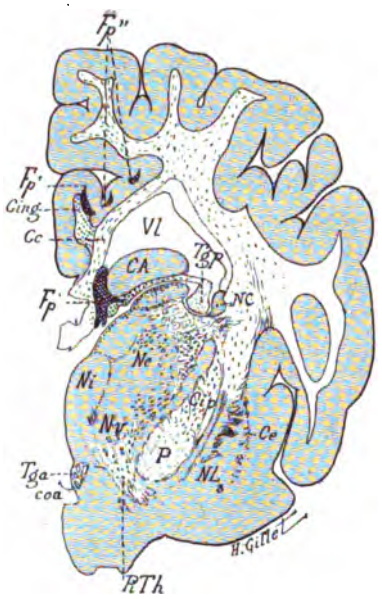


**Fig. 44. — Chien I.**

***Coupe vertico-transversale oblique n° 80, passant par la limite antérieure du foyer primitif.***

On y voit le corps calleux (Cc), le cingulum (Cing), les piliers antérieur (Tga) et postérieur (Tgp) du trigone, au-dessus duquel se trouve la portion réfléchie intraventriculaire de la corne d'Ammon (CA), les noyaux interne (Ni), externe (Ne) et ventral (Nv) du thalamus, le noyau caudé (NC), le noyau lenticulaire ($NL_3$), le segment postérieur de la capsule interne (Cip), le pied du pédoncule (P) et enfin la commissure antérieure (coa).

*Lésion*. — Le foyer primitif (Fp) n'intéresse pas, sur cette coupe la couche optique, mais sectionne le pilier postérieur du trigone et la partie inféro-interne du corps calleux. Les traces de la lésion de passage à travers la face interne de l'hémisphère sont représentées ici par les petits foyers, Fp' situé dans la première circonvolution limbique et empiétant sur le cingulum, et Fp" placé dans la substance grise de la base de la circonvolution pariétale supérieure.

*Dégénérations*. — 1° Du corps calleux, du cingulum et du pilier postérieur du trigone ; 2° du stratum zonale au niveau de la partie supérieure du noyau interne ; 3° de quelques fibres radiaires du noyau externe et de la zone réticulée ; 4° de quelques fibres de la capsule interne ; 5° dégénération très nette des fibres du pédoncule inférieur de la couche optique (PiTh) et enfin ; 6° dégénération de quelques fibres de la substance blanche des circonvolutions pariétales. Le pied du pédoncule et le noyau lenticulaire ne contiennent aucune fibre dégénérée.

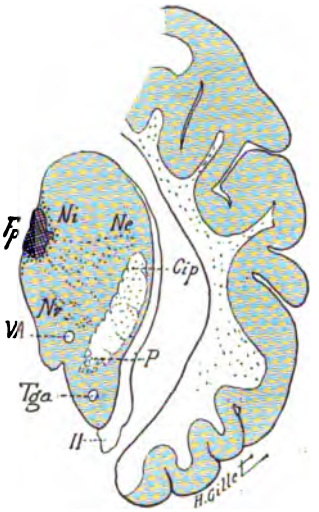


**Fig. 45. — Chien I.**

***Coupe vertico-transversale oblique n° 101, passant par la limite antérieure de la lésion de la couche optique.***

Ne, noyau externe du thalamus. — Ni, noyau interne. — Nv, noyau ventral. — VA, faisceau de Vicq d'Azyr. — Cip, capsule interne. — P, pied du pédoncule. — Tga, pilier antérieur du trigone. — II, bandelette optique.

*Lésion.* — Le foyer primitif thalamique (Fp) est intéressé ici dans sa partie la plus antérieure, il sectionne la partie tout interne du noyau interne du thalamus.

*Dégénérations.* — 1° Des fibres radiaires des noyaux interne et externe du thalamus ; 2° de quelques fibres de la capsule interne ; 3° de quelques fibres de la substance blanche des circonvolutions pariétales.

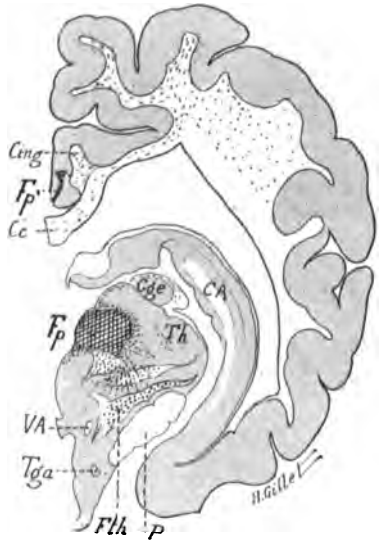


**Fig. 46. — Chien I.**

***Coupe vertico-transversale oblique n° 120, passant par la partie postérieure de la couche optique et le corps genouillé externe.***

**Elle comprend : le corps calleux (Cc) et le cingulum (Cing), le pilier antérieur du trigone (Tga), la corne d'Ammon (CA), le corps genouillé externe (Cge), la partie postérieure de la couche optique (Th), le faisceau thalamique de Forel (Fth), le faisceau de Vic d'Azyr (VA) et enfin le pied du pédoncule (P).**

***Lésion.*— Le foyer primitif (Fp), détruit la partie interne de l'extrémité postérieure de la couche optique et empiète légèrement sur la région sous-thalamique. On voit en outre en Fp', le dernier vestige de la lésion des circonvolutions internes.**

***Dégénérations.* — 1° Des fibres radiaires thalamiques que l'on suit jusque dans le faisceau thalamique ; 2° dégénération de ce dernier faisceau ; 3° de quelques fibres de la capsule du corps genouillé externe et enfin, 4° dégénération de quelques fibres du cingulum et de la partie externe du corps calleux. Le pied du pédoncule *ne contient pas de fibres dégénérées.***

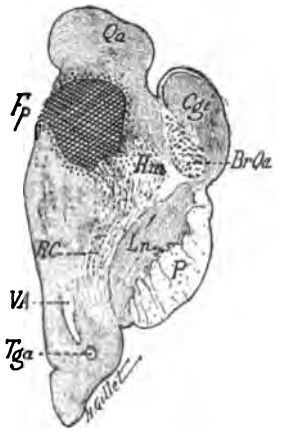


Fig. 47. — **Chien I.**

***Coupe verticale-oblique n° 200, passant par la région des tubercules quadrijumeaux et la calotte pédonculaire.***

**Elle comprend : le tubercule quadrijumeau antérieur (Qa), le corps genouillé interne (Cgi), le bras du tubercule quadrijumeau antérieur (BrQa), le ruban de Reil médian (Rm), les radiations de la calotte (RC), le faisceau de Vic d'Azyr (VA), le pilier antérieur du trigone (Tga), le locus niger (Ln) et le pied du pédoncule (P).**

***Lésion.*** **— Le foyer primitif (Fp), est ici situé en pleine calotte pédonculaire, à la base du tubercule quadrijumeau antérieur, sur lequel il empiète légèrement. Il lèse la substance grise réticulée, et les fibres des radiations de la calotte et du ruban de Reil médian.**

***Dégénérations.*** **— 1° des fibres des radiations de la calotte ; 2° du ruban de Reil médian ; 3° de quelques fibres de la substance réticulée.**

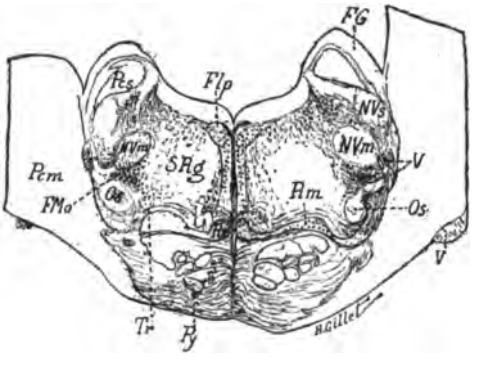


Fig. 48. — **Chien I.**

***Coupe n° 270, passant par la région moyenne de la protubérance et l'olive supérieure.***

**Elle comprend : le faisceau longitudinal postérieur (Flp), le pédoncule cérébelleux supérieur (Pcs), le pédoncule cérébelleux moyen (Pcm), le faisceau de Gowers (FG), le ruban de Reil médian (Rm), l'olive supérieure (Os), les noyaux moteur (NVm) et sensitif (NVs) et les fibres du trijumeau (V), le corps trapézoïde (Tr), la substance réticulée grise (SRg) et enfin la voie pyramidale (Py).**

***Dégénérations.* — 1° du faisceau longitudinal postérieur des deux côtés, mais tandis qu'à droite les fibres dégénérées occupent une position dorsale, à gauche elles sont beaucoup plus antérieures et prennent une position *prélongitudinale*.**

**2° Des fibres du ruban de Reil médian droit.**

**3° De quelques fibres du corps trapézoïde des deux côtés.**

**4° Du faisceau de Monakow (FMo).**

**5° Des fibres de la partie externe et supérieure de la substance grise réticulée, dans la région inférieure du noyau de Deiters.**

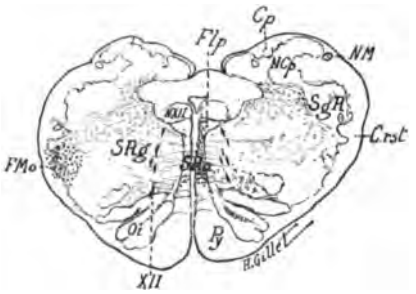


Fig. 49. — **Chien I.**

*Coupe n° 320, passant par la partie inférieure du bulbe.*

Crst, corps restiforme. — Cp, cordon postérieur. — Flp, faisceau longitudinal postérieur. — NCp, noyaux des cordons postérieurs. — NM, noyau de Monakow. — NXII, noyau de l'hypoglosse, — Oi, olive inférieure. — Py, voie pyramidale. — SgR, substance gélatineuse de Rolando. — SRa, substance réticulée blanche. — SRg, substance réticulée grise. — XII, nerf hypoglosse.

On voit sur cette coupe, la dégénération du faisceau longitudinal postérieur droit, dont les fibres occupent surtout dans la formation réticulée blanche, une position prélongitudinale. A gauche, il existe quelques fibres dégénérées dans le tiers moyen de la formation réticulée blanche, alors que le tiers postérieur en est complètement dépourvu. A noter enfin, la dégénération du faisceau de Monakow dans le faisceau latéral du bulbe gauche.

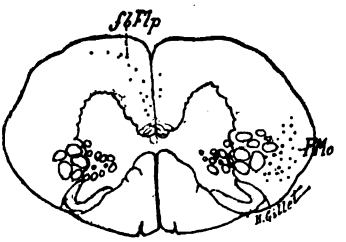


Fig. 50. — **Chien I.**

*Coupe de la moelle, au niveau du premier segment cervical.*

*Dégénérations.* — 1° du faisceau de Monakow, dans le cordon latéral ; 2° dans le cordon antérieur, des fibres fbFlp, qui viennent se placer dans le faisceau fondamental de ce cordon à une certaine distance du sillon médian antérieur, et qui correspondent à la dégénération du faisceau longitudinal postérieur droit.

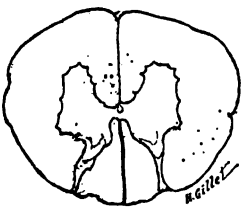


Fig. 51. — **Chien I.**

*Coupe de la moelle passant par le 2e segment dorsal, et montrant les derniers vestiges de la dégénération ci-dessus décrite.*

**Lésions primitives.** — Le foyer de destruction comprend, comme dans les cas précédents : 1° des lésions dues au passage de l'instrument à travers la face interne de l'hémisphère ; 2° un foyer plus postérieur que dans les expériences précédentes, qui occupe la partie postéro-interne du thalamus et surtout la calotte pédonculaire, dans la région des tubercules quadrijumeaux antérieurs.

Les lésions de passage, intéressent la face interne du lobe pariétal et sectionnent la substance grise et une toute petite portion de la substance blanche de la 1re circonvolution pariétale, la 1re circonvolution limbique et le cingulum ; plus bas enfin le corps calleux et le pilier postérieur du trigone. Sur la coupe 80 (fig. 44), on voit les premières traces (Fp, Fp', Fp") de ces lésions primitives, qui sur les coupes postérieures deviennent plus étendues.

Le foyer thalamique est ici de petite dimension ; il intéresse le noyau interne et le stratum zonale sur la coupe 101 (fig. 45), augmente dans la partie postérieure du thalamus (fig. 46), et s'étend en arrière — en sectionnant la commissure postérieure et la partie inférieure du tubercule quadrijumeau droit — dans la calotte pédonculaire, jusqu'au niveau du noyau rouge, dont il lèse la partie supéro-interne.

**Dégénérations.** — Nous avons dans ce cas, des dégénérations relevant les unes des lésions de passage, d'autres du foyer thalamique, d'autres enfin du foyer pédonculaire.

1° Les lésions de passage ont produit la dégénération du cingulum, du trigone et du corps calleux dont les fibres irradient dans la substance blanche des circonvolutions pariétales (fig. 44). Cette dégénération calleuse est ici minime, elle s'épuise assez rapidement en arrière et sur la coupe 120 (fig. 46), elle a presque complètement disparu.

2° Le foyer thalamique a provoqué la dégénérescence des fibres radiaires thalamiques qui traversent les noyaux externe et ventral (fig. 44 et 45) pour gagner la capsule interne et la substance blanche des circonvolutions (*radiations thalamiques moyennes*). En effet, nous sommes en droit ici de considérer

comme fibres thalamiques, toutes celles que nous trouvons dans la capsule interne, parce que le pied du pédoncule et la voie pyramidale ne renferment, ainsi qu'on peut le voir sur nos dessins, *aucune fibre dégénérée* ; nos coupes sont absolument démonstratives à cet égard, et montrent en outre, que la lésion de la face interne de l'hémisphère a passé en arrière du territoire cortical des fibres de projection de la voie pyramidale, qui est absolument normale. Pour les mêmes raisons, nous disons qu'un certain nombre des fibres dégénérées de la substance blanche du lobe pariétal (fig. 44, 45, 46), représentent des fibres *thalamiques corticipètes* allant se mélanger aux fibres d'irradiation calleuse.

De même, le fait que les fibres du pédoncule inférieur de la couche optique (PiTh, fig. 44) sont nettement dégénérées, que les segments rétrolenticulaire et sous-lenticulaire de la capsule interne contiennent des corps granuleux, nous montre l'existence dans ce cas de fibres dégénérées *thalamo-corticales, postéro-inférieures*, gagnant les régions postéro-inférieures de la corticalité. Malheureusement, le manque de pénétration par l'osmique des fragments du lobe temporo-occipital, nous a empêché de suivre le trajet de ces fibres dans les couches sagittales du lobe temporo-occipital.

Nous retrouvons enfin ici, comme conséquence du foyer thalamique, une dégénération dans les faisceaux de la région sous-optique, du faisceau thalamique (Fth, fig. 46), du champ de Forel, des radiations de la calotte, de la capsule du noyau rouge et plus bas du ruban de Reil médian et du pédoncule cérébelleux supérieur. Mais la présence du foyer primitif dans la calotte pédonculaire (fig. 47) nous empêche d'attacher de la valeur à cette dégénération en tant que dégénération thalamofuge descendante.

3° Le FOYER PÉDONCULAIRE a provoqué des dégénérations descendantes très belles et qui sont tout particulièrement intéressantes pour l'étude des faisceaux descendant de la calotte ; nous ne voulons ici que les signaler rapidement, puisqu'elles ne font pas partie de la question des connexions thalamiques qui fait l'objet de ce présent mémoire.

A la suite de la lésion primitive, ont dégénéré : *le ruban de*

*Reil médian, le faisceau d'entrecroisement de la calotte de Meynert, le faisceau longitudinal postérieur* et enfin le *faisceau de Monakow.*

La dégénération du Reil médian, qui est légère, mais manifeste, se poursuit dans la protubérance, ainsi que le montre la figure 48, et se perd à la limite supérieure du bulbe ; il est en effet difficile, dans le bulbe, de dire si les fibres dégénérées les plus inférieures de la formation réticulée blanche (fig. 49) appartiennent à cette dernière formation ou au ruban de Reil.

Le faisceau longitutinal postérieur est nettement dégénéré à droite et cette dégénération se poursuit jusqu'au niveau de la moelle dorsale, tandis que du côté opposé les fibres dégénérées occupent une position plus antérieure (prédorsale) et se perdent, en tant que faisceau distinct, à la partie inférieure du bulbe. Dans la moelle, on voit nettement du côté droit, la dégénération des fibres du faisceau longitudinal postérieur qui occupe, dans le cordon antérieur de la moelle, le faisceau fondamental, à une certaine distance du sillon médian antérieur. Ces fibres se voient encore, ainsi que le montre la figure 51, au niveau de la deuxième racine dorsale et se perdent au-dessous de cette région.

Il nous reste enfin à signaler dans ce cas, la dégénération très belle du faisceau de Monakow (FMo), que l'on voit occuper dans la protubérance, la partie externe de la substance réticulée entre le noyau moteur du trijumeau (NVm) et l'olive supérieure (Os) (fig. 48), dans le bulbe, le faisceau latéral du bulbe (fig. 49) et enfin, dans la moelle le cordon latéral de la moelle, en avant de l'aire du faisceau pyramidal (1).

(1) L'étude plus complète des dégénérations consécutives à la lésion pédonculaire du cas du chien I, faite ici d'une façon très résumée, sera publiée ultérieurement en détails, ainsi que celui de l'expérience 5, et de l'observation anatomo-clinique n° 4, dans un mémoire que nous consacrerons à l'étude des différents faisceaux de la calotte pédonculaire et protubérantielle. Nous avons en effet jugé opportun, pour ne pas donner trop d'extension à ce présent travail, de nous limiter uniquement ici, aux questions relatives aux connexions thalamiques.

## EXPERIENCE N 5

**Chien II.** — Genre épagneul. Poids 8 k. 500. Anesthésie au chloralose intra-veineux.

Destruction de la *couche optique droite.*

26 **septembre** 1905. — On fait une couronne de trépan un peu en arrière du milieu de la ligne naso-occipitale. Les aiguilles sont enfoncées à 25 m/m ; on fait passer le courant pendant 10 minutes, à 10 à 12 milli-ampères.

Deux heures après l'opération, le chien est encore profondément endormi.

27. — L'animal se plaint et gémit beaucoup. Il marche avec peine et tourne un peu sur sa droite, puis il se couche. Il bute contre les objets qu'il rencontre, surtout à gauche ; il ne paraît pas avoir de troubles moteurs et semble sentir la piqûre également des deux côtés. Il boit de l'eau avec avidité. Il ne présente pas de contracture. Il urine spontanément. Comme l'animal se plaint beaucoup et qu'il paraît souffrir, on ne pousse pas plus à fond l'examen, qu'on renvoie au lendemain.

28. — L'animal se tient couché et ne semble pas vouloir marcher ; mais lorsqu'on l'y invite, il obéit et fait plusieurs pas dans la pièce. Il marche le museau relevé, et ne paraît pas voir les objets contre lesquels il vient continuellement se buter, surtout lorsqu'ils sont situés à sa gauche. Lorsqu'il arrive contre un obstacle, une chaise par exemple, il s'arrête et attend un instant avant de repartir.

*Manège.* — Le chien fait à plusieurs reprises 2 ou 3 tours de grand rayon à droite, puis il repart droit devant lui.

*Motricité.* — Pas de paralysie, pas de diminution de la résistance musculaire ; réflexes normaux.

*Sens des attitudes.* — A gauche, l'animal laisse ses pattes antérieure et postérieure reposer pendant plusieurs secondes sur leur face dorsale ; de même, il les laisse suspendues le long d'une table ou d'un banc (fig. 52, 53 et 54). Dans la marche on ne note pas de lenteur ou d'inaptitude fonctionnelle des membres.

*Sensibilité.* — La piqûre et le pincement sont sentis à gauche, mais il faut agir fortement. A droite, il en est de même. Pour le chaud et le froid, l'animal paraît sentir moins nettement du côté gauche. A la face, la sensibilité est la même des deux côtés.

*Oreilles.* — Audition normale des deux côtés.

*Nez.* — Olfaction normale des deux côtés.

*Yeux.* — On note de l'*hémianopsie gauche* ; lorsqu'on approche rapide-

Fig. 52. — L'animal laisse reposer ses pattes gauches sur leur face dorsale.

Fig. 53. — Le chien laisse sa patte antérieure pendante sans la retirer.

ment la main de l'œil du côté gauche, on ne détermine pas de réflexe palpébral ; l'animal ne fuit pas la lumière artificielle venant de ce côté, tandis qu'à droite, il détourne rapidement la tête. Pas de nystagmus, pas de paralysie oculaire.

*Mimique*. — Le chien dresse les oreilles lorsqu'on l'appelle.

*L'état général* s'améliore, l'animal gémit encore quelquefois pendant l'examen, il refuse de manger de la viande, mais boit avidement du lait.

Pouls : 100, irrégulier.

29. — L'état général est meilleur, l'animal est plus gai ; il mange. Il présente encore une légère tendance à tourner à droite. Le trouble du sens des attitudes persiste, mais d'une façon atténuée.

Fig. 54. — L'animal laisse sa patte postérieure pendante sans la retirer.

L'*hémianopsie* également commence à s'atténuer.

30. — L'état général est bon, il n'y a plus d'hémianopsie ni de mouvements de manège.

L'animal laisse encore pendant quelques secondes ses pattes gauches reposer sur leur face dorsale. Lorsqu'il veut sauter en bas d'une table, il tombe en avant sur la tête.

**2 octobre.** — Plus d'hémianopsie ; très légers troubles de la notion de position.

5. — Même état, il n'y a pas trace de troubles sensitifs. L'animal peut sauter en bas d'une table

8. — L'animal ne présente presque plus de phénomènes morbides. Il ne paraît plus avoir d'hémianopsie ; pas de troubles sensitifs. Il semble qu'il laisse encore par moments ses pattes reposer sur leur face dorsale du côté gauche plus longtemps que du côté droit. Mais ces troubles sont vraiment très atténués.

10. — Plus aucun trouble, l'animal paraît normal.

16. — Même état.

18. — Le chien, qui ne présente plus rien d'anormal, est tué au moyen d'une injection de chloroforme dans le cœur. La moelle et le cerveau sont placés dans le formol pendant 48 heures, puis dans le liquide de Müller.

En résumé. — Nous notons ici :

1° *Des mouvements de manège*, qui, peu marqués à droite, pendant les deux premiers jours qui suivent l'opération, disparaissent complètement à partir du 30 septembre.

2° *L'absence de troubles paralytiques* du côté gauche ; les réflexes sont normaux de ce côté, ainsi que la force musculaire.

3° *La présence de troubles sensitifs*, caractérisés par la perte de la notion de position des membres, ainsi que le montrent les photographies des figures 52-54. Ces troubles sont beaucoup moins prononcés que chez le chat I et le singe I, et s'amendent du reste rapidement à partir du 5 octobre, et le neuvième jour après l'opération, ils ont totalement disparu. La sensibilité superficielle n'a pas été modifiée.

4° *De l'hémianopsie gauche*, très nette pendant les trois premiers jours mais qui disparaît ensuite.

5° *L'absence de contracture, de troubles sphinctériens, de nystagmus.*

6° *L'absence de troubles auditifs ou olfactifs*, autant qu'on peut en juger chez le chien.

7° *L'intégrité de la mimique* (hérissement des poils, redressement des oreilles).

8° *L'obnubilation générale* de l'animal pendant la première journée qui suit l'opération, puis ensuite la parfaite conservation de l'état général.

**Examen anatomique macroscopique du chien II.**

L'examen anatomique sur coupes sériées de ce cas n'étant pas encore terminé, nous ne pouvons donner ici que la topographie grossière de la lésion, telle que nous l'avons faite sur les fragments macroscopiques vertico-transversaux de 2 millimètres 1/2, pratiqués pour l'imprégnation de l'acide osmique.

La photographie ci-dessous représente la face supérieure du cerveau de ce chien et montre les plans par lesquels ont passé les coupes macroscopiques.

Fig. 55. — Face supérieure du cerveau du chien II.

Nous avons affaire ici à un foyer de destruction qui occupe la partie toute postérieure de la couche optique droite, qui détruit la partie postérieure du noyau interne de ce ganglion et qui vient en bas intéresser une partie importante de la région du pédoncule et léser le tubercule quadrijumeau antérieur, la partie interne du corps genouillé interne et la partie supéro-interne droite de la calotte. Le corps calleux dans sa partie postérieure et le pilier postérieur du trigone sont intéressés par le passage des aiguilles.

Il s'agit donc ici d'une lésion primitive très comparable par son siège à celle du chien I, mais de dimension plus étendue que chez celui-ci.

# CHAPITRE IV

## CONCLUSIONS GÉNÉRALES DE LA PREMIÈRE PARTIE

### RÉSULTATS DE NOS RECHERCHES EXPÉRIMENTALES SUR LA PHYSIOLOGIE ET L'ANATOMIE DES COUCHES OPTIQUES.

Nous pouvons maintenant, dans un chapitre d'ensemble, chercher à dégager les renseignements qui ressortent de nos résultats expérimentaux, tant au point de vue de l'anatomie que de la physiologie des couches optiques.

Nous avons, en effet, produit chez cinq animaux (1 singe, 2 chats et 2 chiens) des lésions thalamiques plus ou moins bien localisées, qui ont provoqué différents phénomènes morbides, les uns passagers, les autres durables. L'étude anatomique complète sur coupes microscopiques sériées que nous avons faite avec détail, nous a permis d'établir la localisation exacte des lésions et les dégénérations qu'elles ont déterminées.

Il s'agit donc ici, dans un premier paragraphe, de comparer avec soin les lésions produites avec les résultats physiologiques obtenus, de nous efforcer de faire le départ des symptômes relevant directement des lésions du thalamus et de ceux résultant des destructions d'organes de voisinage, et d'essayer ainsi de contribuer à éclairer la question de la physiologie des couches optiques.

Nous ferons remarquer encore une fois, combien il est important, dans une étude semblable, de faire suivre toute destruction expérimentale pratiquée chez l'animal, d'un examen histologique complet et d'avoir recours, ainsi que nous l'avons énoncé au début de notre mémoire, à la méthode *anatomo-physiologique*. Comme il n'est pas possible, en effet, de faire des destructions uniquement localisées à la couche optique, sans participation d'aucune autre partie de l'encéphale, on comprend

qu'il soit matériellement impossible de tirer d'une expérience des déductions physiologiques précises avant de savoir quels sont l'étendue et le siège des lésions accessoires, dont on doit forcément tenir compte dans l'interprétation des résultats obtenus. C'est pourquoi nous avons attendu d'avoir donné la description anatomique complète de nos pièces, pour discuter nos résultats physiologiques.

Dans un deuxième paragraphe, nous résumerons les résultats anatomiques relatifs aux connexions du thalamus, dont l'étude de nos coupes sériées nous permet d'établir l'existence.

### § 1. — Résultats physiologiques.

A la suite de chacune de nos expériences, nous avons brièvement résumé les symptômes observés ; nous avons également noté et insisté sur certains signes négatifs, signes que certains auteurs ont voulu faire relever de la couche optique et sur lesquels il y avait par conséquent intérêt à attirer l'attention.

Nous avons, chez nos animaux, relevé les symptômes positifs suivants :

1° *Des mouvements de manège* ;

2° *Des troubles de la sensibilité superficielle et profonde* avec perte de la notion de position des membres ;

3° *De l'hémianopsie* ;

8° *Des troubles de l'ouïe* (dans deux cas).

Nous allons discuter chacun d'eux séparément ; nous parlerons ensuite des signes négatifs.

1° **Les mouvements de manège** sont notés dans nos 5 observations ; ils apparaissent le lendemain de l'opération, sont très prononcés (chat I) pendant quelques jours, puis s'atténuent rapidement pour disparaître complètement (chat II, chien II, singe I) au moment de la mort, soit au bout de 4 à 5 semaines.

Dans tous nos cas, la direction du mouvement de rotation se fait du *côté de la lésion* et dans tous, nous l'avons vu, il s'agit d'une lésion thalamique postérieure ou, tout au moins, à maximum d'étendue postérieure. Ce fait vient absolument à l'encontre

de l'opinion de Schiff qui, nous l'avons vu, prétendait que les lésions du quart postérieur de la couche optique déterminaient chez l'animal, des mouvements de manège dirigés du côté opposé à cette lésion, alors qu'une destruction des trois quarts antérieurs provoquait des mouvements de manège du même côté que le foyer de destruction (1).

Les mouvements forcés que nous étudions, ont été surtout prononcés chez le chat I, et pendant les premiers jours, à peine sortait-on l'animal de sa cage, qu'on le voyait faire rapidement 8 ou 10 tours suivant un cercle de petit rayon. Parfois, il tournait autour d'un axe vertical passant par son train postérieur, ce dernier restant fixe. Dans ce mouvement de rotation, la tête était inclinée légèrement du même côté que le sens du mouvement (à gauche ici ainsi qu'on peut le voir sur les fig. 20, 21, p. 117), mais jamais nous n'avons observé de contractures de la tête ou du tronc. Il est à remarquer en outre, que chez tous nos animaux, ces mouvements de rotation s'épuisent assez rapidement. Lorsqu'on sort les animaux de leur cage, et qu'on les pose à terre, ils font de suite un certain nombre de tours, plus ou moins rapiment suivant les cas, puis ils s'arrêtent,et tantôt restent sur place, tantôt se mettent à marcher en ligne droite. Si on les laisse reposer dans leur cage un certain temps et que l'on recommence la même expérience, on observe les mêmes faits. Il semble donc qu'il y ait là un véritable phénomène d'excitation motrice, qui s'accumule pendant les stades de repos pour produire tout son effet à l'occasion des premiers mouvements. Aussi, dans les cas où le mouvement de manège était très peu prononcé, n'était-ce qu'à l'occasion des premiers pas qu'il se manifestait.Dans d'autres cas (chien I), il existait en permanence les premiers jours, mais avec de moins en moins d'intensité à mesure qu'on s'éloignait du moment où l'animal était sorti de sa cage. Ces troubles d'excitation enfin n'ont gardé, dans aucun de nos cas, la même intensité pendant toute la période de survie de l'animal ; chez le singe, ils disparaissent le neuvième jour, chez le chat II, le septième

(1) Nous avons dit ailleurs (Voir la note 1 de la page 23) ce qu'il fallait penser de cette diversité d'opinion.

jour, chez le chien II, le troisième jour. Chez le chat I et chez le chien I, où ils furent le plus marqués, nous avons vu qu'ils étaient presque complètement disparus au moment de la mort, soit au bout d'un mois. Il y a donc, après un certain temps, disparition définitive de tout phénomène d'excitation ; nous verrons tout à l'heure qu'il en est de même pour les autres symptômes que nous avons observés.

Telles sont les différentes modalités de ces mouvements de manège qui méritaient de nous arrêter quelque temps ; nous les observons en effet, avec une si grande fréquence dans nos expériences, que nous devons nous demander s'ils sont ou non en rapport avec la lésion de la couche optique. On sait en effet que Magendie, Longet, Flourens, Schiff, et d'autres physiologistes avec eux, voyaient dans la production des mouvements de manège une manifestation d'origine thalamique. On est revenu peu à peu de cette opinion pour attribuer à la lésion des pédoncules cérébraux ou cérébelleux, la cause déterminante de ces troubles de déséquilibration motrice. L'expérience de la section d'un pédoncule cérébral ou cérébelleux supérieur avec rotation en manège consécutive du même côté, est aujourd'hui classique dans tous les cours de démonstrations physiologiques.

Or dans tous nos cas personnels, dans lesquels une portion plus ou moins grande de la calotte pédonculaire était intéressée par le foyer primitif, avec participation ou non d'un tubercule quadrijumeau antérieur, l'intensité et la durée des mouvements de rotation étaient proportionnelles à l'étendue de cette lésion pédonculaire. En effet, chez le chien I et le chat I, où ces mouvements de manège furent tout particulièrement prononcés, la lésion intéresse largement la région du tubercule quadrijumeau antérieur et la calotte pédonculaire.

Chez le singe I, nous avons noté des troubles de l'équilibration moins intenses que chez les animaux précédemment cités ; et les coupes sériées nous montrent que le foyer n'intéresse ici qu'une toute petite partie du tubercule quadrijumeau antérieur droit et la commissure postérieure, mais que la région de la calotte est respectée. Chez le chat II enfin, où la lésion thalamique est très

étendue, et chez lequel le foyer pédonculaire, quoique se prolongeant assez en arrière, est petit et respecte le tubercule quadrijumeau, on note la présence de quelques mouvements de rotation en manège pendant 2 jours seulement avec netteté.

Nous disons que dans nos cas, les troubles de déséquilibration motrice relèvent *non de la lésion thalamique, mais bien de la lésion concomitante du pédoncule cérébral et que l'intensité et la durée des mouvements de manège sont proportionnelles à l'étendue de cette lésion ; plus elle est marquée, plus ces mouvements sont prononcés et vice-versa ; ils ne sont pas proportionnels à l'étendue de la lésion de la couche optique* (*comparer pour cela le cas du chien* I *avec celui du chat* II).

L'opinion que nous soutenons ici, vient à l'encontre de celle des physiologistes comme Schiff, Vulpian, etc., mais elle est conforme à celle défendue par Probst, qui put réaliser des lésions du thalamus sans participation de la calotte pédonculaire et noter dans ces cas l'absence complète de tout phénomène de rotation en manège. Ici encore nous voyons l'importance des coupes sériées pour la localisation d'un foyer primitif, puisque nous arrivons par cette méthode à dégager, dans une lésion envahissant des organes différents, la part respective que prend chacun d'eux dans la production des phénomènes morbides observés et ceci en comparant l'étendue et le siège exact des lésions avec la durée et l'intensité des réactions physiologiques.

2° **Troubles de la sensibilité.** — Nous avons noté chez nos différents animaux, des troubles sensitifs de modalités diverses, intéressant soit les sensibilités superficielles, soit les sensibilités profondes. Nous avons vu qu'il fallait, pour cette étude, procéder aux recherches avec beaucoup de soin et de patience, puisque l'on est forcé de ne compter, chez l'animal, que sur des renseignements purement objectifs, et qu'on ne peut apprécier l'état des perceptions périphériques que par les réactions que présentent les animaux. Aussi est-il de toute utilité de s'adresser à des animaux supérieurs dans la série des mammifères ; c'est là un point sur lequel nous avons déjà insisté dans la partie de notre

mémoire qui traite du choix de l'animal à mettre en expérience.

A. — Sensibilité superficielle. — Dans aucun cas nous n'avons observé d'anesthésie ou d'analgésie absolues, comparables à celles qu'on rencontre chez l'animal à la suite d'hémisection médullaire par exemple, mais bien de l'hypoesthésie, de l'hypoanalgésie, de l'hypothermoanesthésie.

L'état de la sensibilité tactile est réellement difficile à apprécier chez l'animal. Impossible chez le chien qui ne réagit qu'aux impressions fortes, et partant douloureuses (on admet en effet que les impressions douloureuses ne sont que la sommation et le résultat d'impressions tactiles répétées dans un temps donné), le tact devient un peu moins difficile à étudier chez le chat ; mais ce n'est que chez le singe qu'on peut apprécier avec certitude les modalités de la sensibilité tactile. C'est surtout ce dernier animal qui nous donnera des renseignements intéressants, relativement à l'état des sensibilités superficielles, dans les cas de lésions de la couche optique.

Chez nos deux chats, nous avons vu qu'il existait de l'hypoesthésie douloureuse et thermique nette dans un cas (chat I), douteuse dans l'autre (chat II), et qu'en outre chez le premier, il y avait diminution de la sensibilité tactile pilaire. Chez les chiens, il n'y avait pas de modifications de la sensibilité superficielle chez le chien I, mais ici la couche optique n'était intéressée que dans une faible portion de son noyau interne (voir fig. 45) ; chez le second, nous avons noté une hypoanalgésie légère et douteuse.

Par contre, nous avons insisté sur l'état des sensibilités superficielles de notre singe, qui, en plus d'une diminution très nette des sensations tactiles, douloureuses et thermiques, présenta — ainsi que nous l'avons décrit — des signes de déficit dans l'interprétation qualitative des impressions périphériques ; phénomènes de paresthésie absolument comparables à ceux que nous observons chez nos malades atteints de lésions de la couche optique et offrant le tableau clinique du « syndrome thalamique » que nous allons décrire dans la deuxième partie de ce mémoire.

Ces troubles sensitifs envahissaient la face, le tronc et les

membres, ils étaient nettement localisés au côté gauche du corps, et ne paraissaient pas intéresser les muqueuses, autant qu'il fut possible d'en juger. Il n'y avait pas enfin d'erreur de localisation ; ce phénomène était tout particulièrement facile à déceler chez le singe, qui portait rapidement la main à l'endroit où on le piquait.

B. — Sensibilité profonde. — L'atteinte de la sensibilité profonde était manifeste dans plusieurs de nos cas expérimentaux, et caractérisée par une perte de la notion de position des membres, révélant l'altération du sens musculaire. Nous la recherchons chez l'animal, ainsi que nous l'avons vu, en plaçant un membre ou un segment de membre dans une position anormale, position que l'animal ne donnerait pas spontanément à ce membre, et partant, désagréable pour lui (voir fig. 22 et 22 *bis*, page 117). On peut ainsi constater, que cette attitude ne révèle pas d'évocations corticales ou psychiques, puisque l'animal ne modifie pas instantanément, et même quelquefois pas du tout (chat I), la position imprimée à son membre comme il le fait du côté sain, quoiqu'il ne soit pas paralysé. On est donc bien en droit de parler ici d'atteinte du sens musculaire, de perte de la notion de position des membres.

Ce symptôme fut surtout net chez le chat I et le singe I, mais plus marqué chez le premier ; très léger chez le chien II, il n'exista que le premier jour chez le chat II, et pas du tout chez le chien I.

La perte du sens musculaire se manifeste encore dans les mouvements de la marche où, sans pouvoir parler ici d'ataxie, on peut dire cependant qu'il existait de la gaucherie, de l'inaptitude fonctionnelle. Un de nos chats (n° 1) butait parfois du côté lésé en marchant, laissait sa patte postérieure plus longtemps sur le sol dans le pas, et pourtant il n'était pas paralysé de ce côté : c'est à peine s'il présentait une légère diminution de la résistance musculaire, et les réflexes étaient normaux.

Chez le singe, cette inaptitude fonctionnelle fut tout particulièrement évidente au niveau du membre supérieur gauche, et facilement appréciable, grâce à la perfectibilité motrice des mem-

bres supérieurs qui existe chez cet animal et qui est si voisine de celle de l'homme.

Nous avons en effet noté, sans y insister encore jusqu'ici, l'inaptitude fonctionnelle que présentait notre singe, et qui était caractérisée par ce fait qu'il se servait de préférence, pour tous les actes complexes (préhension, acte de manger, etc.), de sa main droite, tandis que le bras gauche restait immobile, demi-fléchi et appliqué contre le corps.

Il y avait là comme une sorte de répugnance ou un oubli de la part de l'animal de se servir de ce membre. Et pourtant, fait important, *il n'était nullement paralysé de ce côté*, puisqu'il suffisait de lui maintenir le bras droit immobile, pour qu'immédiatement il se mît à manger avec la main gauche ; il pouvait donc parfaitement le faire. Dans la marche, le côté gauche fonctionnait aussi bien que le droit, ainsi que dans l'acte de grimper ; dans certains actes de défense l'animal se servait fréquemment de sa main gauche. On pourrait également nous objecter que notre singe était droitier, et qu'il était naturel qu'il se servît de préférence de sa main droite. Mais chez tous les autres singes que nous avons eus en expérience et examinés à ce point de vue avec soin, nous n'avons jamais remarqué qu'il y eût chez eux une prédilection marquée ou même légère, à se servir plus volontiers de leur membre supérieur droit que du gauche.

Notre animal ne se servait pas volontiers de son membre gauche, parce qu'il ne pouvait plus en régler et en ordonner avec certitude les mouvements, d'où résultaient pour lui la répugnance et enfin l'oubli subconscient de se servir de ce membre. Il s'agit donc ici pour nous d'un phénomène comparable — en partie tout au moins — aux « paralysies sensitives » d'un membre produites par Mott et Sherrington chez le singe, par section des racines postérieures, ou encore aux cas de « paralysies psychiques » observés en clinique par Nothnagel et décrits sous le nom de « Seelenlähmung » ; paralysies dans lesquelles ce sont les troubles sensitifs qui déterminent secondairement l'impotence motrice.

C. — Sens stéréognostic. — Nous avons pu enfin réaliser expé-

rimentalement chez l'animal la perte du sens dit « stéréognostic », *ce qui n'avait pas, à notre connaissance, été fait jusqu'ici.* Il faut pour cela opérer des primates, seuls animaux chez lesquels la chose est possible.

Pour explorer le sens stéréognostic, nous procédons de la façon suivante : le singe ayant les yeux bandés, on lui place dans la main gauche des fruits (cerises ou noix) ou des morceaux de biscuit et l'on remarque qu'il les prend, les palpe, mais ne les porte pas à sa bouche. On fait la même expérience du côté droit, et immédiatement l'animal porte le fruit à sa bouche et le mange. Cette expérience renouvelée, un grand nombre de fois, fut chaque fois positive.

Pour bien nous assurer encore qu'il ne s'agissait pas de troubles ou d'impotence motrice à gauche, nous avons eu soin, une fois la cerise placée dans la main droite, de maintenir ce bras droit en place ; l'animal venait alors prendre avec sa main gauche le fruit placé dans sa main droite pour le manger.

Il est donc incontestable que notre singe présentait de l'*astéréognosie à gauche.* Sans vouloir discuter ici les différentes théories élaborées pour expliquer ce symptôme, notons que cette astéréognosie observée à la suite d'une lésion hémisphérique centrale intéressant principalement la couche optique, coexistait avec des troubles sensitifs superficiels et profonds, qu'elle s'atténua proportionnellement à eux et disparut enfin avec le retour des sensibilités à leur état normal.

Tels sont les troubles sensitifs que nous avons observés chez nos animaux. Un dernier fait est à noter : le peu de durée relative de ces troubles qui, au moment de la mort de l'animal, soit au bout de 30 à 35 jours au maximum, n'étaient plus appréciables. Nous attirons tout particulièrement l'attention sur ce point. Aussi bien pour les troubles sensitifs que pour les mouvements de manège, l'hémianopsie, etc., il est tout à fait remarquable de voir, combien se font rapidement, chez les animaux, des phénomènes de suppléance assez complets, pour qu'en un mois l'animal puisse être considéré à nouveau comme normal.

Golz et Munk ont, à plusieurs reprises, insisté sur ces faits et

plus récemment Grünbaum et Sherrington (1) ont fait la même constatation chez des chimpanzés et des orangs-outangs, chez lesquels ils produisirent des troubles moteurs par ablation d'un fragment de la zône motrice corticale. Ils virent, en effet, au bout d'un certain temps, la fonction motrice revenir intégralement dans le membre paralysé.

Il nous reste maintenant à nous demander de quoi relèvent les troubles sensitifs que nous venons d'étudier ; quels sont leurs rapports avec les lésions que nous avons produites chez nos animaux ? A cette question nous répondrons, à l'appui de notre étude anatomo-physiologique, qu'ils sont le résultat de la lésion thalamique. Un coup d'œil jeté sur nos différentes figures nous permet de voir que, dans aucun cas, nous n'avons réalisé de destruction uniquement localisée à la couche optique, ce qui eût sans doute singulièrement facilité l'interprétation des faits. Pas plus que nous, les auteurs qui ont traité les mêmes sujets n'y sont parvenus. Mais tout en rendant le problème plus difficile, nous ne croyons pas que la multiplicité relative des lésions le rende insoluble, surtout quand on a soin, comme nous l'avons fait, de procéder à une étude microscopique complète des pièces. En plus de la couche optique qui est toujours principalement intéressée par le foyer de destruction, nous avons dans nos cas une lésion de la capsule interne (chats I et II), du tubercule quadrijumeau antérieur (chat I et singe I) et de la calotte pédonculaire (chats I et II). Est-ce de la lésion capsulaire, quadrijéminale, thalamique ou pédonculaire que dépendent les troubles sensitifs observés chez nos animaux ?

La lésion capsulaire n'y est pour rien, à notre avis, et nous en voulons pour preuve le cas du singe I, chez lequel nous avons noté,— malgré la non-participation de la capsule interne à la lésion, — la présence chez cet animal, de troubles nets des sensibilités, surtout marqués pour les sensibilités profondes. Ce cas nous autorise donc à ne pas considérer comme relevant de la lésion capsulaire, les troubles sensitifs notés chez nos deux

(1) Grunbaum et Sherrington, *Proceedings of the Royal Society*, 1901 et 1903.

chats. Il nous permet également d'affirmer, contrairement à l'opinion ancienne de Veyssière, de Virengue, de Laffarque, de Charcot, de Ballet, etc., que l'on peut parfaitement observer de l'hémianesthésie dans les cas où la capsule interne est complètement épargnée par la lésion primitive (1). Probst interprète les faits comme nous; mais s'il a réussi à éviter la lésion de la capsule interne chez quelques animaux, il l'a fortement lésée chez son singe. Notre cas est donc plus démonstratif que le sien à cet égard, d'autant plus qu'il nous a permis d'attirer l'attention sur certains troubles, tels que le défaut d'interprétation des sensations périphériques et la perte du sens stéréognostic dont ne parle pas l'auteur allemand.

La lésion du tubercule quadrijumeau antérieur existe, à des degrés divers, dans 4 de nos cas. La physiologie de cet organe est encore pour ainsi dire inconnue, et, à part les troubles visuels notés pour la première fois par Flourens, puis par Longet, Vulpian et par d'autres, on ne sait rien de précis sur les fonctions dévolues à ces organes. Dans aucune expérience de lésion localisée uniquement aux tubercules quadrijumeaux et respectant la région de la calotte sous-jacente, il n'est noté de troubles sensitifs. Nous ne parlons pas ici, et volontairement, des cas pathologiques qui ont trait soit à des tumeurs, soit à des foyers de ramollissement et dans lesquels les régions voisines sont toujours plus ou moins intéressées. Rien par conséquent ne nous incite à voir dans les tubercules quadrijumeaux la cause des troubles sensitifs que nous avons observés, pas plus les notions physiologiques qu'anatomiques connues jusqu'à ce jour.

En comparant sur nos préparations le siège et l'étendue des foyers de destruction, nous trouvons également des renseignements utiles à cet égard. Chez le singe I, ce n'est qu'une minime partie du tubercule quadrijumeau antérieur droit qui est détruite, et sur la coupe 172 (fig. 11) on peut voir que cet organe est normal, et pourtant nous avons des troubles marqués de la sensibilité dans

(1) Nous donnons plus loin (page 289) une observation personnelle anatomo-clinique (observ. IV) absolument confirmative de notre opinion.

ce cas. Chez le chien I, au contraire, où le tubercule quadrijumeau antérieur droit est franchement lésé, nous n'avons pas relevé de modifications notables de la sensibilité.

En voilà assez, nous semble-t-il, pour enlever au tubercule quadrijumeau seul, tout rôle efficient dans la production des symptômes que nous étudions ici.

Les troubles sensitifs observés dans nos cas, relèvent donc soit de la lésion thalamique, soit de la lésion de la calotte pédonculaire. Pour le chat I et le chat II, il est impossible de dire si c'est le foyer thalamique ou le foyer pédonculaire qui a provoqué les troubles sensitifs, d'autant plus que ce dernier sectionne le ruban de Reil médian, voie conductrice principale des impressions périphériques sensitives. Mais dans le cas du singe I, où la calotte est épargnée par le foyer primitif, il est évident que c'est de la lésion thalamique que dépend l'hémianesthésie. Ces cas nous montrent donc que chez l'animal, *l'hémianesthésie peut être provoquée par une lésion de la couche optique. avec ou sans participation de la calotte pédonculaire, mais avec intégrité de la capsule interne.*

3° **Hémianopsie.** — La cause de l'hémianopsie homonyme que nous avons observée chez nos animaux en expérience, se conçoit facilement, grâce aux connaissances anatomiques que nous possédons aujourd'hui relatives aux voies visuelles centrales, d'après les travaux de Dejerine, de von Monakow et de Vialet.

L'hémianopsie, toujours opposée au côté de la lésion, s'explique facilement dans nos cas, soit par la lésion de la bandelette optique et du corps genouillé externe (chat I), soit du tubercule quadrijumeau antérieur (chien I et singe I), soit enfin par la lésion thalamique postérieure, qui sectionne les connexions de la couche optique avec la sphère visuelle corticale, à savoir les radiations optiques de Gratiolet (chat II).

4° **Troubles auditifs.** — La diminution de l'acuité auditive qui fut nette chez le singe, mais légère et douteuse chez le chat I, ne nous paraît pas facile à expliquer. Il est probable que ces troubles dépendent des lésions quadrijéminales ou de celle de la calotte, sectionnant des fibres de la voie acoustique.

A côté de ces symptômes positifs que nous venons d'étudier : mouvements de manège, troubles sensitifs, hémianopsie et surdité légère, il nous paraît utile de rappeler ici les symptômes négatifs que nous avons signalés au cours de nos expériences et que certains expérimentateurs ont voulu rattacher aux lésions thalamiques qu'ils produisaient. Ce sont :

1° L'ABSENCE DE TROUBLES PARALYTIQUES. — Aucun de nos animaux ne fut nettement paralysé d'un côté du corps, les réflexes furent complètement normaux et c'est tout au plus si nous avons pu noter une légère diminution de la résistance musculaire du côté opposé à la lésion, phénomène dans lequel les troubles sensitifs peuvent avoir joué, nous semble-t-il, un certain rôle. La lésion capsulaire postérieure observée dans deux de nos cas, fut donc insuffisante à produire une véritable hémiplégie motrice.

Aussi pouvons-nous dire qu'à la suite d'une lésion thalamique étendue (singe I), intéressant même la capsule interne (chats I et II), on n'observe pas chez l'animal de troubles moteurs paralytiques nets.

2° L'ABSENCE DE CONTRACTURES, DE CONVULSIONS, ET DE PHÉNOMÈNES D'EXCITATION CÉREBRALE, qui ne sont évidemment que des symptômes surajoutés, dus au traumatisme cérébral ou aux lésions corticales concomitantes que l'on produit trop souvent dans les interventions sur la couche optique.

3° L'INTÉGRITÉ PARFAITE DE LA MIMIQUE et des mouvements psycho-réflexes innés fut observée chez tous nos animaux et principalement chez le singe qui se prête tout particulièrement à l'observation des faits de ce genre. Ceci ne concorde donc pas avec les idées émises par Bechterew et Nothnagel, qui font de la couche optique le centre des mouvements d'expression involontaire.

4° L'INTÉGRITÉ DES SPHINCTERS ET DE LA SÉCRÉTION LACRYMALE que nous retrouvons relatée dans toutes nos observations, et dont Bechterew place le centre dans le thalamus.

### § 2. — Résultats anatomiques.

Nous avons longuement insisté, dans l'étude anatomique de nos expériences, sur les dégénérations provoquées par le foyer primitif dans chacun des cas et montré suffisamment, pour qu'il ne soit point nécessaire d'y revenir ici, qu'un foyer de destruction expérimentale de la couche optique, déterminait chez l'animal des dégénérations manifestes des fibres qui prennent origine dans ce ganglion pour irradier dans les différentes parties de l'encéphale, du mésencéphale et du rhombencéphale. *Ces fibres thalamofuges* sont extrêmement nombreuses et peuvent être suivies au moyen de la méthode de Marchi.

L'étude du cas de notre singe I, chez lequel nous avons réussi à produire un foyer de destruction de la couche optique, sans participation ni de la capsule interne ni de la région sous-optique, est tout particulièrement intéressante à cet égard. Elle nous a permis d'établir nettement l'existence, chez cet animal, de fibres thalamofuges ascendantes et descendantes. Celle de nos chats I et II, — quoique moins démonstrative à cet égard, puisque la lésion primitive thalamique y est moins bien localisée, — nous a amené cependant aux mêmes résultats, après comparaison de ces cas avec celui de notre singe et avec ceux publiés par Probst.

Nous ne reviendrons pas ici sur la discussion relative à l'interprétation des dégénérations consécutives à nos lésions expérimentales, discussion qui a été faite ailleurs, mais nous nous bornerons dans ce chapitre, à rappeler, sous forme de *conclusions*, les résultats auxquels nous ont amené nos recherches personnelles.

La couche optique est le centre d'origine d'un grand nombre de fibres qui prennent origine dans les cellules ganglionnaires de ce noyau pour irradier dans les différentes parties des centres nerveux.

**Connexions avec la corticalité.** — De beaucoup les plus nombreuses, sont les fibres ascendantes corticipètes, *fibres thalamo-corticales*, qui forment avec les fibres thalamopètes, *cortico-thalamiques*, la couronne rayonnante thalamique.

On peut dans les fibres thalamo-corticales, suivant leur destinée ou leur origine, établir une quadruple division et distinguer :

1° Des radiations thalamo-corticales antérieures ou frontales, qui proviennent surtout des noyaux antérieur et interne de la couche optique, passent par les lames médullaires antérieure et interne, et par le stratum zonale ; elles gagnent le segment antérieur de la capsule interne, parcourent la substance blanche du lobe frontal et vont s'épanouir dans les circonvolutions frontales ; quelques-unes, en passant au-dessous de la commissure antérieure, se rendent dans les circonvolutions olfactives.

2° Des radiations thalamo-corticales moyennes, fronto-pariétales, qui suivent une direction transversale, se dirigent vers la face externe de la couche optique et entrent dans la constitution de la lame médullaire externe et de la zône grillagée. Elles pénètrent ensuite dans la capsule interne et de là, gagnent par un trajet ascendant le pied de la couronne rayonnante et les circonvolutions centrales périrolandiques. Il est probable aussi qu'un certain nombre des fibres thalamiques moyennes parviennent à la corticalité par un autre chemin ; traversant la capsule interne, elles gagneraient les lames médullaires du noyau lenticulaire et s'infléchiraient ensuite pour devenir ascendantes. Les radiations thalamiques moyennes enfin, proviennent surtout d'après nos cas, du noyau externe de la couche optique.

3° Des radiations thalamo-corticales inférieures, temporo-occipitales, qui partent des régions inférieures, internes et postérieures de la couche optique. Celles qui proviennent de l'extrémité antérieure et inférieure de la couche optique vont se réunir aux fibres thalamopètes qui forment le pédoncule inféro-internedu thalamus ; comme ces dernières on les voit en arrière, passer entre le pilier postérieur du trigone et le faisceau de Vic d'Azyr, contourner l'anse du noyau lenticulaire, se rendre par la partie interne du segment postérieur de la région sous-thalamique de la capsule interne, dans les circonvolutions temporales.

4° Des radiations thalamo-corticales postérieures, qui proviennent de l'extrémité postérieure de la couche optique et prin-

cipalement du pulvinar, que l'on retrouve plus loin dans les segments rétro-lenticulaire et sous-lenticulaire de la capsule interne, puis dans les couches sagittales (externe et interne) du lobe temporo-occipital et que l'on voit enfin irradier dans les différentes circonvolutions temporo-occipitales. Nous avons constaté également, dans un cas, une irradiation thalamofuge partant de la partie postéro-inférieure de la couche optique et gagnant les circonvolutions pariétales, mais nous n'avons pu suivre exactement le trajet de ces fibres et en établir le départ d'avec celles qui gagnent les couches sagittales.

A propos des fibres thalamo-corticales, nous croyons enfin, qu'il y a lieu ici de soulever une question nouvelle, qu'à l'heure actuelle il nous est impossible de résoudre d'une façon absolue. Nous avons constaté dans nos cas (singe I et chat I) une dégénération trop abondante et surtout à la fois trop étendue et trop systématisée dans le corps calleux et dans les fibres, qui, du corps calleux, se rendaient dans la corticalité de l'hémisphère sain, pour pouvoir rapporter ce fait à la minime lésion du corps calleux créée par la traversée opératoire expérimentale.

Dans ces conditions, sans poser le fait en affirmation absolue, mais en le considérant néanmoins comme offrant la plus grande vraisemblance, nous croyons que, de la couche optique partent un certain nombre de fibres qui par le corps calleux gagnent la corticalité et même la couche optique de l'hémisphère du côté opposé. Ces fibres nous paraissent pouvoir elles-mêmes être subdivisées en : *fibres thalamo-corticales croisées* et en *fibres thalamo-thalamiques*. Il y aurait ainsi, aux données d'Edinger sur l'existence de fibres croisées sensitives médullaires et de Probst sur l'existence de fibres du ruban de Reil se rendant à la couche optique croisée, un élément nouveau à ajouter ou même à opposer. Il permettrait en effet, sans recourir à l'hypothèse de faisceaux à destination bilatérale dans les voies inférieures, d'expliquer le rétablissement de la sensibilité chez les animaux en expérience, dans les lésions étendues d'une seule couche optique. C'est au niveau de la couche optique, dernier relai sensitif, que grâce

aux *fibres thalamo-corticales croisées*, s'établirait la répartition bilatérale vers la corticalité des impressions sensitives.

**Connexions avec le corps strié.** — L'abondance et la densité des fibres dégénérées dans le globus pallidus nous ont également amené à admettre l'existence de *fibres thalamo-striées*.

**Connexions avec le mésencéphale et le rhombencéphale.** — Les fibres thalamofuges descendant dans le cerveau moyen et dans le rhombencéphale que l'on peut suivre à la suite de destruction expérimentale de la couche optique, sont beaucoup moins nombreuses et surtout de plus court trajet que les fibres ascendantes.

Nous avons pu cependant dans un cas, les suivre beaucoup plus bas qu'on ne l'avait fait jusqu'ici. En effet, le cas de notre singe I nous a montré qu'il existait des *fibres thalamo-rubriques* qui, par les faisceaux thalamique et lenticulaire et le champ de Forel, gagnaient la capsule du noyau rouge. S'il est vraisemblable d'admettre, comme le fait Probst, que ces fibres se terminent dans les cellules du noyau rouge, nous croyons néanmoins que quelques-unes d'entre elles descendent plus bas. Nous avons pu, en effet, en suivre un certain nombre dans le pédoncule cérébelleux supérieur et nous avons ailleurs discuté la possibilité de l'existence des *fibres thalamo-cérébelleuses*. Nous avons d'autre part établi nettement l'existence de *fibres thalamofuges descendant dans le Reil médian*, jusqu'à la partie inférieure de la protubérance.

*Les fibres thalamo-réticulées* enfin, existaient dans un de nos cas, mais en très petit nombre.

**Connexions avec les tubercules quadrijumeaux et avec le rhinencéphale.** — L'étude de nos pièces expérimentales n'est guère favorable — nous en avons dit les raisons — pour la démonstration de l'existence des fibres *thalamo-quadrijéminales* et des fibres qui mettent en connexion le thalamus et le rhinencéphale.

**Connexions avec la moelle.** — Existe-t-il enfin des fibres thalamofuges mettant en relation la couche optique et la moelle épi-

(1) *Neurolog. Centralb.*, 1906, p. 546.

nière ? Nous avons vu par ailleurs, que Bechterew et son école admettaient l'existence de telles fibres. Récemment Bechterew (1) a confondu ces fibres avec le faisceau de Monakow qui serait en relation directe ou indirecte avec des fibres provenant de la couche optique, que le noyau rouge soit simplement traversé par ces fibres, ou qu'il constitue un lieu de relai pour les fibres thalamofuges.

En ce qui nous concerne, l'expérimentation ne nous a pas permis de reconnaître dans les lésions limitées de la couche optique, des dégénérescences de cet ordre. Et nous sommes par conséquent amené à *nier l'existence réelle de fibres thalamofuges mettant en connexion directe la couche optique et la moelle épinière.*

# DEUXIÈME PARTIE

## ÉTUDE ANATOMO-CLINIQUE :

## « LE SYNDROME THALAMIQUE »

---

## CHAPITRE PREMIER

### HISTORIQUE

En étudiant l'histoire de la physiologie des couches optiques, nous avons vu que les notions que nous possédions, relatives aux fonctions de cet organe, étaient encore peu précises et qu'il était jusqu'ici, sinon impossible, tout au moins très difficile, de conclure à la suite de tel ou tel symptôme observé en clinique, à une lésion isolée ou en grande partie localisée dans le thalamus.

Tous les auteurs que nous avons cités en effet, se sont efforcés d'éclairer la physiologie de cet organe, au moyen de la méthode anatomo-clinique, en cherchant à rattacher aux lésions thalamiques confirmées à l'autopsie, des signes pris isolément ; pour les uns, les troubles sensitifs relevaient de la couche optique, pour d'autres, les mouvements post-hémiplégiques, pour d'autres encore, les troubles moteurs, etc., etc. Opinions diverses et contradictoires que de nouveaux faits vinrent ensuite confirmer ou infirmer. D'où l'impossibilité, avouée par tous les auteurs qui se sont occupés de la question, de faire avec certitude, à l'appui des signes cliniques présentés par les malades, le diagnostic topographique de lésions thalamiques.

Dans ces dernières années, par la méthode anatomo-clinique, on procède, en neuropathologie, d'une façon différente. Pour étayer les fonctions physiologiques de telle partie des centres nerveux, on ne s'appuie plus seulement sur des symptômes isolés, mais on cherche à réunir, à grouper et à comparer entre eux, les différents signes cliniques relevant d'un foyer de siège bien déterminé, d'en constituer le complexus symptomatique, dans la production duquel entrent comme facteurs, non seulement le siège et la fonction d'un organe déterminé, mais encore ses rapports immédiats et ses connexions à distance.

C'est ainsi que furent décrits différents syndromes ayant acquis aujourd'hui, droit de cité dans la nosographie ; tel par exemple le *syndrome cérébelleux* bien étudié par Thomas (1), et plus tard par Babinski (2), le *syndrome protubérantiel supérieur* de Raymond et Cestan (3), le *syndrome bulbaire* de Babinski et Nageotte (4), pour ne citer que les plus récents, syndromes permettant par le groupement habituel de leurs signes, par l'évolution et la marche de ceux-ci, de localiser le siège de la lésion causale dans le cervelet, la protubérance supérieure ou le bulbe.

En procédant de même pour chercher à résoudre le problème de la physiologie pathologique des couches optiques, nous croyons qu'il est possible de grouper différents signes qui, par leur réunion, donnent un tableau clinique permettant d'affirmer l'existence d'une lésion thalamique.

MM. Dejerine et Egger, à propos d'un travail sur « L'incoordination motrice d'origine centrale », présentèrent à la Société de neurologie de Paris (séance du 2 avril 1903), l'observation de deux malades chez lesquels ils portèrent le diagnostic de lésion de la couche optique. Ce diagnostic fut du reste vérifié macroscopiquement à l'autopsie peu de temps après.

Notre maître nous confia le soin de faire l'étude microscopique

(1) A. Thomas, *Le Cervelet*. Thèse de Paris, 1897.

(2) *Revue neurologique* : n° 22, 1899. — 15 mars 1901. — 30 mai et 15 novembre 1902.

(3) *Gazette des Hôpitaux*, 1903, n° 82.

(4) *Nouv. Iconogr. de la Salpêtrière*, n° 6, 1902.

de ces deux cas, et d'établir sur coupes sériées la localisation exacte du foyer primitif.

Quelque temps après la communication de Dejerine et Egger, deux nouvelles observations tout à fait superposables furent apportées à la même société. La première, concernant une femme encore vivante aujourd'hui, fut présentée par Thomas et Chiray (1). Ces auteurs, retrouvant chez leur malade une symptomatologie presque identique à celle observée par Dejerine et Egger dans leurs deux cas, proposèrent pour la première fois le nom de « *syndrome thalamique* ». La seconde observation, suivie d'une vérification nécropsique, est de Dide et Durochez (2) (de Rennes). La même année Haskoweck (3) (de Pragues), publia deux observations de formes bénignes du « syndrome thalamique ». Enfin Long, à la Société médicale de Genève (24 nov. 1904) et Bourdon et Dide, dans l'*Année psychologique* (1905), rapportèrent chacun un nouveau cas clinique. cas qui rentrent dans la question que nous étudions.

Tels sont les cas, publiés jusqu'à ce jour, de ce nouveau syndrome dont l'existence ne repose encore que sur des observations purement cliniques ou accompagnées d'un examen anatomique macroscopique tout à fait insuffisant.

Nous avons pu nous-même, en plus des deux cas dont nous avons parlé ci-dessus, en étudier un troisième sur coupes sériées. A l'appui de ces trois cas, dans lesquels *un tableau symptomatique identique répond à une lésion localisée exactement au même point de la couche optique*, nous croyons qu'il y a bien lieu d'admettre aujourd'hui l'existence d'un nouveau syndrome clinique déterminé par les lésions de la couche optique, *le syndrome thalamique* (4).

(1) *Revue de Neurologie*, n° 10, 1904.
(2) *Ibid.*, n° 14, 1904.
(3) *Ibid.*, n° 22, 1904.
(4) Dans un mémoire préliminaire, et, pour prendre date, nous avons publié avec notre maître le professeur Dejerine, un article sur le « Syndrome thalamique », dans la *Revue de Neurologie*, n° 12, 30 juin 1906. Cet article n'est qu'un résumé de l'étude anatomo-clinique que nous donnons ici en détail.

Nous donnerons enfin ici, une nouvelle observation clinique personnelle de ce nouveau syndrome, ce qui porte à 10 les cas connus jusqu'à ce jour.

Le moment est donc venu d'en faire une étude d'ensemble à l'appui de nos observations personnelles et de celles des auteurs précités.

Nous nous sommes enfin demandé, s'il n'existait pas, parmi les observations d'hémianesthésie cérébrale rapportées par les auteurs, des cas semblables à ceux que nous étudions ici et susceptibles de rentrer dans le cadre nosologique que nous voulons établir. Les recherches que nous avons entreprises dans ce sens, nous ont amené à considérer les observations de Greiff (1) et d'Edinger (2), que nous rapportons plus loin, comme deux types de syndrome thalamique. On en retrouverait d'autres sans doute, en s'astreignant à analyser avec soin toutes les observations publiées d'hémiplégie avec hémianesthésie persistante ; mais ce serait là un travail extrêmement long et fastidieux, que nous avons jugé inutile de faire ici. Les cas que nous rapportons dans ce mémoire nous semblent, en effet, suffisamment démonstratifs pour la thèse que nous voulons soutenir.

(1) *Archiv f. Psych.*, XIV, 598.
(2) *Deut. Zeitsch. f. Nervenh.*, 1891, 266.

## CHAPITRE II

### SUJETS D'ÉTUDE

Avant de faire la description du syndrome thalamique, il est indispensable, nous semble-t-il, d'établir quelles sont à notre avis les lésions en foyer utilisables par la méthode anatomo-clinique, pour l'étude physiologique et pathologique des localisations cérébrales.

Nous éliminons tout d'abord, les cas de tumeurs qui sont de mauvais sujets d'étude. Tantôt en effet, les néoplasies apparaissent lentement et progressivement ; elles refoulent alors et déplacent autant qu'elles détruisent les éléments nerveux, en permettant l'apparition de phénomènes de suppléance et d'adaptation des éléments nobles, qui obéissent ainsi aux lois de la pathologie générale ; fréquents sont en effet les cas dans lesquels le diagnostic d'une tumeur des noyaux gris centraux n'est fait que sur la table d'autopsie. Tantôt les tumeurs peuvent déterminer, par leur développement plus ou moins considérable, soit des symptômes d'ischémie ou d'excitation à distance par hydrocéphalie, soit des accidents d'auto-intoxication, soit enfin d'autres phénomènes dus à des processus mal élucidés ; toutes causes qui viennent troubler le tableau symptomatique et ne permettent pas par conséquent, de rapporter les faits à leur véritable origine. C'est sans doute pour n'avoir pas assez tenu compte de ces faits, que nombre d'auteurs n'ont réussi jusqu'ici, qu'à embrouiller la question des localisations cérébrales, en attachant trop d'importance aux lésions en foyer néoplasiques.

Nous éliminons en second lieu, les cas d'hémorragies récentes et abondantes du thalamus, ne permettant qu'une survie de quelques heures à quelques jours, et dans lesquels il est impossible de faire une étude complète des symptômes présentés par les

malades. Ceux-ci en effet sont, à la suite de l'ictus, plongés dans le coma ou le demi-coma et, si l'on peut observer chez un apoplectique les symptômes tels que l'hémiplégie, la déviation conjuguée de la tête et des yeux, l'hémianopsie quelquefois, il est beaucoup plus difficile d'apprécier chez lui l'état de la sensibilité superficielle, puisqu'on ne peut employer dans ce cas que des procédés de recherche élémentaires. Il est enfin tout à fait impossible, de rechercher l'état de la sensibilité profonde et les sensations subjectives. On comprend en effet qu'un cerveau, dans lequel vient de se produire brutalement une lésion en foyer, soit dans un état d'ébranlement, de bouleversement général de tous ses éléments, et qu'il ne se trouve pas dans les conditions de fonctionnement physiologique normal ; vouloir en pareil cas chercher à faire la part des signes relevant de tel organe plutôt que de tel autre, et conclure de là à la fonction physiologique de l'un d'eux, serait une erreur grossière d'observation qu'on ne saurait trop éviter.

Un bon nombre de symptômes de localisation cérébrale n'ont-ils pas autant de valeur par leur durée et leur évolution que par leur intensité ou leur qualité ? — Certainement, et c'est le cas, comme nous le verrons, pour les lésions thalamiques. On ne peut donc pas parler d'hémianesthésie persistante, d'hémiplégie régressive chez un malade qui survit tout au plus 15 jours à son attaque.

Il ne nous reste, en fin de compte, pour servir à notre étude que les lésions anciennes, cicatricielles de foyers hémorragiques ou mieux encore de ramollissement ; elles sont rares, il est vrai, et c'est là la cause de la difficulté du sujet, puisque, comme nous l'avons déjà dit, les hémorragies de la couche optique sont des lésions qui tuent ordinairement. Exceptionnelles sont celles qui se cantonnent en un petit territoire et laissent assez longtemps survivre les malades pour qu'on puisse attribuer aux symptômes toute leur importance. Et encore faut-il que la lésion soit d'une certaine étendue. C'est pourquoi les petits foyers des couches optiques sont si souvent latents, et si fréquemment de simples trouvailles d'autopsie. Nous voulons parler des lacunes de désin-

tégration cérébrale étudiées par notre maître Pierre Marie (1), par Ferrand (2) et par Catola (3) et dont ces auteurs ont bien mis en valeur toute l'importance dans la symptomatologie de l'hémiplégie des vieillards.

Ces lacunes ne peuvent pas servir à l'étude de la question du syndrome thalamique ; leur faible dimension, leur multiplicité, leur localisation dans plusieurs des noyaux gris à la fois, sont autant de causes d'erreurs et de difficultés jusqu'ici impossibles à surmonter. Mais nous voulons croire que le jour viendra, où, connaissant mieux la physiologie pathologique des noyaux gris centraux, on saura faire la part des symptômes relevant de chacun d'eux et en particulier de la couche optique, dans les cas de lésions multiples lacunaires que nous considérons aujourd'hui comme latentes parce que nous ne savons pas les différencier des autres symptômes présentés par les lacunaires.

(1) P. Marie, Des foyers lacunaires de désintégration, etc., *Revue de médecine*, T. XXI, avril 1901.

(2) J. Ferrand, *Essai sur l'hémiplégie des vieillards*. Thèse Paris, 1902.

(3) G. Catola, Etude clinique et anatomo-pathologique sur les lacunes, etc., *Revue de médecine*, T. XXIV, octobre 1904.

## CHAPITRE III

### ÉTUDE CLINIQUE

#### § 1 — Définition.

Sous le nom de « *syndrome thalamique* » on doit comprendre aujourd'hui, ainsi qu'il ressort de nos observations personnelles et de celles des auteurs ci-dessus cités, un syndrome caractérisé par :

1° *Une hémianesthésie superficielle persistante, à caractère organique, plus ou moins marquée pour les sensibilités superficielles (tact, douleur, température), mais toujours très prononcée pour les sensibilités profondes ;*

2° *Une hémiplégie légère, habituellement sans contracture et rapidement régressive ;*

3° *De l'hémiataxie légère et de l'astéréognosie plus ou moins complète ;*

4° *Des douleurs vives, du côté hémiplégié, persistantes, paroxystiques, souvent intolérables et ne cédant à aucun traitement analgésique ;*

5° *Des mouvements choréo-athétosiques dans les membres du coté paralysé.*

Tels sont pour nous les différents symptômes qui, par leur réunion, permettent d'affirmer l'existence d'une lésion intéressant le thalamus et localisée en un point particulier de ce ganglion que nous préciserons plus loin. A côté de ces symptômes cardinaux, prennent place des signes de second ordre, à savoir : les troubles sphinctériens (ténesme vésical et rectal) et l'hémianopsie ; signes que nous reléguons au second plan, parce qu'ils sont inconstants dans les lésions thalamiques, qu'ils peuvent se rencontrer dans les lésions en foyer siégeant ailleurs que dans la

couche optique et qu'ils ne font pas, à proprement parler, partie du syndrome thalamique.

### § 2. — Fréquence.

Les cas de syndrome thalamique pur, de même que ceux d'hémianesthésie persistante ne sont pas fréquents, comparativement au nombre infini d'hémiplégies observées en clinique ; mais nous ne croyons pas qu'ils soient exceptionnels. Les cas publiés depuis le jour où le professeur Dejerine attira l'attention sur ce nouveau syndrome, joints aux observations inédites que nous avons réussi nous-même à rassembler, depuis que nous nous occupons de cette question, en portent le nombre à 13. Nous sommes convaincu du reste que, si comme nous l'espérons, nous arrivons à établir définitivement l'existence de ce syndrome et à lui faire prendre droit de cité dans le cadre nosologique, nous verrons, une fois l'attention attirée sur ce point, le nombre des observations se multiplier de tous côtés. C'est là ce qui se passe, en général, chaque fois qu'on décrit en clinique une nouvelle entité morbide, mal définie auparavant.

### § 3. — Symptomatologie.

Lorsqu'on a affaire à un malade, présentant les différents symptômes relevant du syndrome thalamique, il s'agit d'un hémiplégique, homme ou femme indifféremment, chez lequel l'affection apparaît sans grand fracas, comme il est de règle dans les foyers de ramollissement ou d'hémorragie de peu d'étendue ; le plus souvent on ne note pas au début de véritable ictus, et la paralysie s'installe après un étourdissement ou une légère perte de connaissance de quelques heures. En même temps que l'hémiplégie motrice, surviennent des troubles de la sensibilité qui vont suivre une évolution différente de celle des troubles moteurs. Tandis que ceux-ci tendront à s'améliorer et à s'atténuer considérablement, les phénomènes sensitifs, au contraire, persisteront

le plus souvent indéfiniment et même quelquefois certains d'entre eux, comme les douleurs, iront en augmentant.

Au début (comme dans les observations Joss. et Prev.), peuvent apparaître des troubles de la miction (rétention avec ténesme ou incontinence), dont les malades se plaignent beaucoup. Ce symptôme cependant ne se rencontre pas dans tous les cas.

Dans l'étude analytique des symptômes du syndrome thalamique que nous allons faire, nous examinerons les signes tels qu'ils se présentent quelques mois ou mieux encore, une année après le début de l'hémiplégie. C'est en effet à cette période que le syndrome se présente dans toute sa pureté, et qu'on peut avec le plus de facilité en reconnaître l'existence.

a) **Troubles de la motilité.** — Ce sont ceux d'une hémiplégie légère ou d'une hémiparésie. *La face* est peu prise, on note parfois une légère asymétrie faciale décelable au repos, plus appréciable dans les différents mouvements de la mimique, mais jamais nous n'avons retrouvé la paralysie de la mimique signalée par Bechterew et Nothnagel, dans les lésions thalamiques. La langue n'est pas déviée, elle peut l'avoir été au début, ainsi que le voile du palais. Le réflexe pharyngé est normal. Le domaine du facial supérieur reste intact ; dans quelques cas (Obs. Joss.), on peut observer des troubles de la déglutition, les malades étant obligés de s'y prendre à plusieurs fois pour avaler une gorgée de liquide ou une bouchée d'aliments solides. Ce symptôme est rare, nous ne le trouvons noté qu'une seule fois dans nos observations. Souvent enfin, les malades ne présentent pas trace de paralysie ou même de parésie faciale.

*Les membres supérieurs et inférieurs* sont également fort peu touchés dans leur motilité : mouvements actifs relativement conservés, hypotonicité et diminution de la force musculaire sont les signes habituels d'une hémiplégie légère ou en voie de régression et sur lesquels il est inutile d'insister. Il en est de même pour les mouvements associés ou syncinésies qui dans certains cas, comme dans l'observation Prev., atteignent un haut degré de développement.

Plus intéressants sont les phénomènes d'excitation motrice

post-hémiplégiques, tels que l'*hémichorée* et l'*hémiathétose*, que nous retrouvons notés dans nos observations. Ils sont importants parce que, comme nous l'avons vu (page 29), les auteurs ont voulu faire jouer à la couche optique un rôle dans leur genèse encore discutée. Nous ne faisons ici que signaler ce fait, nous réservant de revenir ailleurs sur cette question. Ce n'est pas la grande hémichorée qu'on observe ici, mais de petits mouvements dans les extrémités des membres, localisés surtout au niveau des doigts et de la main ; tantôt ils revêtent le caractère désordonné de la chorée, tantôt ils prennent l'aspect lent et vermiculaire de l'athétose.

Dans aucun cas, nous n'avons noté d'hémi-tremblement.

L'*hémiataxie* enfin, est parmi les troubles moteurs, un des signes les plus intéressants du syndrome thalamique ; elle relève tout naturellement des troubles sensitifs dont nous allons parler.

L'ataxie des hémiplégiques varie dans son intensité suivant les cas, mais elle conserve toujours certains caractères qui lui appartiennent en propre, et la distinguent des ataxies d'origine médullaire, radiculaire ou périphérique. C'est sur ce fait que Dejerine et Egger ont particulièrement attiré l'attention dans leur mémoire précité (*Rev. Neur.*, n° 8, 1903). En effet, l'hémiataxie par lésion cérébrale est une ataxie légère, limitée et restreinte ; elle n'atteint jamais le degré de la grande ataxie des tabétiques. Dans les différents mouvements, il y a une certaine gêne, une certaine hésitation relevant de l'ataxie, mais les malades peuvent néanmoins coordonner une succession de mouvements comme celle d'ouvrir les différents doigts de la main, l'un après l'autre, ce que ne peut faire un tabétique. Quand on commande aux malades de porter l'index au bout du nez, les yeux fermés, ils font des erreurs de localisation, hésitent souvent beaucoup, mais, dans ces différents actes, le mouvement se ralentit avant d'arriver au but, le malade étant encore capable, sinon de diriger exactement son doigt sur un point donné, de régler tout au moins l'amplitude et la vitesse du mouvement. On ne les voit pas ainsi faire de grossières erreurs de localisation et lancer l'index sur la tête ou l'épaule, comme le ferait un tabétique.

En résumé, il s'agit là d'une ataxie légère, non en rapport, semble-t-il, avec l'intensité des troubles sensitifs superficiels et profonds que nous constatons chez nos malades.

Nous verrons plus loin, comment MM. Dejerine et Egger sont arrivés à expliquer ce fait d'apparence assez paradoxale.

b) **Réflexes.** — L'état des réflexes tendineux est celui que l'on rencontre dans l'hémiplégie légère ancienne : tantôt ils sont un peu exagérés, tantôt normaux.

Les réflexes cutanés (crémastérien, abdominal, épigastrique) ainsi que le réflexe plantaire sont normaux ou absents. *L'absence du signe de Babinski* dans nos 3 cas suivis d'autopsie, malgré la dégénération pyramidale constatée sur nos coupes, mérite d'être mise en évidence : on peut en effet se demander s'il ne s'agit là que d'un fait dénotant le peu de participation de la voie motrice au syndrome thalamique, ou si plutôt, la couche optique lésée n'intervient pas dans la production de ce phénomène en modifiant le régime de réaction normale de la voie pyramidale irritée. Mais comme, d'autre part, la présence du signe de l'orteil en extension est notée dans l'observation clinique VII, où le syndrome est des plus net, nous ne pouvons jusqu'ici nous prononcer d'une façon définitive sur la valeur de ce symptôme.

c) **Troubles sensitifs.** — Les troubles de la sensibilité prennent une importance capitale dans le tableau clinique que nous étudions, par leur *intensité*, leur *constance*, leur *caractère* et leur *modalité* ; ce sont eux qui dominent la symptomatologie du syndrome thalamique.

Il ne s'agit pas uniquement ici, de troubles de sensibilité objective, mais aussi de troubles de la sensibilité subjective, de douleurs du côté hémiplégié, sur lesquels nous allons insister tout à l'heure.

Sensibilité objective. — *La sensibilité superficielle* est atteinte dans les lésions thalamiques, dans ses trois modalités : tact, douleur, température. Ce n'est pas d'une abolition complète des sensations périphériques dont il s'agit, mais bien de modifications des impressions sensitives, telles qu'on les rencontre dans les anesthésies cérébrales, avec tous leurs caractères clas-

siques. Nous ne ferons que les rappeler rapidement : anesthésie jamais absolue comme dans les hémianesthésies hystériques, prédominant à l'extrémité distale des membres et diminuant de la périphérie à la racine de ceux-ci ; enfin, sur le tronc et la face, cette anesthésie ne s'arrête pas exactement sur la ligne médiane du corps, mais empiète de 1 à 2 centimètres sur le côté sain.

L'abolition ou la diminution de la sensibilité au contact, étudiée au pinceau de blaireau, peut envahir la peau et les muqueuses ; pour la douleur, la disparition n'est jamais absolue, comme, du reste, dans toute hémianesthésie cérébrale quelle qu'en soit la cause.

On a donc affaire à des modifications quantitatives de la sensibilité dans les hémianesthésies organiques. Ce sont des perversions dans l'interprétation du lieu et du mode de sensation, de la paresthésie, de la topoanesthésie et de la topoanalgésie avec retard dans la perception des sensations et élargissement des cercles de Weber. Long d'abord, puis Brécy (1) dans leurs thèses, ont exposé complètement cette question des hémianesthésies organiques.

Ce sont les mêmes troubles sensitifs superficiels que nous rencontrons dans le syndrome thalamique. Chez nos malades, il ne s'agit donc pas de modifications grossières de la sensibilité superficielle ; aussi faut-il, pour les déceler, procéder à leur recherche avec le plus grand soin.

*La sensibilité profonde* est beaucoup plus atteinte, et cela dans ses différentes composantes : articulaire, musculaire, tendineuse et osseuse. On note dans plusieurs cas la diminution de la sensibilité osseuse ou vibratoire, explorée au diapason suivant la méthode d'Egger, et la perte complète du sens musculaire.

Avec Claparède, (2) nous comprenons sous le nom de « sens musculaire » les différentes modalités suivantes :

(1) M. Brécy, *Les troubles de la sensibilité dans l'hémiplégie d'origine cérébrale*. Thèse de Paris, 1902.

(2) Ed. Claparède, *Du sens musculaire à propos de quelques cas d'hémiataxie posthémiplégique*. Thèse de Genève, 1897.

Notion de résistance, de force et de poids ;
Notion des mouvements passifs, ou sens kinesthésique ;
Notion des mouvements actifs;
Notion de position.

La notion des mouvements actifs ou passifs est diminuée chez nos malades, quelquefois abolie ; la notion de résistance, de force également ; celle du poids nettement abolie du côté hémiplégié. La notion de position enfin est fortement touchée et ce trouble de la notion des attitudes segmentaires d'un seul côté, survenant chez des hémiplégiques non contracturés et très peu pris dans le sens moteur, nous a permis de réaliser à maintes reprises l'expérience suivante, absolument démonstrative : .

Après avoir bandé les yeux du malade, on lui place les doigts de la main du côté lésé dans une position déterminée, puis on l'invite à en indiquer exactement la position, et à la reproduire avec la main saine ; il ne peut le faire et répond invariablement qu'il ne sent pas sa main et ses doigts et qu'il ne sait comment ils sont placés. On fait ensuite la contre-épreuve : on donne à la main ou aux doigts du côté sain une position quelconque, immédiatement la position est reproduite par la main et les doigts de l'autre côté. C'est là une expérience facile à faire et qui, dans tous les cas que nous avons vus et que nous rapportons, a toujours été probante. Pour les attitudes du poignet, du coude, les troubles de la notion de position sont moins prononcés et du reste ici, comme pour la sensibilité superficielle, l'intensité de l'anesthésie profonde diminue à mesure que l'on se rapproche de la racine du membre. Au membre inférieur, il en est de même ; la perte de la notion de position est plus marquée au niveau des orteils qu'au niveau du cou-de-pied, et ici, plus prononcée qu'au genou.

Nous cherchons la perte de la notion du poids de la façon suivante : deux boîtes de carton de forme et de volume semblables, l'une remplie de grains de plomb ou de sable, l'autre vide, sont placées successivement dans la main du côté atteint. On demande au malade quelle est la plus lourde, il se trompe régulièrement, qu'on place les boîtes dans la paume ou sur le dos de la main, ou que le malade les soulève en les prenant entre les doigts.

Il y a enfin, chez tous nos malades, perte plus ou moins complète du sens dit « stéréognostic » (astéréognosie), qu'avec Claparède nous appellerons de préférence « perception stéréognostique ». Elle est toujours atteinte, mais à des degrés différents.

En résumé, les troubles de la sensibilité objective dans les cas de syndrome thalamique se caractérisent :

1° Par la présence d'une hémianesthésie superficielle dans le sens que nous avons indiqué (tactile, douloureuse et thermique), persistante et caractérisée surtout par de la dysesthésie et de la topoanesthésie.

2° Par une altération plus marquée de la sensibilité profonde durant indéfiniment ; il y a là une véritable dissociation dans l'intensité des troubles de la sensibilité superficielle et profonde.

Sensibilité subjective. Douleurs. — La présence chez nos malades, de douleurs et de phénomènes dysesthésiques du côté hémiplégié, est un fait important à noter, et sur lequel nous voulons insister d'une façon toute particulière.

Nous avons vu, dans la première partie de notre mémoire (page 33), que les douleurs avaient été signalées par différents auteurs dans les lésions de la couche optique et que Greiff, Henschen, Lauenstein, Biernacki, Reichenberg, Goldscheider, Edinger, en avaient rapporté des exemples. M. et Mme Dejerine en ont également publié une observation dans leur *Traité d'anatomie*. Nous les retrouvons enfin, avec assez de fréquence, dans la plupart des cas de syndrome thalamique que nous rapportons et dans ceux que nous avons nous-même étudiés pour nous autoriser à affirmer que ces douleurs sont sous la dépendance de la lésion thalamique ou mieux de la destruction et de l'irritation des fibres qui viennent s'arboriser dans sa portion ventrale ; elles constituent donc un signe clinique important et qui prend une grande valeur pour le diagnostic de localisation, lorsqu'il vient s'ajouter aux différents symptômes du syndrome que nous étudions. Ce signe cependant n'est pas constant, il manque en effet, dans un de nos cas (obs. Hudry) ; mais il faut se rappeler, que lorsqu'il s'agit d'apprécier des phénomènes subjectifs, comme les douleurs, on doit tenir compte du mode de réaction individuelle propre

à chaque sujet ; c'est là une affaire d'équation personnelle.

Les douleurs chez les hémiplégiques revêtent des modalités diverses variant avec leur cause, leur moment d'apparition, leur caractère.

Les unes surviennent avant l'attaque ; elles ont été décrites par Weir Mitchel et bien étudiées par Ferré qui, sur 126 hémiplégiques, a constaté 14 fois des douleurs, ayant précédé les phénomènes paralytiques : ce sont les douleurs *préhémiplégiques* pouvant siéger soit dans les articulations, les muscles, les tendons, soit, plus rarement, dans les nerfs. Leur pathogénie et leur nature sont encore mal connues.

Les autres, beaucoup plus importantes et beaucoup plus fréquentes, apparaissent plus ou moins longtemps après l'ictus apoplectique. Ce sont les *douleurs post-hémiplégiques*. Elles comprennent deux variétés distinctes :

Le plus souvent, il s'agit de *douleurs d'origine périphérique*, qui surviennent au cours de grosses hémiplégies avec contracture ou atrophie, plusieurs mois ou plusieurs années après l'attaque ; elles siègent uniquement dans les membres avec une prédilection marquée pour les grosses articulations (épaule, coude, hanche, genou), et leur groupe musculaire respectif. Ces douleurs ne sont pas continues, mais surviennent ordinairement par crises, provoquées par la fatigue, par un traumatisme et surtout par les variations atmosphériques ; elles ont en un mot tous les caractères des douleurs dites « rhumatismales ». Comme celles-ci elles sont susceptibles d'amélioration sous l'action des antiphlogistiques internes et externes ; comme elles, elles sont exaspérées par les mouvements, par la pression au niveau des articulations et calmées par le repos.

Sans vouloir préjuger ici de leur essence intime, on peut cependant les comparer aux douleurs rhumatoïdes, survenant dans un membre à la suite de fracture ou de luxation et les ranger dans le même groupe nosologique. Comme pour les douleurs rhumatismales post-traumatiques, il faut tenir compte dans leur genèse de plusieurs facteurs : de l'intensité et de l'ancienneté de l'hémiplégie, de l'âge et du tempérament arthritique du sujet.

Tels sont les caractères de ce premier groupe de douleurs post-hémiplégiques bien connues des cliniciens et que nous proposons d'appeler « *douleurs post-hémiplégiques rhumatismales ou rhumatoïdes* », par opposition aux douleurs du deuxième groupe, dont nous allons maintenant nous occuper et qui font partie du syndrome thalamique.

Ce sont les « *douleurs d'origine centrale* », moins fréquentes évidemment que les précédentes ; elles ont été signalées par Anton, Edinger, Golscheider, etc... et rentrent dans le cadre des « hémiplégies douloureuses ». Ces douleurs ont été fort peu étudiées jusqu'ici ; aussi croyons-nous qu'elles méritent de nous arrêter un instant et qu'il y a lieu d'en étudier avec soin les caractères, à l'appui de nos propres recherches anatomo-cliniques.

Ces douleurs sont précoces dans leur apparition, qui remonte soit à l'installation de l'hémiplégie, soit à quelques mois après ; elles siègent non seulement dans les membres paralysés, mais aussi à la face et sur le tronc. A la face, elles peuvent occuper le front, la joue, l'orbite avec sensation d'arrachement de l'œil, le menton et l'oreille du côté malade. Aux membres, elles ne se cantonnent pas avec prédilection dans les articulations, mais irradient dans toute la longueur des segments des membres aussi bien au niveau des doigts et des orteils qu'à leur racine. On a de la peine à obtenir des malades une indication exacte sur la localisation de ces douleurs, en tant que siège superficiel ou profond. La plupart cependant, insistent sur le fait qu'elles sont plutôt superficielles et que c'est la peau et les plans cellulo-graisseux sous-jacents qui sont douloureux.

Quoi qu'il en soit, ces douleurs sont continues avec exacerbations paroxystiques, arrachant parfois des cris aux malades, les empêchant de dormir ou les réveillant brusquement. Dans un cas cité par Edinger, elles acquirent une telle intensité qu'elles amenèrent le malade au suicide (1). Nous n'en avons nous-même jamais observé revêtant une telle intensité, mais dans les cas que nous avons étudiés, nos malades se plaignaient beaucoup de leurs

(1) Voir observation n° XII.

douleurs, de la gêne qui en résultait pour les mouvements de la marche surtout.

Dans le cas de l'observation Prév. (observ. V) notre malade nous répète continuellement que ce qui l'empêche de remuer la main gauche, de marcher, ce sont les douleurs vives qu'elle éprouve dans le bras et la jambe ; il y a là une véritable « impotence douloureuse ».

La douleur n'est donc pas simplement spontanée, elle est aussi, dans certains cas, provoquée par un simple attouchement de la peau avec le doigt ; la piqûre, le contact du froid et du chaud, la pression sont très douloureux, les malades étant parfois très hyperesthésiques.

Les malades comparent leurs douleurs tantôt à des brûlures superficielles ou profondes, tantôt à des élancements, à des pressions violentes et douloureuses qu'on exercerait sur la peau, tantôt enfin à des coups de poignard. Ces phénomènes douloureux revêtent le caractère paroxystique et surviennent par crises ; dans l'intervalle des crises, il ne persiste que des troubles dysesthésiques ; fourmillements et engourdissements dans les extrémités des membres et quelquefois même au niveau de la face.

Notons enfin un dernier caractère important : ces algies ne cèdent à aucun traitement analgésique externe ou interne, rien ne réussit à soulager les malades dont les souffrances sont parfois intolérables. Nous avons dans un cas en effet, essayé en vain et pendant plus d'un an, de toutes les ressources de l'arsenal thérapeutique sans aucun résultat.

La description que nous venons de faire montre bien, combien les *douleurs d'origine centrale* diffèrent de celles du premier groupe que nous avons appelées « *périphériques* » et ceci par leur début plus précoce, leur siège, leur intensité, leur évolution et leur résistance enfin à tout traitement.

d) **Troubles sphinctériens.** — Dans deux de nos observations, les troubles des sphincters ont pris une certaine importance et méritent d'être signalés, étant donné l'influence sur les sphincters attribuée à la couche optique par quelques auteurs (Bechterew, etc.). Nous avons noté des besoins fréquents d'uriner avec

douleur et gêne de la miction persistant pendant plusieurs mois après l'attaque ; mais ces troubles n'ont qu'une durée éphémère et nous ne les retrouvons pas dans les années qui suivent le début de l'affection.

e) **Organes des sens.** — 1° Vue. — On ne note pas de troubles de la musculature interne ou externe de l'œil ; les pupilles sont normales et réagissent bien à la lumière et à l'accommodation. Dans un cas clinique (Obs. VI), nous avons noté de l'hémianopsie latérale homonyme, dont l'existence fait supposer qu'ici la lésion doit avoir envahi la partie postérieure et inférieure de la couche optique et sectionné les radiations thalamiques de Gratiolet. Dans le cas particulier, l'hémianopsie avait pour nous une certaine valeur et, jointe aux autres signes présentés par la malade, elle nous a aidé à faire la localisation du foyer. Beaucoup moins fréquente cependant que les autres symptômes, elle ne peut prendre rang parmi les signes cardinaux du syndrome thalamique.

2° Ouïe, odorat, goût. — L'ouïe, l'odorat et le goût ne participent pas ordinairement à la symptomatologie du syndrome thalamique. Dans deux observations que nous rapportons, il est noté cependant, une légère atteinte des sensibilités spéciales. Dans la première (cas Jossaume), ces troubles sont de peu d'intensité ; dans la seconde (cas Prev.), nous trouvons relatées dans l'observation de Thomas et Chiray une atteinte de la sensation du goût d'un côté de la langue, et une diminution de l'ouïe et de l'odorat du même côté. Mais la malade qui fait le sujet de cette observation et que nous avons pu revoir nous-même à plusieurs reprises, ne présentait plus au bout de quelques mois les troubles ci-dessus signalés.

Aussi nous contentons-nous de signaler ces faits sans y insister davantage.

f) **Troubles vaso-moteurs et trophiques.** — Il peut exister, dans les cas d'hémiplégie par lésion de la couche optique, des troubles vaso-moteurs. Dans l'observation Prev., on note en effet, un certain degré de refroidissement des extrémités du côté atteint avec teinte bleutée, cyanosée des doigts, et rougeur

avec congestion très nette de la joue du même côté. Dans ce même cas, il existe également des troubles trophiques de la peau et des tissus sous-jacents au niveau des doigts de la main droite qui sont effilés et plus étroits que ceux de la main gauche ; la peau qui les recouvre est plus lisse, plus tendue et se laisse plus difficilement pincer. Mais ce sont là des symptômes que l'on peut rencontrer dans toute hémiplégie, quelle qu'en soit la cause, et qui ne nous paraissent pas se présenter avec plus de fréquence dans les hémiplégies par lésion de la couche optique.

g) **Troubles sécrétoires.**— Dans un cas (obs. Jossaume),il est fait mention de troubles de la salivation ; la malade présentait de la xérostomie unilatérale du côté paralysé avec phénomène de sécheresse de la bouche et gêne de la déglutition. Comme pour les troubles vaso-moteurs, nous nous bornons à enregistrer ce fait unique sans pouvoir jusqu'ici en apprécier l'importance et la valeur, en tant que symptôme dépendant d'une lésion thalamique.

Nous n'avons jamais noté de troubles de la sécrétion sudorale, ni dans nos propres observations ni dans celles des auteurs.

### § 4. — Résumé.

Pour résumer ce chapitre de symptomatologie, et pour conclure, nous disons que lorsqu'on est en présence d'une hémiplégie causée par une lésion du thalamus dont nous préciserons plus loin la topographie exacte, il s'agit de malades qui habituellement « *sans ictus font une hémiplégie motrice légère passagère et* « *rétrocédant rapidement, sans trépidation épileptoïde, le plus* « *souvent sans signe de Babinski. Cette hémiplégie s'accompagne* « *de troubles de la sensibilité subjective et objective : subjective,* « *ce sont des douleurs du côté paralysé, vives et tenaces, ne cédant* « *à aucun traitement et constituant par elles-mêmes une réelle* « *impotence (hémiplégie douloureuse) ; objective, c'est de l'hypo-* « *esthésie ou de l'anesthésie tactile, douloureuse et thermique,* « *avec dysesthésie, paresthésie et topoesthésie ; quelquefois de l'hy-* « *peresthésie, — enfin des troubles persistants de la sensibilité pro-* « *fonde, de la perte du sens musculaire, de l'astéréognosie et de*

« *l'hémiataxie. Souvent aussi apparaissent des mouvements cho-*
« *réo-athétosiformes. L'hémianopsie peut se rencontrer dans les*
« *cas de lésion intéressant la partie postérieure et inférieure de*
« *la couche optique.* »

Tel est le tableau clinique du *syndrome thalamique pur*, d'après les cas cliniques que nous rapportons dans ce mémoire. Mais il est facile de concevoir que ce syndrome soit susceptible de revêtir des modalités diverses, et que les différents signes que nous venons de décrire, puissent se rencontrer par exemple chez un hémiplégique avec troubles paralytiques moteurs marqués et s'accompagnant de contracture ; ce qui montre qu'à la lésion thalamique, — dont l'extériorisation clinique se traduit par les différents signes du syndrome décrit ci-dessus, — s'associe une lésion importante de la capsule interne ou du centre ovale, sectionnant une grande partie des fibres de projection pyramidales.

Ce sont les cas de *syndrome thalamique mixte* qui, nous semble-t-il, doivent être assez fréquents. S'il n'en est pas encore fait mention dans la littérature, cela provient du fait qu'avant de pouvoir déceler dans un cas complexe, les signes relevant de la lésion de la couche optique, il fallait auparavant savoir diagnostiquer les cas de syndrome thalamique pur, non isolés jusqu'ici.

Dans une observation de Dejerine et Thomas (1), ayant trait à un cas de cécité verbale avec agraphie, on note en plus de l'hémiplégie droite, de l'hémianesthésie du même côté avec troubles de localisation, dysesthésie, hyperesthésie pour le froid et enfin de vives douleurs ; tous symptômes relevant d'une lésion de la couche optique. Sur les coupes sériées en effet, les auteurs se rendirent bien compte de sa topographie : elle occupait le pulvinar, qui était totalement détruit, ainsi que la plus grande partie du corps genouillé interne et une petite partie de l'externe ; la couche optique était encore touchée au niveau des noyaux externe et médian.

(1) Dejerine et Thomas, Un cas de cécité verbale avec agraphie, *Rev. Neurol.*, n° 13, 1905.

Le diagnostic de cette lésion ne fut pas porté pendant la vie — l'observation clinique datant de plusieurs années, — mais les auteurs, dans leur travail de la *Revue de Neurologie*, font justement et rétrospectivement remarquer combien était importante la part prise par la couche optique dans la symptomatologie présentée par la malade.

Nous ne voulons pas pousser plus à fond l'étude de ces cas mixtes de syndrome thalamique associés aux cas d'hémiplégie avec ou sans aphasie dont les exemples seraient nombreux, mais qui nous entraîneraient trop loin. Nous nous bornons donc à donner comme exemple de ces formes mixtes, celui d'un cas dont nous avons pu, grâce à l'obligeance de MM. Dejerine et Thomas, étudier les coupes microscopiques.

## CHAPITRE IV

### DIAGNOSTIC

Le syndrome thalamique revêt, ainsi que nous venons de le voir, un tableau clinique qui lui appartient en propre, et permet de le différencier de celui fourni par les lésions des organes de voisinage, en particulier des régions situées au-dessous du thalamus et parcourues par les fibres sensitives avant leur épanouissement dans la couche optique.

En jetant un coup d'œil sur le schéma ci-joint, où nous avons représenté le trajet suivi par les voies ascendantes sensitives (en bleu) et celui des voies descendantes motrices (en rouge), on peut facilement se rendre compte des rapports respectifs de ces faisceaux dans le bulbe, la protubérance, le pédoncule et l'encéphale, et comprendre comment une interruption isolée ou essentiellement localisée à l'une de ces deux voies peut exister sur leur trajet sous-encéphalique. C'est ainsi qu'un foyer sectionnant les voies sensitives et ne faisant qu'effleurer les voies motrices, soit dans la région des tubercules quadrijumeaux, soit dans le pédoncule, la protubérance et même le bulbe pourra réaliser cliniquement un syndrome semblable — en partie tout au moins — au syndrome thalamique ; à savoir : *une hémiplégie avec un maximum de troubles sensitifs et un minimum de troubles paralytiques*. Mais l'adjonction de signes nouveaux, résultant des rapports étroits que contractent dans ces régions les faisceaux de projection avec les origines des nerfs crâniens, viendra donner à ces complexus symptomatiques une note topographique distinctive qui permettra de les diagnostiquer.

Dans les lésions des *tubercules quadrijumeaux*, on aura donc pour servir au diagnostic différentiel, les différents signes que

l'on a donnés comme caractéristiques des affections quadrijéminales. Ce sont principalement, pour les tubercules quadrijumeaux antérieurs, des troubles et paralysies visuels : de la dilatation pupillaire uni ou bilatérale, avec modification des réactions à la lumière et à l'accommodation (Eisenlohr, Ferrier) ; des troubles de la motilité des yeux, le plus souvent dans les mouvements associés, tels que limitation des mouvements vers le haut et vers le bas ; les paralysies musculaires ne sont jamais complètes. En plus des lésions oculaires, on observe également : de l'ataxie dynamique (signe très important pour Nothnagel), de l'ataxie cérébelleuse et enfin des tremblements et des mouvements choréiformes. Dans les affections des tubercules quadrijumeaux postérieurs, on observe souvent de la diminution de l'acuité auditive (Weinland, Ruel, Raymond).

Comme exemple, nous citerons une observation de lésions en foyer des tubercules quadrijumeaux, rapportée par le professeur Raymond (1) et, dans laquelle on note comme dans le syndrome thalamique : de l'hémiparésie, de l'hémianesthésie superficielle et profonde très marquée, des mouvements athétosiformes des doigts et un certain degré d'hémiataxie. Mais en plus, il existait ici une paralysie des mouvements associés bilatéraux des globes oculaires et une ébauche du signe de Graeffe. On retrouve là, les principaux signes de notre syndrome, auxquels vient s'ajouter une *paralysie oculaire*, qui à elle seule permet de différencier l'un de l'autre ces deux tableaux symptomatiques.

Ce sont donc les paralysies oculaires prédominant dans les mouvements associés bilatéraux, qui sont le principal symptôme différentiel des lésions quadrijéminales antérieures.

Pour le diagnostic des *affections protubérantielles*, on attachera évidemment quelque importance au fait que les troubles sont souvent bilatéraux, que l'hémiplégie est ordinairement plus grave que dans les lésions capsulaires (par lésions des voies motrices mésencéphaliques), qu'il peut exister des troubles de la

(1) Raymond, *Clinique des maladies du système nerveux*, 5e série, p. 222, 1901.

mastication, etc..... mais ce sont surtout les paralysies alternes et les paralysies d'association qui nous serviront à distinguer les affections pontiques des affections thalamiques.

Récemment, MM. Raymond et Cestan (1) ont décrit le tableau clinique fourni par une lésion de la partie supérieure de la calotte protubérantielle, sous le nom de *syndrome protubérantiel supérieur*. Nous retrouvons dans leur description plusieurs points communs avec le syndrome thalamique, ce que du reste, la topographie des fibres du ruban de Reil médian et des voies sensitives de la calotte, ainsi que leurs rapports avec les autres faisceaux de projection, pouvaient faire prévoir (Voir planche). D'après ces auteurs, ce syndrome est caractérisé par une hémiplégie peu marquée avec conservation de la force musculaire, de tous les mouvements spontanés et l'intégrité des réflexes tendineux et cutanés ; par une hémianesthésie superficielle et profonde avec fourmillements et parfois sensation pénible dans les membres atteints et s'accompagnant d'incoordination, de mouvements choréo-athétosiques, de tremblements statiques, d'asynergie et de dysarthrie. Enfin, fait capital pour le diagnostic différentiel du syndrome protubérantiel supérieur, il existe toujours dans ce dernier cas, une paralysie oculaire des mouvements associés de bilatéralité avec secousses nystagmiformes dans l'élévation ou l'abaissement des yeux. A l'examen ophtalmoscopique, on note quelquefois de la névrite optique œdémateuse.

Ce sont d'une part, ces symptômes oculaires dénotant d'après Raymond et Cestan la présence d'une lésion extra-nucléaire dans la calotte, et d'autre part les vertiges, l'asynergie et la dysarthrie, traduisant l'atteinte des voies cérébelleuses protubérantielles, qui permettent de différencier du syndrome thalamique, le syndrome protubérantiel supérieur.

Ajoutons enfin, que l'évolution de cette affection (dont la description est basée sur 3 cas de tubercules de la protubérance) tend par l'extension de la néoplasie à modifier peu à peu le tableau clinique. Celui-ci se complique de paralysie faciale, de troubles

(1) *Gazette des hôpitaux*, 18 juillet 1903, p. 829.

sensitifs de la face, résultant de l'envahissement de la tumeur et de l'atteinte des noyaux des nerfs crâniens correspondants.

On peut espérer que les hasards de la clinique réaliseront un jour, par une lésion en foyer, ce même complexus symptomatique, et viendront confirmer et compléter les faits intéressants décrits par Raymond et Cestan. On pourra ainsi suivre plus loin dans leur évolution, la marche des signes essentiels du syndrome protubérantiel sans avoir à tenir compte, ni de l'extension progressive de la lésion, ni des phénomènes d'irritation et d'ischémie à distance, dont il est impossible de faire le départ dans les symptômes observés lorsqu'il s'agit d'une tumeur.

Nous avons cru utile d'insister longuement sur la symptomatologie présentée par les lésions de la partie supérieure de la calotte protubérantielle, parce que ce syndrome, de date récente, n'est pas encore de notion courante et qu'il offre de nombreux points communs avec celui du thalamus. Il était par conséquent intéressant de les mettre en parallèle.

Nous serons beaucoup plus bref sur les syndromes pédonculaire et protubérantiel inférieur, qui sont bien connus et dont la différenciation d'avec le syndrome thalamique est aisée, grâce à la présence des ophthalmoplégies, de l'intensité des troubles paralytiques, de l'absence habituelle des troubles sensitifs.

*Le syndrome pédonculaire* (syndrome de Weber) en effet, avec son hémiplégie croisée, son strabisme direct externe et l'intégrité de la sensibilité ne ressemble en rien au syndrome thalamique. Dans certains cas cependant, lorsque la lésion envahit la calotte pédonculaire, elle peut atteindre les fibres du ruban de Reil et s'accompagner d'hémianesthésie croisée (hémiplégie alterne sensitivo-motrice), d'hémiataxie, d'hémichorée ou enfin d'hémitremblement (syndrome de Bénédikt) (Planche, fig. 2). Mais ici la présence de la paralysie de la troisième paire ne laisse aucun doute sur le siège de la lésion.

*Le syndrome protubérantiel inférieur* (syndrome de Millard-Gubler) dans sa forme commune : hémiplégie avec paralysie du facial et du moteur oculaire externe du côté opposé, est également facile à reconnaître. Ici encore, comme dans le syndrome pré-

## LÉGENDE DE LA PLANCHE

SCHÉMAS destinés à montrer la localisation des lésions dans les différents syndromes produits par un foyer sectionnant les voies sensitives centrales, dans leur trajet depuis le bulbe jusqu'à leur épanouissement dans le thalamus. (*Fibres motrices en rouge. Fibres sensitives en bleu.*)

FIG. 1. — *Syndrome thalamique.*

Le foyer ($F_1$) siège dans la partie ventrale du thalamus, dans les noyaux externe et médian, et empiète légèrement sur le segment post de la capsule interne ; il sectionne les fibres du Ruban de Reil à leur terminaison dans le thalamus.

FIG. 2. — *Syndrome pédonculaire* (WEBER).

Dans la lésion type classique, le foyer reste cantonné dans le pied du pédoncule (P) intéressant la voie pyramidale et les fibres radiculaires de la III^e paire. Dans quelques cas, comme ici ($F_2$), il envahit la calotte, intéresse le Ruban de Reil et donne en clinique une paralysie alterne sensitivo-motrice avec strabisme externe du côté opposé.

FIG. 3. — *Syndrome protubérantiel supérieur* (RAYMOND et CESTAN).

Ici le foyer ($F_3$) intéresse surtout la voie sensitive, très peu les fibres de la voie motrice. De plus, placé entre le noyau du IV et du III, il sectionne leurs fibres radiculaires, d'où : hémiplégie légère, hémianesthésie prononcée et paralysie des mouvements associés bilatéraux des globes oculaires.

FIG. 4. — *Syndrome protubérantiel inférieur* (MILLARD-GUBLER).

Dans la lésion habituelle, le foyer est plus inférieur ou ventral et sectionne les fibres pyramidales, les fibres du VI et quelquefois du VII. Ici le foyer ($F_4$), comme il arrive quelquefois, envahit le Ruban de Reil, donnant au type de paralysie alterne sensitivo-motrice avec strabisme interne et paralysie faciale opposée.

FIG. 5. — *Syndrome bulbaire* (BABINSKI et NAGEOTTE).

En réalité, il s'agissait dans ce cas de foyers multiples (4), que nous avons ici schématiquement réunis en un seul, pour pouvoir en indiquer sur une seule figure la topographie. Ces 4 foyers forment donc une lésion complexe ($F_v$) qui sectionne le faisceau latéral du bulbe (Flta) en respectant le cérébelleux ascendant ; il prend en outre le Ruban de Reil médian, quelques fibres de la pyramide, les nerfs mixtes et le faisceau longitudinal postérieur, la voie olivo-ciliaire, les fibres descendant du noyau de Deiters.

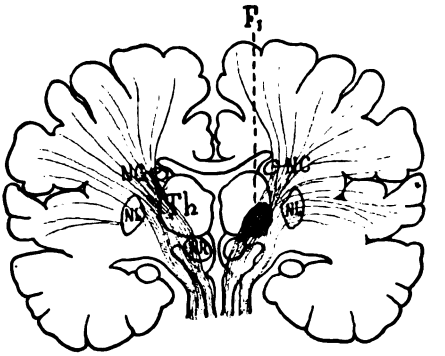


FIG. 1.

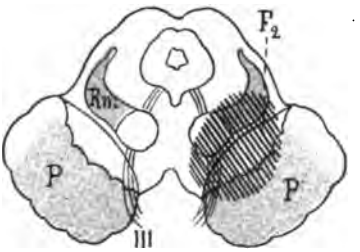


FIG. 2.

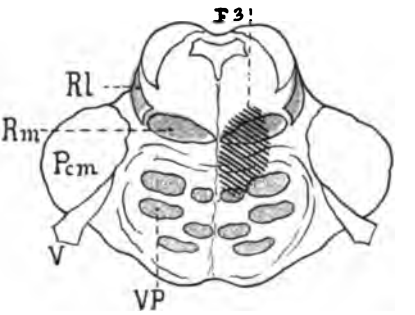


FIG. 3.

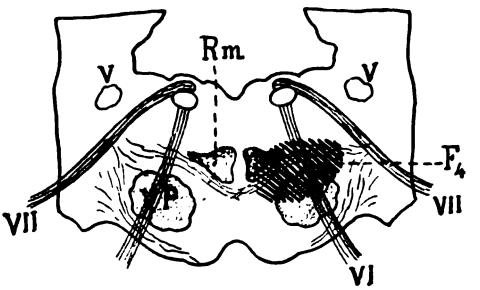


FIG. 4.

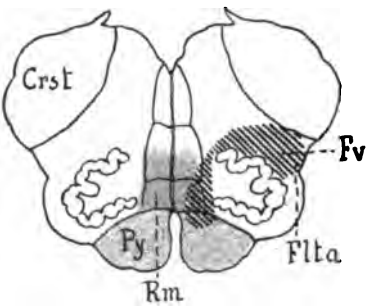


FIG. 5.

G. STEINHEIL, Éditeur.

cédent, les troubles sensitifs peuvent s'associer aux troubles moteurs et donner lieu à une hémiplégie alterne sensitivo-motrice, avec quelquefois, phénomènes asynergiques et hémichorée. L'alternance des signes, à la face et sur le tronc, et la présence de paralysies oculaires, ne laissent aucun doute pour le diagnostic (Planche, fig. 4).

Nous ne ferons que signaler en passant, et sans nous y arrêter, le « *syndrome bulbaire* » (1) de Babinski et Nageotte, dans lequel on observe, en plus d'une hémiplégie sensitivo-motrice croisée : de l'hémiasynergie, de la latéropulsion et du myosis du côté de la lésion. Ce syndrome bulbaire n'a vraiment rien de commun avec le syndrome thalamique.

Si nous passons maintenant au diagnostic différentiel des affections *du corps strié*, diagnostic que nous avons laissé à dessein pour la fin de ce chapitre, nous nous trouvons en face de grosses difficultés, provenant du fait que, plus encore que pour la couche optique, la physiologie pathologique du corps strié est plongée dans la plus profonde obscurité. On ne connaît pas en effet, jusqu'ici, de tableau clinique fourni par une lésion isolée du noyau caudé ou du noyau lenticulaire. La physiologie cérébrale a fait dans ce domaine peu de progrès dans ces dernières années et l'on est encore forcé d'avouer aujourd'hui, — comme le faisait Charcot il y a trente ans — que nous ne sommes pas en mesure de reconnaître, à des caractères cliniques spéciaux, les lésions isolées du corps strié.

On a cependant signalé des cas de troubles de la déglutition et de la mastication dans les lésions du noyau lenticulaire ; de l'hémiplégie et de l'hémianesthésie dans les foyers du noyau caudé et du noyau lenticulaire. Quoi qu'il en soit, on ne retrouve pas ici comme dans les lésions de la couche optique, le défaut de parallélisme entre les troubles moteurs et les troubles sensitifs.

Dans les *hémiplégies avec anesthésie persistante*, par lésions corticales ou sous-corticales, nous savons — ainsi que Dejerine et

(1) Déjà cité, p. 192.

Long (1) l'ont montré — qu'il s'agit habituellement delésions très étendues,sectionnant une grande partie des fibres de la couronne rayonnante thalamique. On conçoit donc qu'ici, la lésion intéressant une portion importante du contingent des fibres de projection pyramidales, détermine une hémiplégie avec contracture, avec trépidation épileptoïde, exagération des réflexes et signe de Babinski, mais il n'existe pas habituellement de mouvements choréoataxiques. Les douleurs enfin, sont beaucoup plus rares ; lorsqu'elles existent elles revêtent les caractères des douleurs à type rhumatismal, périphérique.

Dans certains cas cependant, le diagnostic différentiel des hémianesthésies persistantes corticales et thalamiques, devient beaucoup plus difficile et même dirons-nous impossible, de par les caractères seuls des troubles sensitifs. Nous voulons parler des cas d'hémiplégie essentiellement sensitive, par lésion du lobe pariétal dont Wernicke, Monakow (2), Oppenheim (3), Müller (4), Bonhoeffer (5), etc... ont rapporté des exemples, et dans lesquels les troubles moteurs, comme dans le syndrome thalamique, sont absents ou très peu marqués.

D'après Wernicke et Bonhoeffer, on observe dans ces cas, une conservation relative des perceptions élémentaires (tact,douleur, etc...), un trouble dans la localisation des sensations et une impossibilité complète de reconnaître les objets et d'en dire le nom.

Or, le fait pour un malade, de pouvoir reconnaître les dimensions, la consistance, la température, etc... d'un objet et d'être incapable d'en indiquer le nom,impliquerait d'après ces auteurs, un déficit d'une faculté spéciale, « faculté corticale ». Dans les cas d'hémianesthésie centrale (thalamiqne) au contraire,on n'observerait jamais ce défaut de concordance entre l'état des percep-

(1) *Comptes rendus et mémoires de la Société de Biologie*, 24 décembre 1898, p. 1174.

(2) v. Monakow, *Gehirnpathologie*, 1905.

(3) Oppenheim, *Lehrbuch der Nervenkrank.*, 4 Aufl.

(4) Muller, *Sammlung klinischer Vortrage* (Richard v. Volkmann). Neue folge, 394, 395 (série XIV, Hf. 4/5).

(5) Bonhoeffer, *Deutsche Zeitsch. f. Nervenheilk.*, t. XXVI, p. 57.

tions élémentaires (forme, volume, etc.) et la faculté de nommer les objets.

Récemment MM. Egger et Lejonne (1) ont, à propos d'un cas clinique, soutenu la même théorie, à la Société de Neurologie (7 juin 1906).

Pour nous, et conformément à la thèse que soutient notre maître le professeur Dejerine, depuis plusieurs années et que récemment encore, il défendait à la Société de Neurologie de Paris (2), *nous ne croyons pas que les caractères seuls des troubles sensitifs permettent d'affirmer qu'une hémianesthésie soit d'origine corticale ou centrale* (*thalamique*). En effet, nous en voulons pour preuve les deux exemples suivants :

1° Le cas de l'observation n° VI que nous rapportons plus loin en détail et dans lequel il s'agit sans aucun doute d'un « syndrome thalamique ». A la lecture de l'observation, il est facile de se rendre compte que nous avons affaire ici à cette modalité particulière de troubles de la perception stéréognostique, qu'on a voulu considérer comme appartenant en propre aux affections corticales. La malade peut parfaitement palper, elle reconnaît la forme générale des objets et leurs qualités physiques, mais elle ne peut en indiquer, ni l'usage, ni le nom ; chez elle, la sensibilité superficielle est relativement très peu atteinte pour le tact, la douleur et la température, mais il y a un élargissement notable des cercles de Weber et des troubles des sensibilités profondes.

2° Nous avons eu dernièrement l'occasion d'observer à Bicêtre, dans le service de notre maître Pierre Marie, un cas de lésion corticale suivi d'autopsie et qui a été pour nous des plus instructifs.

Il s'agissait d'un homme (Charv.) qui, à la suite d'un ictus, avait fait une hémiplégie gauche s'accompagnant d'hémianesthésie persistant pendant plusieurs années et d'hémianopsie. Quand nous l'avons examiné, les troubles moteurs s'étaient considérablement

(1) *Rev. Neurol.*, n° 12, 1906, p. 571.

(2) J. Dejerine, Considérations sur la soi-disant « Aphasie tactile » *in Rev. Neurol.*, n° 13, 1906.

amendés et l'hémianesthésie avait fait place à de l'hyperesthésie avec phénomènes douloureux. On notait en outre, *une perte complète du sens stéréognostic et du sens musculaire* du côté gauche. Le malade était tout à fait incapable, non seulement de dire le nom de l'objet qu'on lui mettait dans la main gauche, mais également d'en reconnaître la forme, les dimensions, etc. et répétait continuellement : « Je ne sens rien ». Il laissait tomber sans s'en apercevoir les objets (cuillère, pièce de monnaie) qu'on lui mettait dans la main. Ce tableau symptomatique nous fit penser un instant que nous étions en présence d'une lésion de la couche optique. Cependant, la présence d'une asymétrie faciale très nette ayant persisté jusqu'à ce jour (2 ans), celle du signe de Babinski et d'autre part, l'absence d'hémiataxie et de mouvements choréo-athétosiques, nous firent hésiter à poser fermement chez ce malade le diagnostic de syndrome thalamique ; tout au plus pouvait-il s'agir d'une forme mixte de ce syndrome !

L'autopsie, que nous venons de pratiquer, nous montra qu'il s'agissait d'un énorme foyer de ramollissement cortical, détruisant la circonvolution pariétale inférieure, le pli courbe, la première temporale, s'étendant en dedans jusqu'au niveau du ventricule et respectant ainsi toute la partie supérieure des circonvolutions centrales. Le pied de la pariétale ascendante participait à la lésion (1) ; la couche optique était complètement respectée.

Ce cas nous montre donc que c'était par la présence de la paralysie du facial inférieur et du signe de Babinski, par l'absence d'hémiataxie, d'hémichorée et de douleurs aussi vives que dans le syndrome thalamique, que nous devions éliminer dans ce cas l'hypothèse d'une lésion de la couche optique et que les caractères mêmes des troubles sensitifs ne pouvaient être d'aucun secours dans la discussion du diagnostic. Ces deux exemples personnels, viennent donc confirmer l'opinion de notre maître Dejerine et montrer que ce n'est que par la recherche de signes surajoutés

(1) L'étude anatomique de ce cas, sur coupes sériées, que nous sommes en train de faire en ce moment, sera publiée prochainement.

— épilepsie, monoplégie, aphasie dans les lésions corticales, douleurs, hémiataxie, hémichorée dans les lésions thalamiques — qu'on parviendra à différencier les hémianesthésies corticales et centrales.

*L'hystérie* enfin est facile à diagnostiquer aujourd'hui, grâce aux travaux de Babinski. La confusion d'une hémiplégie organique et d'une hémiplégie fonctionnelle n'est plus possible lorsqu'on sait examiner et rechercher les différents symptômes que cet excellent observateur a bien mis en lumière. Le signe du peaucier, la flexion combinée de la cuisse sur le bassin, la flexion exagérée de l'avant-bras sur le bras peuvent exister au début de l'affection dans le syndrome thalamique ; mais ils font défaut dans sa période d'état ainsi que nous l'avons vu, période dans laquelle les troubles moteurs sont réduits à leur plus simple expression. Le signe de l'extension de l'orteil manque le plus souvent dans le syndrome thalamique. Pour concourir à différencier l'hémiplégie hystérique de l'hémiplégie d'origine thalamique, nous aurons alors la dissociation des troubles de la sensibilité dans les lésions thalamiques,—les sensibilités profondes(sens des attitudes et sens musculaire, sens stéréognostic) étant plus prises que les sensibilités superficielles. Dans l'hystérie c'est l'inverse, et lorsque les malades présentent des troubles de la sensibilité profonde, ils ne sont nullement gênés par eux,et n'ont pas d'hémiataxie. La distribution topographique enfin de l'anesthésie à diminution centripète, dans le syndrome thalamique, son peu d'intensité, le fait qu'il s'agit là principalement de troubles qualitatifs de la sensibilité sont autant de signes distinctifs que l'on ne rencontre pas dans l'hystérie.

# CHAPITRE V

## OBSERVATIONS

Nous donnerons, tout d'abord dans ce chapitre, trois observations de syndrome thalamique dont nous avons pu faire l'étude anatomique sur coupes microscopiques sériées (Obs. nos I, II et III). A leur suite, nous placerons celle d'un cas de lésion de la couche optique et de la calotte pédonculaire, sans participation de la capsule interne, et que nous avons pu étudier tout récemment par la méthode de Marchi. S'il ne rentre pas, à proprement parler, dans le cadre du syndrome thalamique, il présente néanmoins un si grand intérêt anatomique pour l'étude des connexions thalamo-corticales, qu'il mérite de figurer dans ce mémoire.

Dans un deuxième paragraphe, nous rapporterons trois observations cliniques de syndrome thalamique (Obs. nos V, VI et VII). La première est celle de la malade qui a fait l'objet de la communication de Thomas et Chiray à la Société de Neurologie, et que nous avons pu revoir et étudier longuement depuis, à la Salpêtrière ; la deuxième nous est personnelle ; la troisième enfin nous a été communiquée par notre ami Long (de Genève).

Dans un dernier paragraphe enfin, nous ferons le résumé des observations publiées par les auteurs depuis que l'attention fut attirée sur ce nouveau syndrome, ainsi que celui de deux observations trouvées dans la littérature, et qui, quoique rapportées sous d'autres noms, font partie de notre sujet et peuvent être considérées comme des types parfaits de syndrome thalamique.

## I. — OBSERVATIONS AVEC AUTOPSIE ET ÉTUDES SUR COUPES MICROSCOPIQUES SÉRIÉES

Pour l'étude anatomique des trois observations qui vont suivre, nous avons procédé de la façon suivante. Pour les deux premières, l'hémisphère droit fut placé dans le liquide de Müller après avoir été coupé en deux parties par une coupe horizontale passant par la partie supérieure du corps calleux, ceci pour avoir dans le morceau inférieur, la presque totalité des noyaux gris centraux. Les pièces ont été laissées dans ce liquide, pour le durcissement, pendant 5 mois environ. Après une longue inclusion, les fragments des hémisphères ont été débités en coupes sériées, au moyen du microtome de Nageotte-Dumaige. Nous avons ensuite monté et examiné une coupe sur cinq, dans toute la région des ganglions centraux et la région sous-thalamique, une sur dix seulement pour le fragment supérieur, comprenant le centre ovale.

La protubérance, le bulbe jusqu'au-dessous du collet ont été inclus en bloc et également strictement sériés. Enfin pour la moelle, nous avons fait des coupes de tous les segments jusque et y compris la moelle sacrée.

Nos coupes ont été colorées par la méthode de Weigert-Pal simple, ou suivie de coloration à la cochenille. Pour le cas Jossaume, quelques fragments médullaires ont été traités par la méthode de Marchi. Les pièces de l'observation III (Thalman) que nous devons à l'obligeance de notre collègue et ami Long, avaient été coupées au moment de l'autopsie en différents fragments ; nous avons pu cependant débiter en séries la région de la capsule interne et des noyaux gris, ainsi que la partie supérieure du tronc encéphalique (protubérance et bulbe).

## OBSERVATION I

**(cas Jossaume).**

**Hémiplégie gauche légère et régressive.— Hémianesthésie gauche superficielle (tact) et profonde persistante. — Perte complète du sens musculaire. — Hémiataxie légère. — Astéréognosie.— Douleurs intenses du côté paralysé. — Durée : deux ans (1).**

**Antécédents.**— La nommée P. Jossaume, âgée de 76 ans, est entrée à la Salpêtrière, salle Parrot, n° 12, le 11 juillet 1902, à la suite d'une hémiplégie gauche.

Rien de particulier à noter dans ses antécédents héréditaires. Réglée à l'âge de 10 ans 1/2, la malade s'est mariée à 22 ans. Son mari est mort d'un néoplasme gastrique. Un seul enfant bien portant. Jamais de fausse couche ; ni syphilis, ni alcoolisme. Vers l'âge de 60 ans, la malade fut prise de rhumatismes goutteux dans les extrémités supérieures. Les crises devenaient tellement intenses qu'elle fut obligée d'abandonner ses affaires. Depuis une dizaine d'années, ces phénomènes ont rétrocédé et la santé générale s'est améliorée.

**Histoire de la maladie.** — Le 1er avril 1902, le matin à 7 heures, après avoir mangé de bon appétit, la malade fut subitement prise d'un vertige ; elle tomba à genoux, tout paraissait tourner autour d'elle, puis survinrent des vomissements intenses et prolongés. Elle ne perdit pas connaissance, mais ne put se relever d'elle-même. Transportée dans son lit, elle fut prise d'un besoin impérieux d'uriner sans pouvoir le satisfaire. Le ténesme vésical était douloureux avec irradiations dans le bas-ventre. Le soir, en entrant à l'hôpital Lariboisière, on la sonda pour lui vider la vessie ; mais elle n'éprouva aucun soulagement et malgré qu'on eut soin de lui vider trois fois par jour la vessie, les douleurs vésicales persistaient dans toute leur intensité, pour s'exaspérer à l'approche de chaque besoin et devenir de plus en plus fréquentes. Cet état, qui tourmentait la malade jour et nuit, se maintint pendant 2 mois environ.

A son entrée à la Salpêtrière, la rétention avait disparu et fait place à des mictions impérieuses, fréquentes, qui obligeaient la malade à se tenir constamment sur le bassin.

(1) Cette observation ainsi que la suivante a été publiée par MM. Dejerine et Egger dans leur travail sur l' « Incoordination d'origine centrale », *Rev. neurolog.* 1893.

Au début, l'hémiplégie était complète pour les deux extrémités. La malade ne pouvait remuer que les épaules et le bassin ; tout le reste des membres était totalement inerte. Le facial n'était pas touché, pas de déviation de la bouche. A partir du quinzième jour après son attaque, les mouvements volontaires revenaient petit à petit et à l'époque de son entrée à la Salpêtrière, la malade pouvait de nouveau remuer bras et jambes.

**Etat actuel** (1903). — Malgré ses 76 ans, la malade n'a aucun signe de sénilité.

*Sensibilité objective*. — Tact (examen avec le pinceau de blaireau). Hémianesthésie gauche caractérisée par la diminution centripète. La main est totalement anesthésiée, de même que le quart inférieur de l'avant-bras, plus haut, l'anesthésie fait place à une hypoesthésie qui diminue au fur et à mesure qu'on s'approche de l'épaule. Au pied, forte hypoesthésie et diminution centripète pour le reste de l'extrémité.

La moitié gauche de la face est anesthésique pour le contact léger, les muqueuses buccale, pharyngée, palatine et linguale du côté gauche, la cornée et la conjonctive de l'œil gauche sont également hypoesthésiques.

On note en outre, ainsi qu'on peut le voir sur le schéma ci-dessous, une diminution de la sensibilité tactile, au niveau du membre inférieur droit, anesthésie qui, quoique moins prononcée que du côté opposé, est cependant des plus évidentes.

*Douleur* (piqûre d'épingle). — Il y a 3 mois, la piqûre d'épingle ne produisit que la dysesthésie, c'est-à-dire qu'il n'y avait pas de sensation spécifique ; la pointe de l'épingle provoquait des fourmillements et des sensations désagréables. Actuellement la piqûre est sentie comme telle, mais moins fortement sur la main et le pied que sur les parties les plus rapprochées de la racine des membres. Avec la sommation, on réveille la sensibilité pour quelques jours.

*Température* (Temp. de 50°). — Le tronc et la face sont plus sensibles à la chaleur que les extrémités, du côté gauche. La main accuse un retard de 14 à 15 secondes, le pied un ralentissement de la perception de 15 à 25 secondes. Pour l'avant-bras, le retard se réduit à 3 ou 4 secondes, et la cuisse et le bras sentent presque immédiatement le contact avec le corps chaud, mais toujours à un degré moins fort que les parties homologues du côté droit. La face est de même hypoesthésique à la chaleur, hyperesthésique pour le froid, ainsi que les extrémités.

La pression est sentie sur les doigts, quoique faiblement, et augmente d'intensité au fur et à mesure qu'on se rapproche de la racine du membre.

*Sensibilité du squelette*. — Les vibrations du diapason ne sont pas perçues sur la moitié gauche du squelette ; elles déterminent par contre, une sensation de brûlure intense, même au niveau des régions où la thermo-anesthésie est accusée. Les téguments cutanés par contre, perçoivent les vibrations du diapason. La comparaison entre les deux moitiés du corps nous a

révélé, outre une anesthésie de la moitié gauche du corps, un empiétement sur l'extrémité inférieure droite. A ce niveau en effet, les vibrations du diapason sont faiblement senties et contrastent fortement avec l'intensité des sensations perçues au niveau du membre supérieur du côté droit.

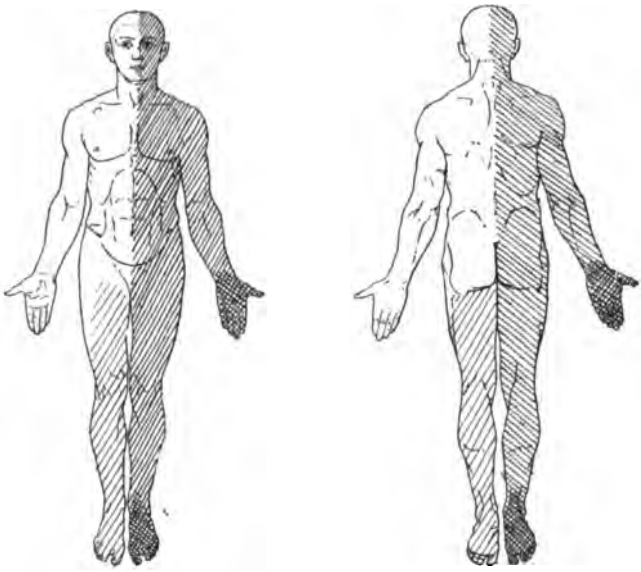

Fig. 59. — **Cas Jossaume.**
Hémianesthésie gauche tactile empiétant sur le membre inférieur droit.

*Perception des attitudes segmentaires passives.* — Les attitudes des différents segments de l'extrémité supérieure sont totalement perdues. La malade n'a aucune notion de la position qu'on imprime à un segment quelconque de cette extrémité. Les positions en flexion et en extension, en adduction et en abduction, en rotation, en pronation et supination ne sont pas reconnues.

Pour les doigts du pied gauche, la notion des attitudes est affaiblie. La malade, quoique sentant le mouvement passif, ne peut pas indiquer exactement le sens du mouvement. Il en est de même pour l'articulation du genou.

Pour la jambe droite, la notion du mouvement passif et de l'attitude passive est conservée. En résumé : abolition de la perception pour le mouvement et l'attitude passive dans l'extrémité supérieure gauche, et diminution de ces mêmes perceptions pour l'extrémité inférieure gauche.

*Sens stéréognostic.* — L'astéréognosie de la main gauche est complète ; la malade ne reconnaît ni la forme, ni les propriétés physiques d'un objet et ne peut en dire le nom. La notion du poids fait complètement défaut.

*Sensibilité subjective.* — Depuis son attaque, la malade se plaint jour et nuit de douleurs vives, continuelles, occupant la moitié gauche de la figure et irradiant dans le bras. Au moment des crises, il lui semble qu'on lui arrache l'œil gauche et qu'on le tire du fond de son orbite. La tempe, le conduit auditif, la moitié gauche de la langue et de la bouche sont le siège de fourmillements et de brûlures intenses. Il en est de même pour la narine gauche.

*Motilité.* — Tous les mouvements des extrémités gauches sont parfaitement conservés, aussi bien les mouvements d'ensemble que les mouvements isolés et spécialisés. La musculature des deux extrémités est souple et n'offre ni contracture ni hypotonie. Quant à la force musculaire, elle est considérablement affaiblie. La flexion de l'avant-bras sur le bras oppose encore une certaine résistance, toutes les autres positions segmentaires de la jambe et du bras sont facilement rompues. Quant à la force de l'extrémité inférieure droite, elle est de même considérablement diminuée si on la compare à celle du bras droit. Il est en effet, facile de vaincre la résistance des fléchisseurs et des extenseurs de la jambe sur la cuisse (les derniers sont un peu plus forts que les premiers) de même que celles des fléchisseurs plantaires et des fléchisseurs dorsaux du pied. Il existe une parésie légère de la moitié gauche de la bouche ; la malade laisse facilement échapper l'air par la commissure labiale gauche quand on lui comprime les joues boursouflées. Aucune trace de paralysie de la mimique émotive.

*Réflexes.* — Les réflexes rotuliens et achilléens sont exagérés aux deux extrémités, mais davantage à gauche qu'à droite ; les réflexes du biceps et du triceps brachial, des radiaux et des fléchisseurs sont d'intensité égale pour les deux côtés. Le *phénomène de Babinski fait défaut*, mais le réflexe cutané plantaire existe des deux côtés. Le chatouillement de la plante du pied droit provoque la flexion dorsale du pied droit et en même temps du pied gauche, tandis que l'excitation de la plante du pied gauche détermine seulement la flexion dorsale du pied de ce côté.

*Mouvements choréiques.* — Il est encore à noter que le bras gauche de la malade est animé de temps à autre par un tremblement choréique.Ce tremblement se compose de petits mouvements de pronation et de supination, de flexion et d'extension du bras, de la main et des doigts. On peut facilement les provoquer par la faradisation. Même l'évocation de l'image sensitivo-motrice du bras suffit à faire apparaître ces mouvements. Si l'on demande par exemple à la malade de nous renseigner sur la position de son bras, ce dernier commence à entrer en mouvements choréiques, mouvements que la malade sent, mais qu'elle est impuissante à maîtriser et à arrêter. La tentative de les arrêter paraît plutôt les exagérer. En détournant l'attention de la malade, en lui posant des questions qui évoquent d'autres images, les mouvements s'arrêtent aussitôt.

*Hémiataxie.* — L'hémiataxie du côté gauche est manifeste, mais la malade

peut, après une certaine hésitation, arriver à porter son index sur le bout de son nez, les yeux fermés. Elle arrive également *à régler le mouvement et à limiter l'incoordination*, à mesure qu'elle approche du but.

*Œil.* — Début de cataracte des deux côtés. Traces d'hémorragies anciennes dans la rétine gauche Pas d'inégalité pupillaire. Réflexe lumineux normal. Pas de dyschromatopsie, pas d'achromatopsie, ni hémianopsie. Pas de rétrécissement du champ visuel. Légers mouvements nystagmiformes des deux yeux dans les positions extrêmes de latéralité gauche et droite, pas d'ophtalmoplégie externe.

*Audition.* — Diminution légère du côté gauche.

*Goût.* — Légère sensation subjective d'amer.

*Olfaction.* — Diminution légère du côté gauche.

*Déglutition.* — On note en outre, chez cette malade, des troubles de la déglutition. Quand elle veut avaler une gorgée de lait, par exemple, elle est obligée de la diviser en 3 ou 4 fractions. Il en est de même pour les aliments solides ; quoique bien mâchés et divisés, elle éprouve une certaine difficulté à expédier le bol alimentaire dans le pharynx. L'examen objectif ne décèle aucune paralysie ou parésie du voile du palais, de la langue, ou du pharynx. La malade se plaint en outre, d'une sécheresse continuelle de la moitié gauche de la bouche (*xérostomie*). Elle prétend manquer de salive pour humecter ses aliments, et lorsqu'elle mange, c'est toujours du côté droit qu'elle tient le bol alimentaire.

*Etat général.* — Rien de particulier à signaler au niveau des différents viscères thoraciques ou abdominaux. Le cœur, le foie et les reins sont normaux. Ni sucre ni albumine dans les urines. Pouls à 66. L'intelligence est vive et lucide et la malade répond parfaitement à toutes les questions qu'on lui pose et fait preuve d'un jugement parfait.

Mort le 17 mars 1904.

**Autopsie.**— 18 *mars* 1904.— Corticalité normale,rien à noter au niveau des méninges. L'hémisphère gauche ne présente rien à signaler. L'hémisphère droit est d'aspect et de volume normaux. On voit sur la paroi ventriculaire, au niveau du thalamus, une cicatrice ocreuse. Sur une coupe horizontale, pratiquée, ainsi que le montre la figure ci-dessous, suivant une ligne passant par la partie toute supérieure de la couche optique et du corps strié, on aperçoit un foyer ocreux, gros comme une noisette, sur la partie postérieure du thalamus et pénétrant dans la profondeur.

La pyramide droite est un peu moins large que la gauche. Quelques corps granuleux dans le cordon latéral gauche de la moelle, à l'état frais.

Après un séjour de 48 heures dans le formol à 10 0/0, les pièces sont placées dans le liquide de Müller et laissées dans ce liquide, pour le durcissement, pendant 5 mois pour le cerveau, et 3 mois pour la moelle.

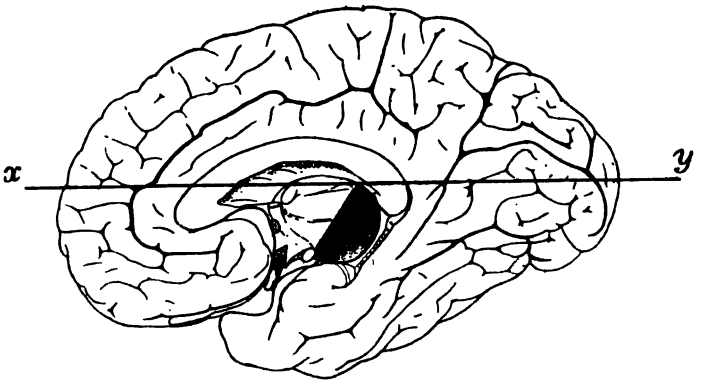


Fig. 60.

Schéma de la face interne de l'hémisphère droit (cas Jossaume).

La ligne X-Y indique la direction suivant laquelle a été pratiquée la coupe horizontale macroscopique.

### 1° Etude anatomique du cas Jossaume sur coupes microscopiques sériées.

Procédant ici, pour les observations I, II, III et IV, comme nous l'avons fait dans la première partie de ce mémoire, pour l'étude de nos pièces expérimentales, nous donnerons d'abord la reproduction d'une série de nos coupes, accompagnée d'une description aussi complète que possible, comprenant la mise en place de la région, la topographie exacte du foyer et les dégénérations secondaires. Ensuite, dans un chapitre de conclusions, nous chercherons à résumer les renseignements tant anatomiques que cliniques qui ressortent de cette étude.

Pour les cas Jossaume et Hudry, nous n'avons fait dessiner que la partie moyenne, capsulaire, des coupes ; les pôles frontaux et occipitaux, ne présentant rien d'anormal, n'ont pas été figurés.

Pour le cas Jossaume, nous commencerons par faire la description détaillée de la coupe 416, correspondant au maximum d'étendue de la lésion thalamique ; nous suivrons ensuite sur les coupes inférieures, la topographie de ce foyer primitif et les dégénérations secondaires qu'il a entraînées dans l'encéphale, le rhombencéphale et la moelle.

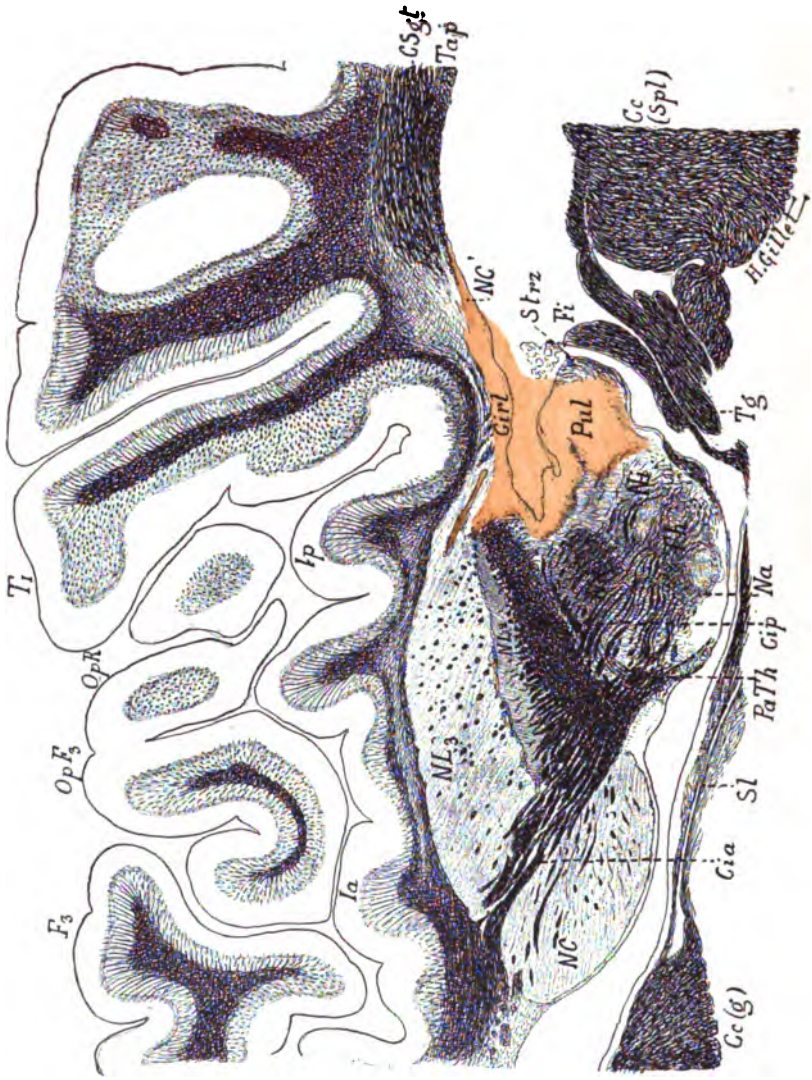
CSgt
Tap
Cc
(Spl)
H.Gille
NC'
Strz
Fi
Tg
Girl
Pul
Na
Cip
PaTh
Sl
Cia
NC
Cc(g)
NL3
Ip
Ia
T1
OpR
OpF3
F3

Fig. 61. — **Cas Jossaume.**

*Coupe horizontale microscopique n° 416, passant par la partie supérieure des noyaux gris centraux, et par le trou de Monro.*
(Coloration au Weigert-Pal.)

Cc'g), genou du corps calleux.— Cc, (Spl.) corps calleux (splenium). — Cia, segment antérieur de la capsule interne.— Cip, son segment postérieur.— Cirl, son segment rétro-lenticulaire. — CSgt, couches sagittales du lobe temporal.— Fi, fimbria. — $F_3$, troisième frontale. — Ia, insula antérieur. — Ip, insula postérieur. — Na, noyau antérieur du thalamus.— NC, noyau caudé (tête).— NC', noyau caudé (queue). — Ni, noyau interne du thalamus. — $NL_2$, 2e segment du noyau lenticulaire. — $NL_3$, 3e segment du noyau lenticulaire — $OpF_3$, opercule de la 3e frontale.— OpR, opercule rolandique. — PaTh, pédoncule antérieur de la couche optique. — Pul, pulvinar. — Sl, septum lucidum. — Strz, stratum zonale. — Th, couche optique. — Tap, tapetum. — Tg, trigone. — $T_1$, première temporale.

*Lésion.* — Le foyer de destruction occupe ici la partie postérieure de la couche optique, dont il détruit tout le tiers postérieur du noyau externe ; en dedans, il empiète sur le pulvinar ; en dehors, il sectionne la partie postérieure du segment postérieur, et le segment rétro-lenticulaire de la capsule interne et pousse une pointe dans la partie postérieure du noyau lenticulaire. Le noyau antérieur et le noyau interne du thalamus ne sont pas intéressés par la lésion.

*Dégénérations.* — A la suite de cette lésion ont dégénéré, ou sont intéressées directement : 1° les fibres radiaires du noyau externe de la couche optique immédiatement en contact avec le foyer de destruction ; 2° les fibres radiaires de la partie postérieure du noyau interne et toutes celles du pulvinar. Les fibres du stratum zonale du pulvinar sont conservées là où elles ne sont pas détruites par la lésion ; 3° les fibres radiaires de la partie postérieure du noyau lenticulaire ; 4° les fibres transversales (thalamo-striées et strio-thalamiques) et les fibres verticales du segment postérieur de la capsule interne ; 5° en arrière enfin, il y a disparition de quelques fibres des couches sagittales (CSgt) du lobe temporal et dégénération légère des fibres de la substance non différenciée de la base des circonvolutions temporales.

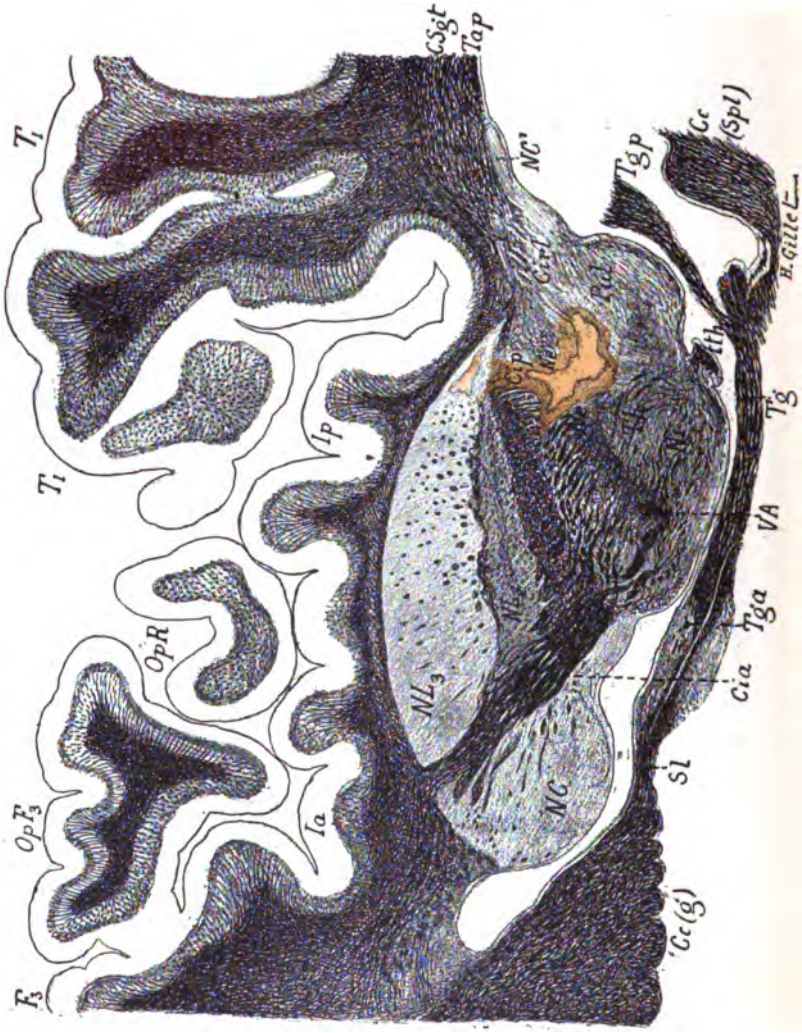

$T_1$
$T_1$
$OpF_3$
$F_3$
$OpR$
$Ip$
$Ia$
$NL_3$
$NC$
$CSgt$
$Tap$
$NC'$
$Tgp$
$Cc$
$(Spl)$
$Cirl$
$Cip$
$Tg$
$VA$
$Tga$
$Cia$
$Sl$
$Cc(g)$

**Fig. 62. — Cas Jossaume.**

*Coupe horizontale microscopique n°* **375** (1).
(Coloration au Weigert-Pal.)

Cette coupe, passant un peu au-dessous de la précédente, intéresse les mêmes régions et les mêmes circonvolutions. On y voit en plus : le taenia thalami (tth), et le faisceau de Vic d'Azyr (VA).

*Lésion.* — On voit sur cette coupe que le foyer primitif est moins étendu que sur la figure précédente et se cantonne dans la région thalamique postérieure et externe. De forme irrégulière, il détruit une partie du noyau externe (Ne) et pousse une pointe en arrière dans le pulvinar (Pul) ; en dehors il vient encore sectionner les fibres du segment postérieur de la capsule interne (Cip) et la partie postérieure des deux segments du noyau lenticulaire ($NL_2$, $NL_3$).

*Dégénérations.* — Comme dans la coupe précédente, sont dégénérées ou directement intéressées : 1° les fibres radiaires des noyaux externe, médian et interne ; celles du pulvinar le sont beaucoup moins que sur la coupe précédente ; 2° la partie postérieure des lames médullaires externe et interne du thalamus, et la zône réticulée alors que le stratum zonale du pulvinar est en grande partie normal ; 3° les fibres de la partie postérieure du segment postérieur de la capsule interne et les lames médullaires externe et supplémentaire du noyau lenticulaire ; 4° enfin quelques fibres des couches sagittales.

(1) Pour ne pas allonger inutilement nos légendes, nous ne donnons pour cette figure, comme pour les suivantes, que les indications des abréviations ne figurant pas dans la légende de la coupe 416 ; pour toutes les autres, le lecteur n'aura qu'à se reporter à la légende de cette dernière figure.

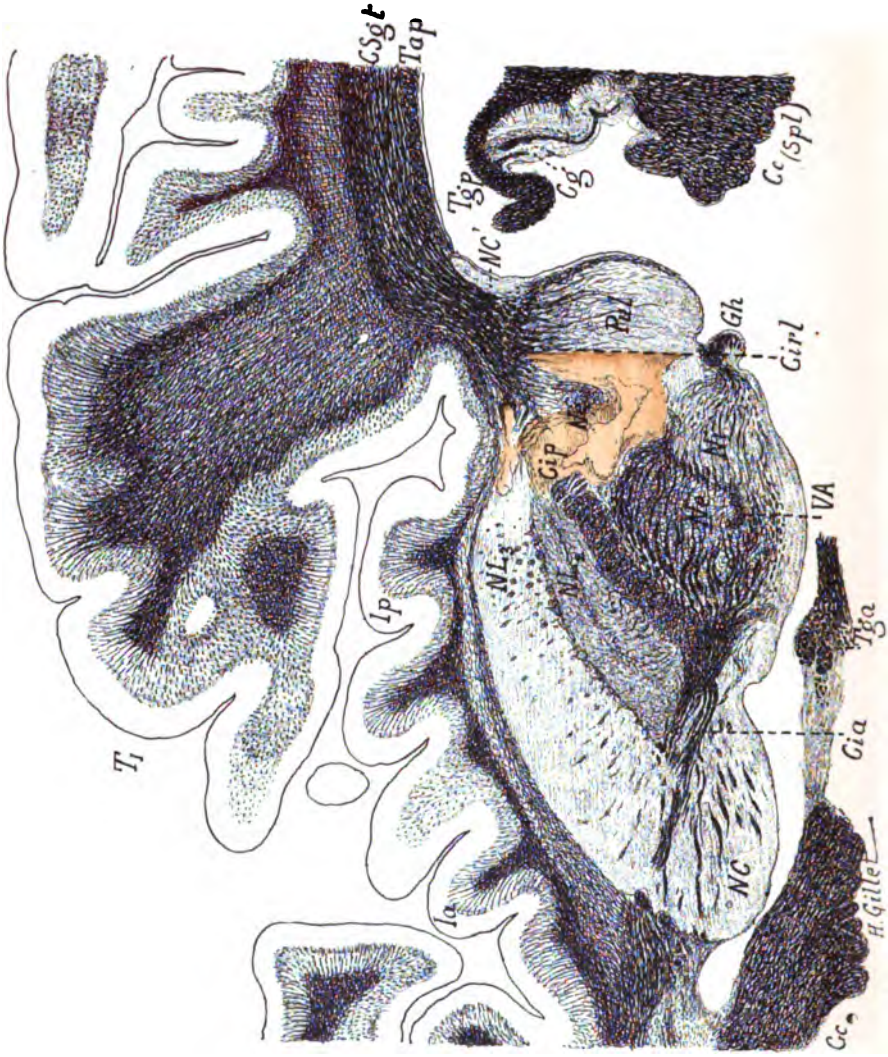
CSgt
Tap
Tgp
NC'
Cg
Cc (Spl)
Pul
Gh
Cirl
Cip
Ne
Ni
Ve
VA
NL3
Ip
Tga
Cia
NC
H. Gille
Cc
Ia
T1

Fig. 63. — **Cas Jossaume.**

*Coupe horizontale microscopique n°* **352.**

(Coloration au Weigert-Pal.)

Cette coupe passe très peu au-dessous de la précédente et intéresse sensiblement les mêmes régions.

Cg, corps godronné. — Gh, ganglion de l'habenula. — Tga, pilier antérieur du trigone. — Tgp, son pilier postérieur.

*Lésion.* — On voit ici que la lésion est un peu plus étendue que sur la coupe précédente, mais qu'elle occupe la même situation aussi bien pour son siège principal thalamique que pour son prolongement capsulaire et lenticulaire.

*Dégénérations.* — A noter seulement qu'au niveau du pulvinar, les fibres radiaires et celles du stratum zonale sont beaucoup plus nombreuses et que les fibres de la couche sagittale du lobe temporal sont bien colorées par la laque hématoxylique et paraissent en nombre et de volume normal.

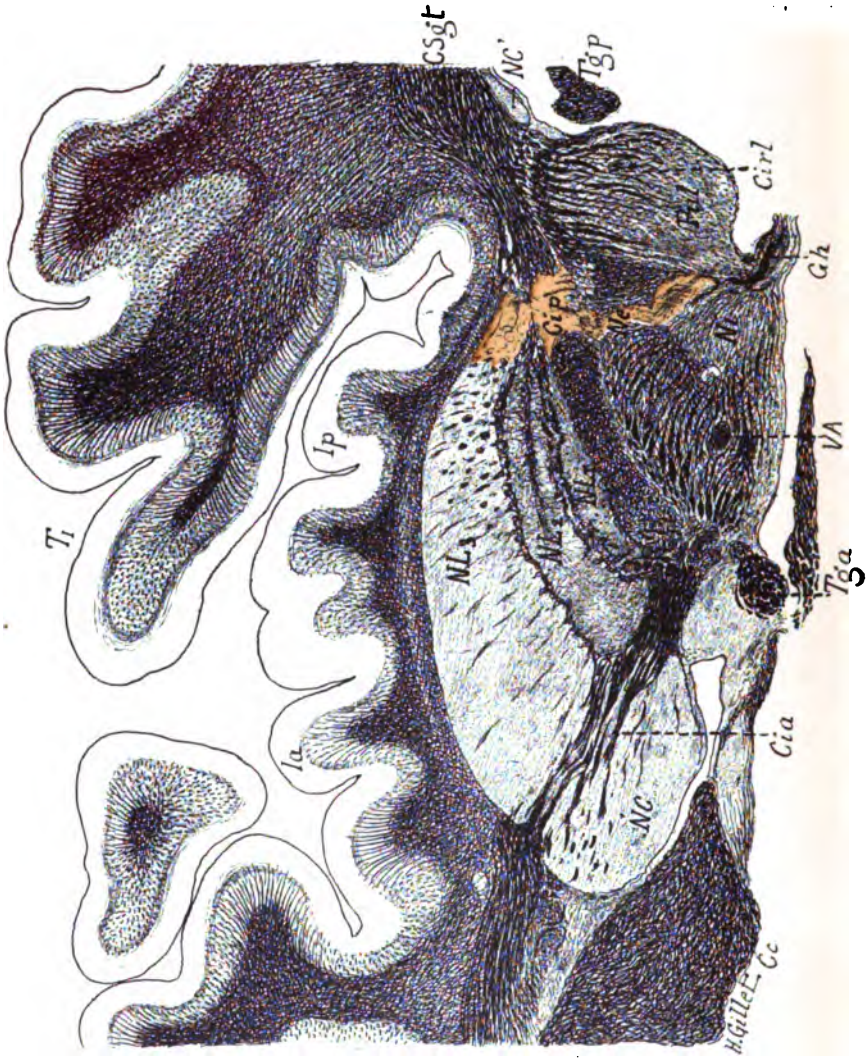
CSgt
NC'
Tgp
Cirl
Gh
Ci.p
Ne
Nl
VA
Tga
Cia
NC
Ip
Ia
T1
NL1
H.Gille Ec

Fig. 64. — **Cas Jossaume.**

*Coupe horizontale microscopique n°* **325.**

(Coloration au Weigert-Pal.)

Sur cette coupe, le noyau antérieur de la couche optique a disparu, mais par contre apparait : le 1er segment du noyau lenticulaire ($NL_1$).

*Lésion.* — On est ici à la limite inférieure du foyer primitif qui se présente sous la forme d'une bande allongée, sectionnant la partie postérieure du noyau externe (Ne) et poussant une pointe dans le noyau interne (Ni) du thalamus, à la limite antérieure du pulvinar. En dehors, cette bande s'élargit et lèse encore le segment postérieur de la capsule interne (Cip) et la partie toute postérieure des trois segments du noyau lenticulaire ($NL_1$, $NL_2$, $NL_3$). Le pulvinar (Pul) est entièrement épargné par la lésion.

*Dégénérations.* — Peu de choses à signaler si ce n'est la dégénération de quelques fibres radiaires des noyaux interne et externe de la couche optique et des lames médullaires du noyau lenticulaire, qui sont du reste aux confins du foyer primitif. Dans le pulvinar, les fibres radiaires et le stratum zonale sont normaux ; il en est de même des fibres du segment rétro-lenticulaire de la capsule interne (Cirl) et des couches sagittales (Csgt).

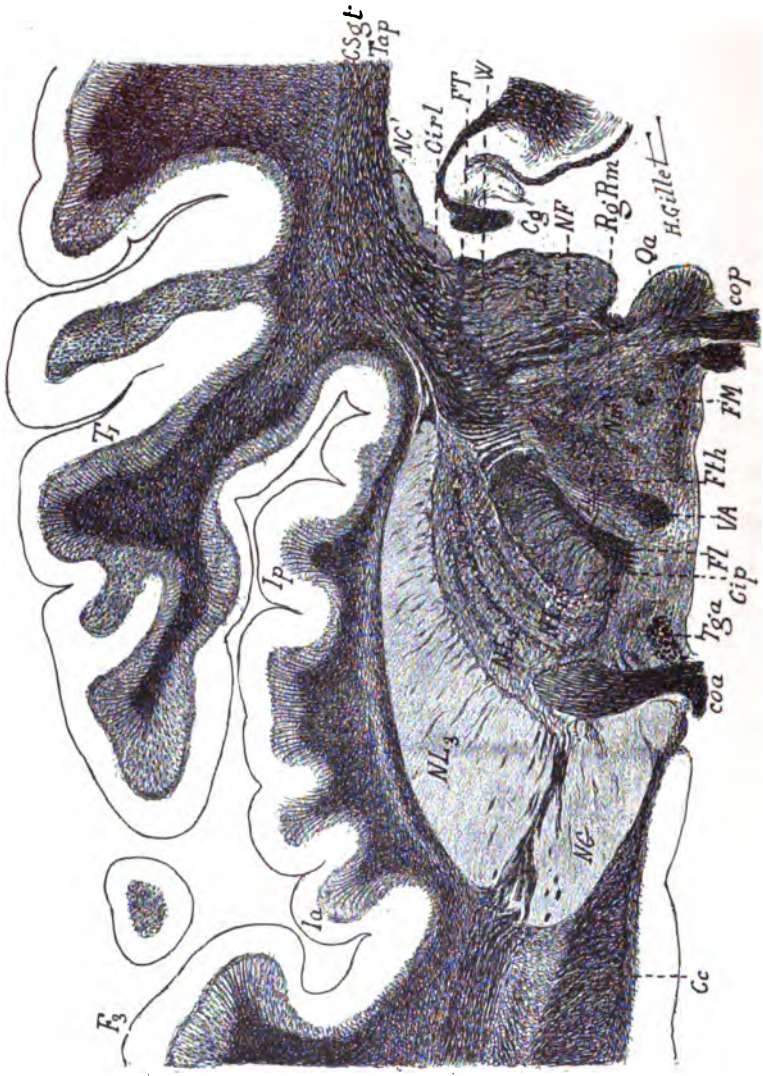
cSgt
Tap
NC'
Cirl
FT
W
Cg
NF
RgRm
Qa
H.Gille
cop
FM
Flh
VA
Fl
Gip
Tgia
coa
Cc
NG
NL3
Ia
Ip
T1
F3

**Fig. 65. — Cas Jossaume.**

*Coupe horizontale microscopique n° 290, passant par la partie supérieure de la région sous-thalamique de Forel, et intéressant encore le noyau médian du thalamus.*

(Coloration Weigert-Pal.)

Coa, commissure antérieure. — Cop, commissure postérieure. — Cg, corps godronné. — Fl, faisceau lenticulaire. — FM, faisceau de Meynert. — FT, faisceau de Türck. — Fth, faisceau thalamique. — NF, noyau de Flechsig. — Qa, tubercule quadrijumeau antérieur. — RgRm, région du ruban de Reil médian. — W, zône de Wernicke. — Zi, zona incerta.

Sur cette coupe, il n'existe plus de foyer primitif, lequel s'arrête donc au niveau de la limite inférieure du thalamus, sans empiéter sur la région sous-thalamique.

*Dégénérations.* — On voit une dégénération très nette : 1° des fibres transversales et verticales du segment postérieur de la capsule interne ; 2° des lames médullaires de la partie postérieure du noyau lenticulaire. Il existe en outre une traînée de fibres pâles qui se prolonge en arrière de la queue de ce dernier noyau, jusqu'à la base de la 1re temporale ($T_1$).

Les fibres du faisceau thalamique de Forel (Fth) paraissent un peu moins nombreuses qu'à l'état normal et plus espacées.

Tous les autres groupements de fibres de la région sous-thalamique sont normaux, y compris celles de la région du ruban de Reil (RgRm). A noter enfin : 1° l'intégrité parfaite du faisceau de Türck (FT), formé de fibres compactes et fortement colorées ; 2° l'intégrité des fibres radiaires du pulvinar.

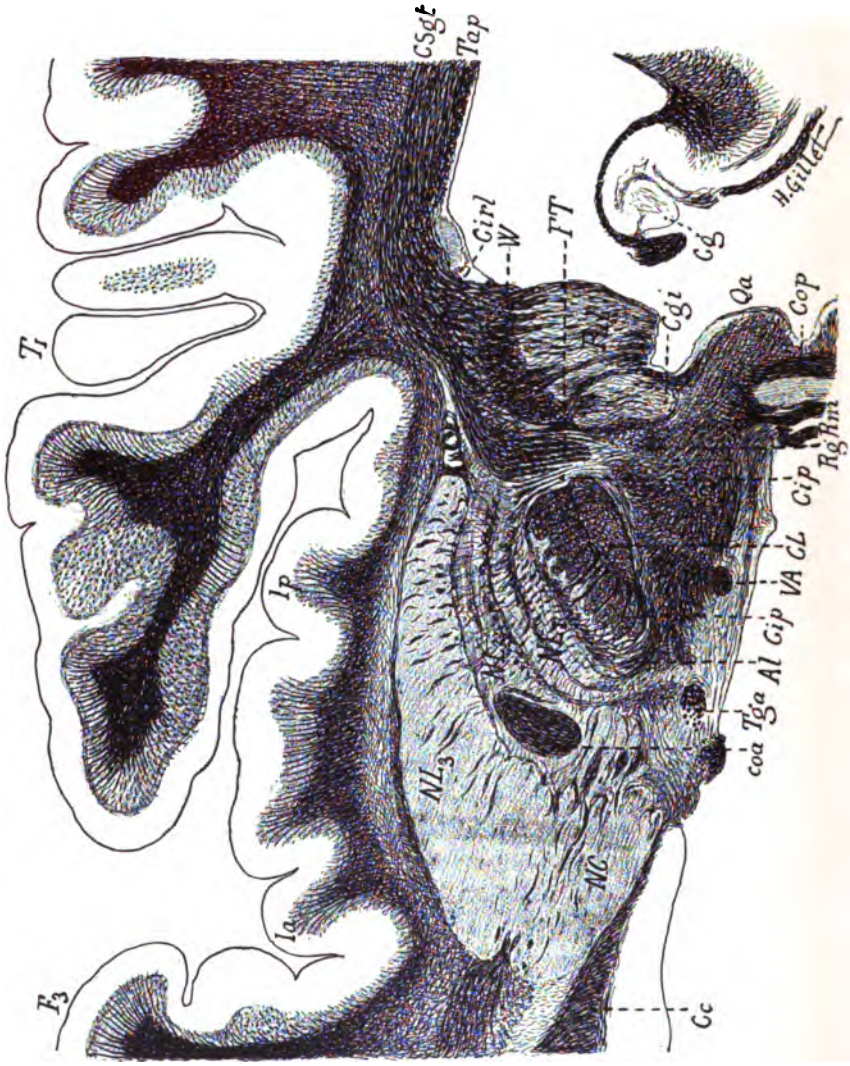
CSgt
Tap
Cirl
W
FT
Cgi
Qa
Cop
Cg
H.Gillet
Rg Rm
Cip
CL
VA
Cip
Al
Tga
coa
NL3
NC
Cc
Ip
Ia
T1
F3

Fig. 66. — **Cas Jossaume.**

*Coupe horizontale microscopique n° 266, passant par la partie moyenne de la région thalamique et le corps de Luys.*

(Coloration au Weigert-Pal.)

CL, corps de Luys. — Cgi, corps genouillé interne.

*Dégénération* des fibres du segment postérieur de la capsule interne.

Le système des fibres strio-sous-thalamique, présente une légère pâleur, mais elle n'est pas assez nette, pour qu'il soit possible de dire qu'il s'agit ici d'une lésion dégénérative.

Les autres faisceaux de la région sous-thalamique et le faisceau de Türck sont tout à fait normaux.

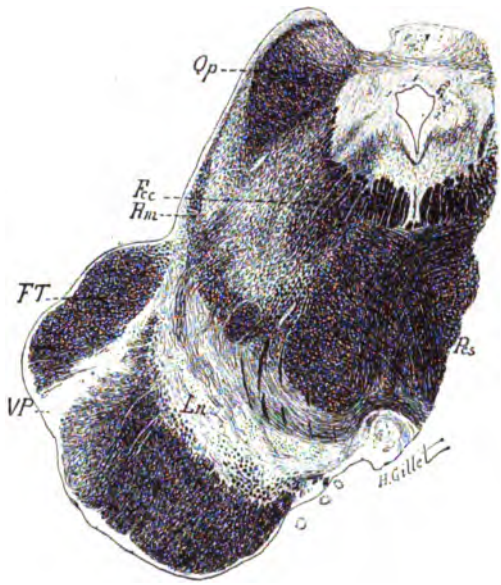


**Fig. 67. — Cas Jossaume**

***Coupe horizontale du pédoncule cérébral n° 126.***

**Fcc, faisceau central de la calotte. — FT, faisceau de Türck. — Ln, locus niger. — Qp, tubercule quadrijumeau postérieur. — Pcs, pédoncule cérébelleux supérieur. — Rm, ruban de Reil médian. — VP, voie pyramidale.**

**Cette coupe montre la dégénération de la voie pyramidale cantonnée dans le 2e cinquième externe du pied du pédoncule, et faisant suite à la lésion de la capsule interne décrite plus haut.**

**A remarquer en outre, l'intégrité de tous les faisceaux de la calotte et en particulier du ruban de Reil médian (Rm) dont les fibres sont serrées, nombreuses et bien colorées.**

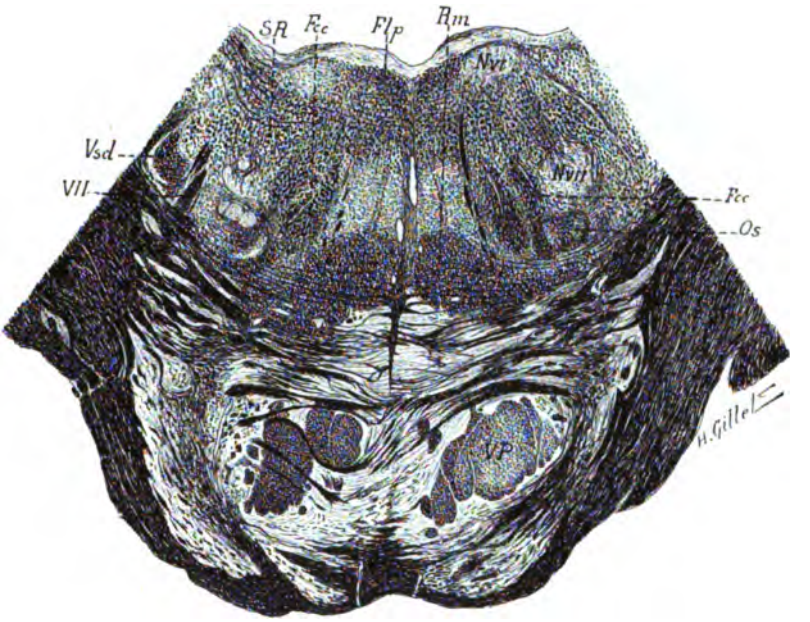


Fig. 68. — **Cas Jossaume.**

*Coupe de la protubérance n° **240**, passant par sa partie moyenne* (1).

Fcc, faisceau central de la calotte. — Flp, faisceau longitudinal postérieur. — NVI, noyau du moteur oculaire externe. — NVII, noyau du facial. — Os, olive supérieur. — Rm, ruban de Reil médian. — SR, substance réticulée. — VP, voie pédonculaire. — Vsd, racine descendante du trijumeau. — VII, racine du facial.

On voit ici, comme au niveau du pédoncule, que les faisceaux de la calotte sont parfaitement normaux. Les deux rubans de Reil médian présentent le même volume en tenant compte du léger manque de symétrie de la coupe ; les fibres sont nombreuses des deux côtés et bien colorées. — Dégénération incomplète de la voie pédonculaire droite, surtout marquée dans sa partie antéro-externe.

(1) Cette coupe ainsi que la suivante (fig. 69) ont été dessinées retournées par erreur.

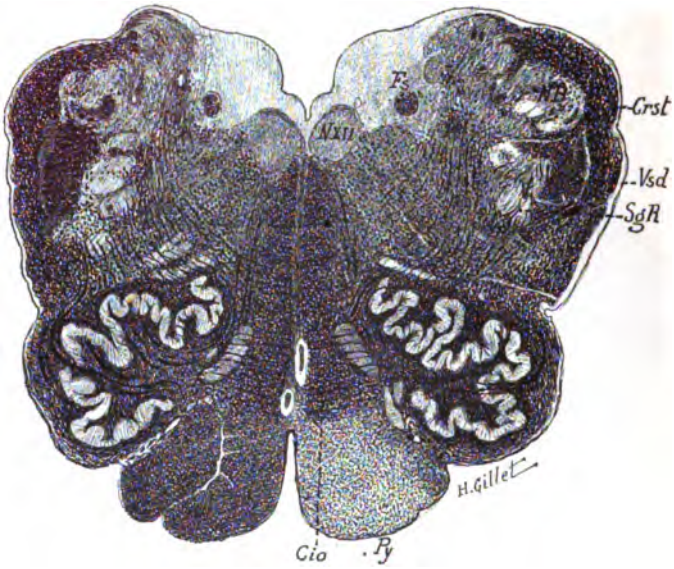


FIG. 69. — **Cas Jossaume.**

*Coupe du bulbe n° **621**, passant par la région olivaire moyenne.*

**Cio, couche interolivaire. — Crst, corps restiforme. — Fs, faisceau solitaire. — NB, noyau de Burdach. — NXII, noyau de l'hypoglosse. — Py, pyramide. — SgR, substance gélatineuse de Rolando. — Vsd, racine descendante du trijumeau.**

**Comme au niveau de la protubérance, dans le bulbe, il n'existe pas de différence d'un côté à l'autre, au niveau de la région qu'occupent les fibres du Reil, soit la couche interolivaire (Cio),qui est sur la coupe absolument symétrique et également colorée.**

**Cette coupe montre en outre la dégénération de la pyramide droite.**

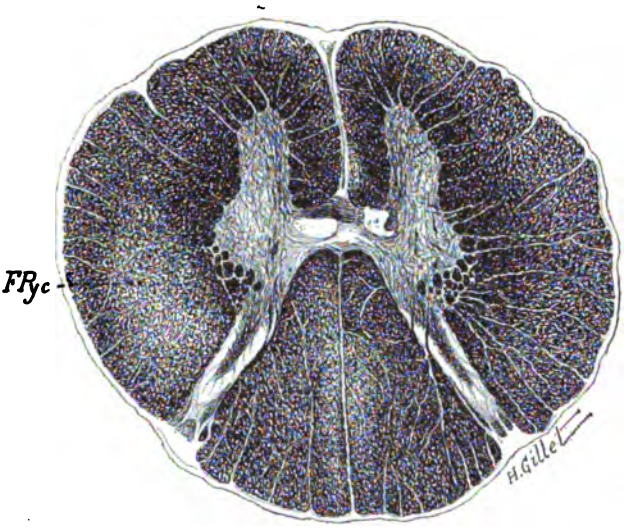


FIG. 70. — **Cas Jossaume.**

*Coupe de la moelle passant par la 3e racine cervicale montrant la dégénérescence pyramidale dans le cordon latéral (FPyc).*

Dans la région du pyramidal direct droit, on distingue une très légère bande décolorée le long du sillon médian antérieur.

Sur les coupes de fragments de moelle, traités par la méthode de Marchi, il existe des corps granuleux dans toute l'aire du pyramidal direct, et en plus grand nombre dans le pyramidal croisé.

Légères pâleur et raréfaction des fibres du faisceau du Goll, de deux côtés, comme on en voit fréquemment dans la région cervicale, chez des vieillards morts cachectiques.

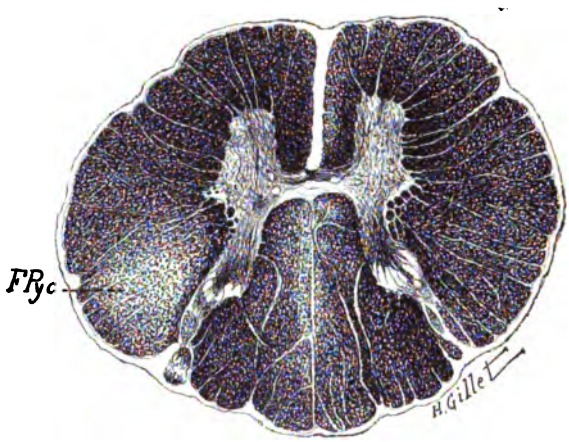


Fig. 71. — **Cas Jossaume.**

*Coupe de la moelle passant par la 2e racine dorsale.*

**On voit comme ci-dessus, la dégénération du faisceau pyramidal croisé (FPyc) et la légère dégénération : 1° dans le cordon antérieur droit, le long du sillon médian antérieur et 2° dans les deux cordons postérieurs (faisceau de Goll).**

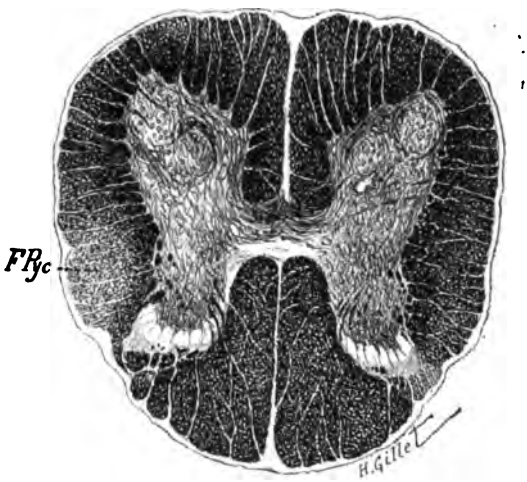


Fig. 72. — **Cas Jossaume.**

***Coupe de la moelle passant par la 2e racine lombaire.***

**Dégénération légère du pyramidal croisé (FPyc) à gauche.**

### 2° Remarques et conclusions du cas Jossaume.

a) **Au point de vue clinique.** — Il s'agit ici d'un cas d'hémiplégie légère, survenue à la suite d'un ictus sans perte de connaissance, hémiplégie qui a rétrocédé rapidement et qui ne s'est pas accompagnée de signe de Babinski malgré l'atteinte évidente du faisceau pyramidal.

Dans ce cas, les troubles de la sensibilité du côté opposé à la lésion sont très nets et caractérisés d'une part, par des douleurs vives et tenaces du côté paralysé, et d'autre part, par des troubles de la sensibilité objective : anesthésie tactile, dysesthésie pour la douleur et la température avec atteinte beaucoup plus marquée des sensibilités profondes : anesthésie osseuse, perte du sens musculaire et de la notion de position des membres. Enfin de l'astéréognosie complète, des mouvements choréiques et une légère hémiataxie du côté gauche.

Les troubles sensitifs pour le tact et pour la sensibilité profonde ont persisté jusqu'à la mort, alors que la sensibilité douloureuse et thermique est redevenue peu à peu normale.

Un fait intéressant également est à noter : c'est, comme le montre le schéma ci-dessus (fig. 59), l'empiétement de l'anesthésie tactile sur le membre inférieur du côté opposé. Si, en effet, les troubles moteurs légers du côté sain chez un hémiplégique sont aujourd'hui bien connus et expliqués anatomiquement par l'existence du faisceau homolatéral de Dejerine et Thomas, il n'en est pas de même pour les altérations de la sensibilité. Un cas comme celui que vient de publier tout récemment Friedrich Muller (1) et comme le nôtre, permet donc de supposer qu'une partie des impressions sensitives pourrait, elle aussi, tout comme les impulsions motrices, suivre une voie homolatérale ; ceci confirmerait l'hypothèse de Brissaud d'une représentation corticale bilatérale. Les faits de ce genre sont encore trop peu nombreux pour permettre de résoudre ce problème et demandent de nouvelles recherches.

(1) Déjà cité.

Nous relevons enfin dans cette observation, des troubles vésicaux prononcés, au début de l'hémiplégie, et un certain degré de xérostomie, avec troubles de la déglutition, phénomènes semblables à ceux qu'ont signalés Bechterew et Rethi, mais que nous ne retrouvons que dans cette seule observation de syndrome thalamique. Nous verrons ailleurs, ce qu'il faut penser à notre avis, de ces troubles sécrétoires et sphinctériens.

Il existe enfin dans ce cas des troubles légers de l'audition et de l'olfaction du côté gauche, trop peu marqués cependant pour qu'il soit possible de parler ici d'anesthésie sensorielle.

b) **Au point de vue anatomique** (1). — L'étude anatomique sur coupes sériées nous a permis de topographier rigoureusement :

1° Le siège de la lésion centrale susceptible de donner en clinique le tableau du syndrome thalamique ;

2° Les dégénérations secondaires consécutives.

Lésion primitive. — Elle occupe la partie postérieure et externe de la couche optique dans toute sa hauteur, mais ne la dépasse ni en haut, ni en bas. En effet, dans la portion supérieure du thalamus, les noyaux externe et interne sont détruits en grande partie dans leur tiers postérieur (coupe n° 416) ; plus bas, le foyer diminue en étendue, intéresse toujours avec prédilection le noyau externe et sur les coupes passant au-dessus de notre coupe 416, on voit que le foyer primitif diminue rapidement d'étendue et s'épuise au niveau de la limite supérieure du thalamus. Cette lésion intéresse principalement le tiers postérieur du noyau externe de la couche optique qu'il détruit entièrement ; il empiète en dedans sur le noyau interne et sur le noyau médian et en arrière sur le pulvinar. A la partie inférieure de la couche optique (coupe 325, fig. 64) le foyer n'est plus représenté que par une traînée traversant de part en part les noyaux externe et interne.

En dehors et sur toute sa hauteur il sectionne la partie postérieure du segment postérieur de la capsule interne et la partie postérieure du noyau lenticulaire ; il lèse enfin, dans la région

(1) Une étude de ce genre a surtout pour but de permettre une localisation topographique minutieuse du foyer car, ainsi que nous l'avons déjà dit, l'examen des cas anciens traités par la méthode de Weigert-Pal, n'offre que peu de renseignements pour la question des connexions thalamofuges.

thalamique supérieure (coupe 416), le segment rétrolenticulaire de la capsule interne.

Dégénérations secondaires. — a) *Au-dessus du foyer*, il existe une dégénération de la partie postérieure du segment postérieur de la capsule interne, que l'on peut suivre de bas en haut jusqu'au pied de la couronne rayonnante, et qui se poursuit dans celle-ci jusqu'à la base des circonvolutions.

Cette dégénération est difficile à interpréter. S'agit-il d'une dégénération rétrograde, consécutive à la lésion capsulaire, ou d'une dégénération corticipète ascendante des fibres thalamo-corticales ? Il est possible ici que les deux processus soient en cause ; mais, ainsi que nous l'avons vu, les cas de lésions anciennes du thalamus, comme celui-ci, sont peu favorables à la démonstration de l'existence de fibres thalamo-corticales que la méthode de Marchi nous a permis d'établir d'une façon évidente, chez l'animal dans le cas de notre singe I, et chez l'homme, dans le cas Kaiser (Obs. IV).

b) *Au niveau du foyer* (*région thalamique*). — Sont intéressées par le foyer primitif et par suite dégénérées à plus ou moins grande distance de lui :

1° Les fibres radiaires des différents noyaux de la couche optique ;

2 Les lames médullaires interne et externe de cet organe ;

3° Les lames médullaires interne et supplémentaire du noyau lenticulaire dans leur partie postérieure ;

4° Les fibres strio-thalamiques et thalamo-striées détruites par lésion capsulaire ;

5° Les fibres verticales de projection de la capsule interne ;

6° Enfin les fibres de la couche sagittale du lobe pariétal en petit nombre.

c) *Au-dessous du foyer* (*Région sous-thalamique*). — Dans cette région, à part la légère pâleur, signalée à propos de la coupe 266 (fig. 65), nous avons vu que l'anse lenticulaire, le faisceau lenticulaire, les fibres de la région du ruban de Reil médian et le contingent des strio-sous-thalamiques étaient parfaitement intacts.

d) *Dans le tronc encéphalique.* — Dans le pied du pédoncule, la dégénération du faisceau pyramidal se cantonne dans le deuxième cinquième externe ; en dehors, le faisceau de Turck est absolument normal. Cette dégénération pyramidale se poursuit à travers la protubérance et le bulbe jusque dans la moelle, où elle est peu marquée pour le faisceau direct, mais très nette pour le faisceau croisé.

Le ruban de Reil enfin est normal dans la calotte du pédoncule et de la protubérance, et dans le bulbe. A noter l'absence d'atrophie du Reil médian, malgré l'étendue du foyer thalamique et l'ancienneté de la lésion (2 ans).

Ce cas montre :

1° Qu'aux différents signes cliniques relevés chez la malade du côté gauche, à savoir : *hémianesthésie superficielle et profonde, hémiplégie rapidement régressive, hémiataxie légère, astéréognosie, douleurs vives et tenaces du côté paralysé*, répondait anatomiquement une *lésion primitive de la couche optique détruisant entièrement le tiers postérieur du noyau externe, empiétant en dedans, sur les noyaux interne et médian, en arrière sur le pulvinar et sectionnant en dehors le segment postérieur de la capsule interne et la partie postérieure du noyau lenticulaire.*

2° Qu'une lésion de la partie postérieure du segment postérieur de la capsule interne, comme celle que nous avons ici, ne donne pas de troubles moteurs très marqués, et que ceux-ci ne sont pas plus prononcés au niveau du membre inférieur qu'au niveau du membre supérieur. Il ne saurait donc y avoir dans la capsule interne, chez l'homme, ainsi que les faits expérimentaux d'Horsley et Beevoor (1) semblent le prouver par leurs expériences sur le singe, de groupement des fibres par étage correspondant à la distribution de la zône motrice : la partie antérieure du segment postérieur de la capsule interne répondant au membre supérieur, la partie postérieure, au membre inférieur. Les faits anatomo-cliniques ne répondent pas à cette notion classique ; le nôtre en est une démonstration évidente et vient à l'appui de ceux énoncés par notre maître Pierre Marie (2).

(1) Horsley, *Phil. Trans. of. the Royal Soc. of London*, vol. 181, 1890.
(2) Pierre Marie et G. Guillain, *Semaine médicale*, 1902.

## OBSERVATION II

**(Cas Hudry).**

**Hémiplégie gauche légère. — Hémianesthésie gauche superficielle et profonde. — Perte du sens musculaire et du sens stéréognostic à gauche. — Ataxie légère. — Durée : 13 mois.**

Mme V. Hudry, âgée de 62 ans, est entrée salle Barth, dans le service du professeur Dejerine à la Salpêtrière le 30 juin 1902. Elle exerçait la profession de ménagère.

**Antécédents.** — La malade a eu dans sa jeunesse, des migraines pour lesquelles elle fut soignée à plusieurs reprises ; elle a fait également plusieurs fluxions de poitrine.

Mariée à 47 ans, elle n'a jamais eu d'enfants ni de fausses couches. Son mari, qui était cocher, est mort de congestion cérébrale.

**Histoire de la maladie.** — Le 5 février 1902, en voulant monter les escaliers, la malade perdit tout à coup connaissance, elle tomba et ne put se relever. Depuis ce moment, elle fut complètement paralysée du côté gauche et cette paralysie dura pendant 3 mois. Elle présenta également au début, des troubles de l'intelligence et de la parole qui persistèrent pendant quelques semaines, puis les troubles moteurs s'amendèrent progressivement et finirent même par disparaître presque complètement, de telle sorte que la malade put marcher de nouveau facilement et se servir de son membre supérieur gauche.

**Etat actuel 1903.** — *Motilité.* — *A la face*, il n'y a pas d'asymétrie ni au repos, ni pendant les mouvements volontaires. *L'expression de la mimique* dans les émotions est parfaitement normale.

Au niveau du *membre supérieur*, tous les mouvements sont possibles, mais la flexion complète de l'avant-bras sur le bras rencontre encore quelque résistance. La force musculaire est notablement diminuée.

Le *membre inférieur* fonctionne bien également ; dans la marche, la malade traîne un peu la jambe gauche sans faucher.

Lorsqu'on fait exécuter à la malade certains mouvements, comme celui de porter l'index sur le bout du nez, on remarque qu'il existe dans le membre supérieur gauche un léger degré *d'ataxie*; mais la malade arrive cependant au but, après certaines hésitations et en ralentissant le mouvement à mesure que le doigt approche du nez.

*Réflexes* : rotuliens, forts des deux côtés ; achilléens, de même ; olécrâniens, plus fort à gauche.

L'excitation de la plante du pied ne donne pas le signe de l'extension de l'orteil.

*Sensibilité objective.*

a) *Superficielle.* — *Tact* (pinceau de blaireau). On note sur tout le côté gauche, y compris la face, de la diminution très nette de la sensibilité objective tactile qui, au niveau de la main gauche est abolie, partout ailleurs fortement diminuée. La cornée est hypoesthésique à gauche.

*Douleur* (piqûre d'épingle). — La sensation douloureuse est mal perçue au niveau des membres et donne une sensation douloureuse d'engourdisse-

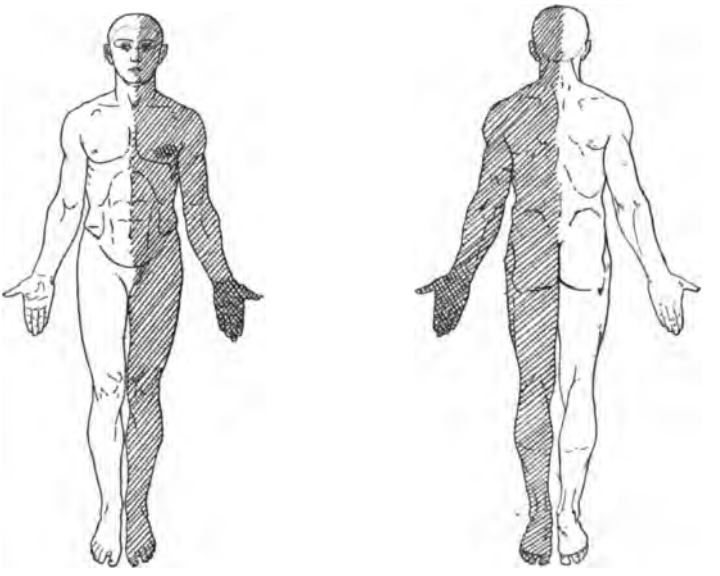

Fig. 73. — **Schéma, Cas Hudry.**

Hémianesthésie gauche prédominant au niveau de la main gauche.

ment, elle est mal localisée. Il y a donc là : dysesthésie et topoanesthésie. Sur le tronc, la qualité et la nature de la sensation sont bien interprétées et bien localisées.

*Température.* — La chaleur forte à 50° donne de la dysesthésie ; la chaleur douce est sentie comme telle, mais avec retard, surtout au niveau des membres. Le froid est senti partout comme tel, sans retard et sans hyperesthésie.

D'une façon générale pour les troubles de la sensibilité, le membre supé-

rieur est plus pris que l'inférieur et ces troubles sont plus marqués à la périphérie qu'à la racine des membres.

b) *Profonde.*— On note de la perte complète du sens musculaire à gauche au niveau du membre supérieur, où la perception des attitudes passives et des mouvements passifs est totalement abolie. Pour le membre inférieur, ces notions sont défectueuses.

La sensibilité osseuse examinée au diapason, est normale du côté gauche.

Enfin la perception stéréognostique est abolie au niveau des membres supérieurs gauches.

*Sensibilité subjective.*

La malade ne présente pas de douleurs du côté gauche, mais comme troubles subjectifs, des phénomènes dysesthésiques dont nous avons parlé à propos de la recherche des troubles de la sensibilité objective.

*Sphincters.*— Ils sont normaux ; même au début, on ne notait aucun trouble sphinctérien.

*Organes des sens.* — *Œil.* — Les pupilles sont normales et réagissent rapidement à la lumière et à l'accommodation. Pas de rétrécissement du champ visuel, pas d'hémianopsie ni de dyschromatopsie ou achromatopsie. Légers mouvements nystagmiformes des yeux dans les positions extrêmes. Pas d'ophtalmoplégie externe.

*Ouïe, odorat, goût.* — Normaux.

Pas de troubles *vaso-moteurs ou trophiques*, pas de troubles de la déglutition.

*Intelligence.* — Parfaite, la malade comprend très bien toutes les questions qu'on lui pose et y répond parfaitement.

Mort. — Le 26 mars 1903, à la suite de pneumonie.

**Autopsie.** — Le 27 mars ; trente heures après la mort.

On prélève le cerveau et la moelle ; l'hémisphère gauche est normal.

*Hémisphère droit.* — Sur une coupe horizontale passant à travers le genou et le bourrelet du corps calleux (ligne x-y, fig. 74), on voit un foyer de ramollissement ancien, siégeant sur la partie postérieure de la couche optique et atteignant le segment rétro-lenticulaire de la capsule interne.

Les pièces, après un séjour de quelques heures dans le formol, sont placées dans le liquide de Müller pendant 6 mois. On divise au préalable le cerveau droit en 4 fragments, suivant les lignes figurées sur le schéma ci-dessous.

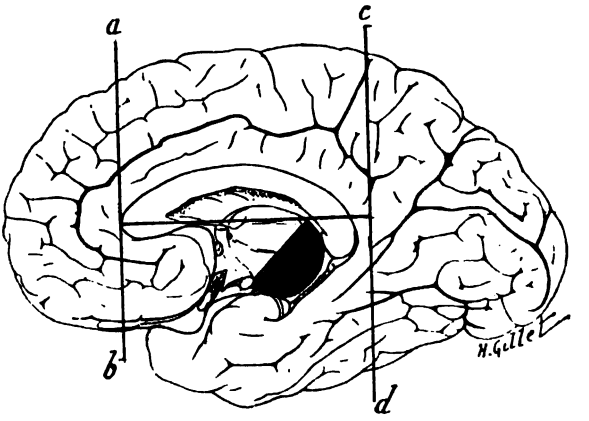


Fig. 74. — **Cas Hudry.**

Schéma de la face interne du cerveau droit sur lequel les lignes verticales a-b et c-d et la ligne horizontale indiquent les plans par lesquels ont passé les coupes macroscopiques avant le durcissement de la pièce.

### Etude anatomique du cas Hudry sur coupes microscopiques sériées.

Comme pour le cas précédent, nous donnons ici la reproduction d'une série de coupes, pour montrer l'étendue et le siège du foyer primitif et les dégénérations secondaires, et ceci en commençant par la description détaillée de la coupe n° 299, correspondant au maximum de la lésion ; nous suivrons ensuite, sur les coupes inférieures et supérieures à la coupe 299, le siège du foyer et l'étendue des dégénérations.

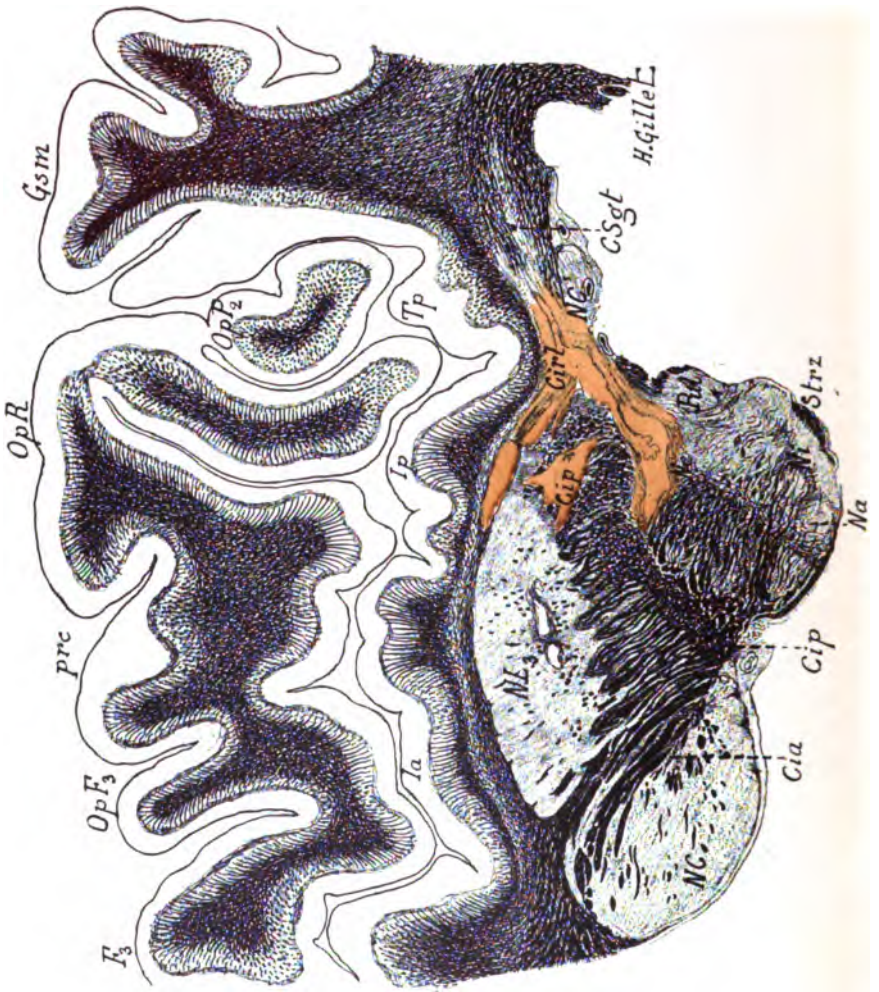
Gsm
OpR
OpP2
Tp
Ip
prc
OpF3
F3
Ia
H.Gille
CSgt
NC
Cirl
Cip
Rd
Strz
Ni
Na
Cip
Cia
NC

Fig. 75. — **Cas Hudry.**

*Coupe horizontale microscopique n° 299, passant par la partie supérieure des noyaux gris centraux et la région du trou de Monro.*
(Coloration au Weigert-Pal.-cochenille.)

Cia, Cip, Cirl, segments antérieur, postérieur et rétrolenticulaire de la capsule interne.— Csgt, couches sagittales. — $F_3$, troisième circonvolution frontale.— Gsm, gyrus supra-marginalis. — Ia, insula antérieur. — Ip, insula postérieur. — Na, Ne, Ni, noyaux antérieur, externe et interne du thalamus. — NC, NC', noyau caudé (tête et queue). —$NL_3$, troisième segment du noyau lenticulaire. — $OpF_3$, opercule de la 3e frontale. — $OpP_2$. opercule de la deuxième pariétale. — OpR, Opercule rolandique. — Pul, pulvinar. — Strz, stratum zonale. — Tp, temporale profonde.

*Lésion.* — Le foyer de destruction occupe la partie postérieure et externe de la couche optique, dont il détruit le tiers postérieur du noyau externe ; il empiète légèrement en dedans sur le pulvinar, mais s'étend surtout, en arrière, sous une forme allongée, et vient sectionner les segments postérieur et rétro-lenticulaire de la capsule interne, en effleurant la queue du noyau caudé. En dehors enfin, il pousse un prolongement qui lèse la partie postérieure du noyau lenticulaire et pénètre dans la partie postérieure de la capsule externe et de l'avant-mur. A ce niveau, il rejoint un petit foyer secondaire, lacunaire, situé dans la capsule externe, à la limite externe du noyau lenticulaire.

Le noyau antérieur et le noyau interne du thalamus ne sont pas intéressés par la lésion.

*Dégénérations.* — 1° Des fibres radiées du noyau interne et du pulvinar, ainsi que d'une grande partie des fibres du stratum zonale ; 2° des fibres verticales et transversales de la capsule interne, à la limite de la lésion et enfin, 3° d'un certain nombre de fibres des couches sagittales.

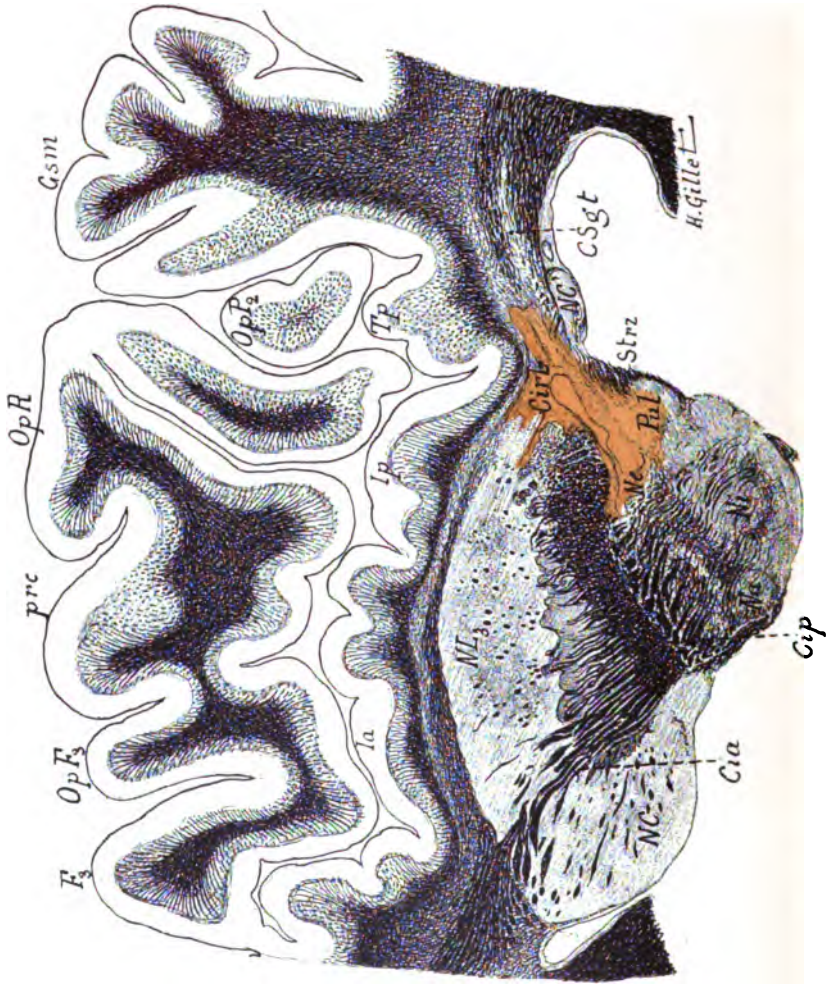
Gsm
OpR
prc
OpF3
F3
OpP2
Tp
Ip
Ia
CSgt
NC'
Strz
Cirb
Pul
Ne
Ni
Na
Cip
Cia
NC
NL3
H. Gillet

Fig. 76. — **Cas Hudry.**

*Coupe horizontale microscopique n°* **289.**
(Coloration au Weigert-Pal.)

Cette coupe passant très peu au-dessous de la précédente, intéresse les mêmes régions et les mêmes circonvolutions. Elle montre que le foyer primitif a sensiblement diminué d'étendue, qu'il se présente sous une forme allongée et intéresse la partie postérieure du noyau externe, le pulvinar, et les segments postérieur et rétro-lenticulaire de la capsule interne. Le prolongement que ce foyer envoyait dans la capsule externe a disparu.

Rien à signaler à propos des *dégénérations*, qui sont les mêmes que sur la coupe précédente.

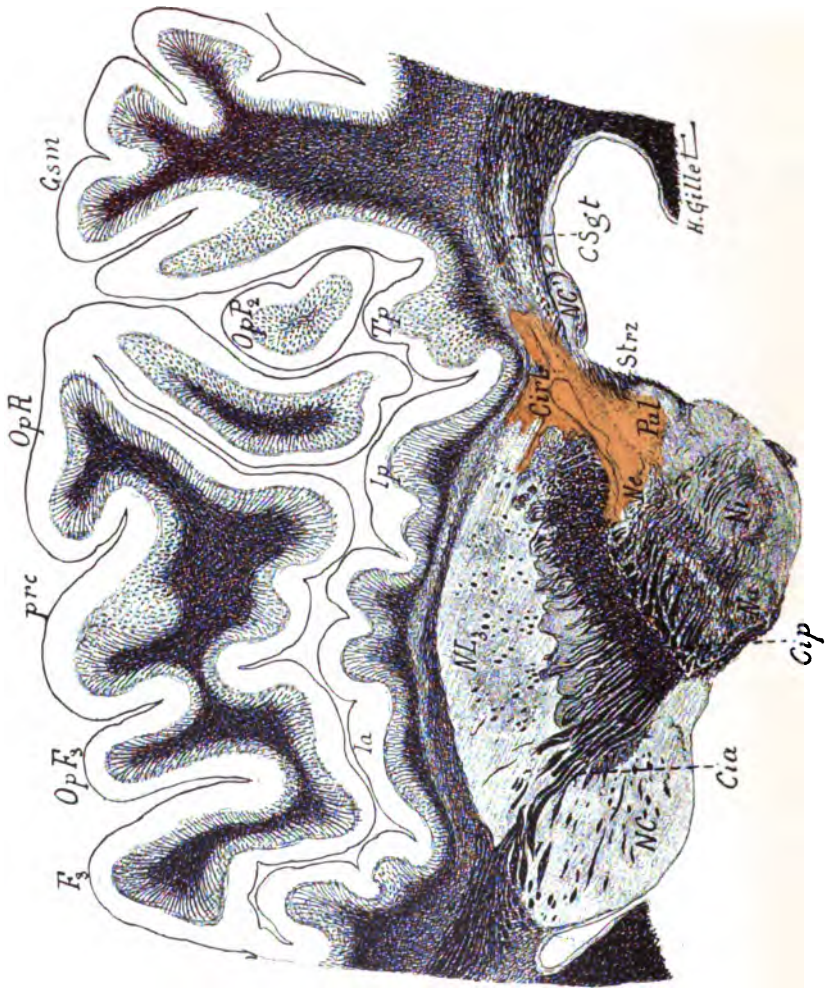
Gsm
OpR
prc
OpF3
F3
OpP2
Tp
Ip
Ia
CSgt
NC
Strz
Cirb
Pal
Ne
Ni
Na
Cip
Cia
NC
NL3
H. Gillet

Fig. 76. — **Cas Hudry.**

*Coupe horizontale microscopique n°* **289.**
(Coloration au Weigert-Pal.)

Cette coupe passant très peu au-dessous de la précédente, intéresse les mêmes régions et les mêmes circonvolutions. Elle montre que le foyer primitif a sensiblement diminué d'étendue, qu'il se présente sous une forme allongée et intéresse la partie postérieure du noyau externe, le pulvinar, et les segments postérieur et rétro-lenticulaire de la capsule interne. Le prolongement que ce foyer envoyait dans la capsule externe a disparu.

Rien à signaler à propos des *dégénérations*, qui sont les mêmes que sur la coupe précédente.

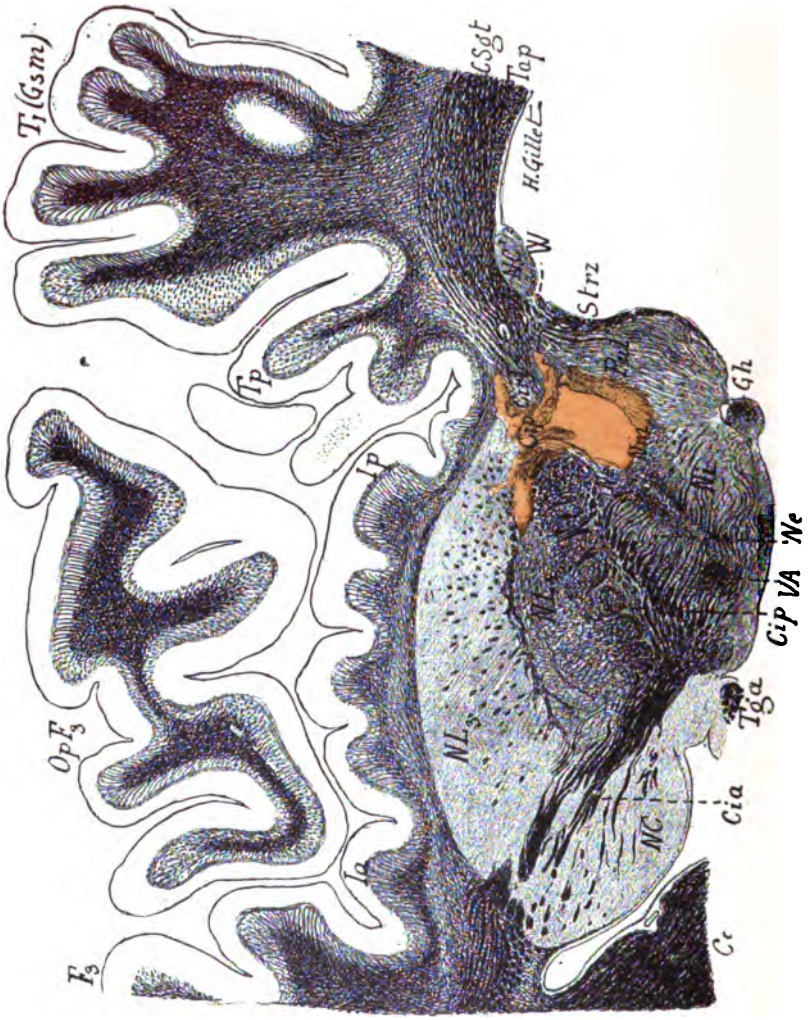
T1 (Gsm)
CSgt
Tap
H.Gillet
W
Strz
Gh
Tp
Ip
Ia
OpF3
F3
NL3
NC
Cia
Tga
CiP
VA
'Ne
Cc

FIG. 77. — **Cas Hudry.**

*Coupe horizontale microscopique n° 252, passant par la région thalamique moyenne et le ganglion de l'habenula* (1).
(Coloration au Weigert-Pal.)

On voit sur cette coupe, en plus des organes signalés dans les deux précédentes : le 2e segment du noyau lenticulaire ($NL_2$), le noyau médian du thalamus (Nm), le champ de Wernicke (W), le faisceau de Vic d'Azyr (VA), le pilier antérieur du trigone (Tga), le tapetum (Tap) et le ganglion de l'habenula (Gh).

*Lésion.* — Le foyer primitif est ici plus étendu dans sa portion thalamique et plus limité dans sa portion capsulaire. Il détruit complètement la partie postérieure du noyau externe (Ne), et vient plus en dedans intéresser le centre médian de Luys (Nm). En arrière, il empiète sur la partie antérieure du pulvinar (Pul), et pousse une pointe dans le champ de Wernicke (W).

En dehors enfin, il sectionne sous la forme d'une bande étroite, le segment postérieur de la capsule interne (Cip), et vient léser, par ses ramifications, la partie postérieure des deux segments du noyau lenticulaire.

L'une de ces ramifications se prolonge jusqu'au niveau du fond du sillon postérieur de l'insula.

*Dégénérations.* — A noter ici la dégénération des fibres du segment rétrolenticulaire de la capsule interne (Cirl), et de quelques fibres des couches sagittales du lobe temporal (Csgt). Les fibres radiées du pulvinar sont en grande partie bien colorées, et le stratum zonale normal.

(1) Comme pour l'observation 1, nous ne donnons ici que les abréviations des indications ne figurant pas dans la légende de la figure 75. Pour les autres, nous prions le lecteur de se reporter à la légende de la coupe 299.

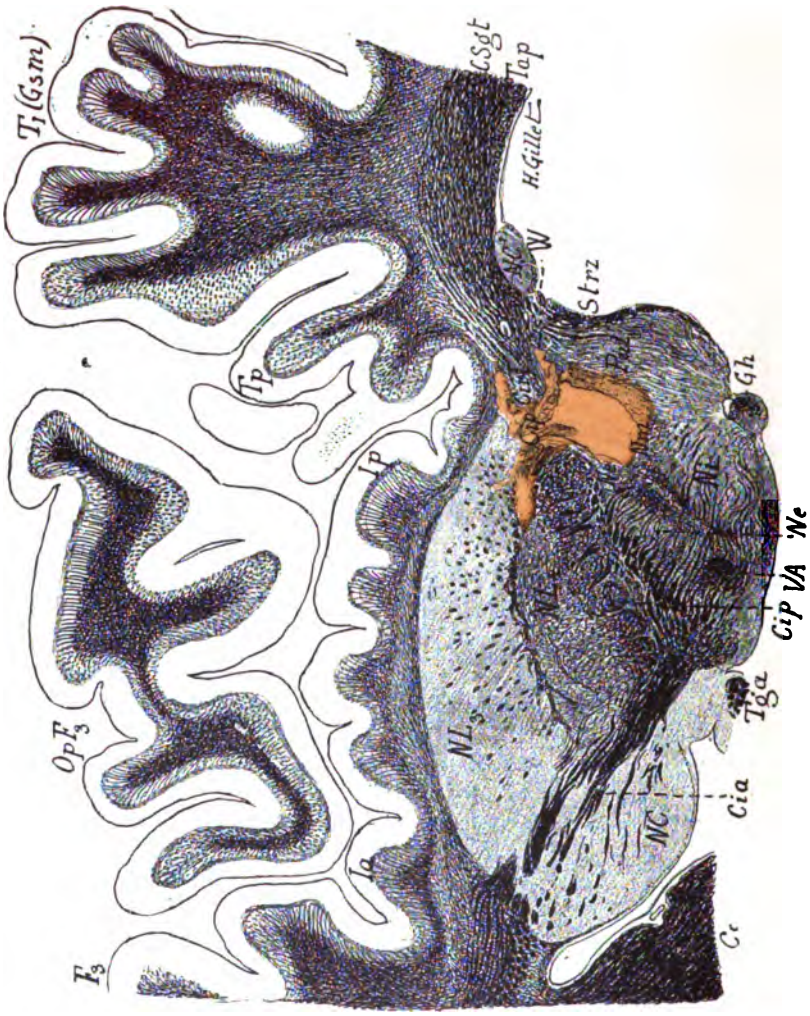
T1 (Gsm)
CSgt
Tap
H.Gille
W
Strz
Gh
Tp
Ip
Ia
OpF3
F3
NL3
NC
Cia
Tga
Cip
VA
'Ne
Cc

FIG. 77. — **Cas Hudry.**

*Coupe horizontale microscopique n° 252, passant par la région thalamique moyenne et le ganglion de l'habenula* (1).
(Coloration au Weigert-Pal.)

On voit sur cette coupe, en plus des organes signalés dans les deux précédentes : le 2e segment du noyau lenticulaire ($NL_2$), le noyau médian du thalamus (Nm), le champ de Wernicke (W), le faisceau de Vic d'Azyr (VA), le pilier antérieur du trigone (Tga), le tapetum (Tap) et le ganglion de l'habenula (Gh).

*Lésion.* — Le foyer primitif est ici plus étendu dans sa portion thalamique et plus limité dans sa portion capsulaire. Il détruit complètement la partie postérieure du noyau externe (Ne), et vient plus en dedans intéresser le centre médian de Luys (Nm). En arrière, il empiète sur la partie antérieure du pulvinar (Pul), et pousse une pointe dans le champ de Wernicke (W).

En dehors enfin, il sectionne sous la forme d'une bande étroite, le segment postérieur de la capsule interne (Cip), et vient léser, par ses ramifications, la partie postérieure des deux segments du noyau lenticulaire.

L'une de ces ramifications se prolonge jusqu'au niveau du fond du sillon postérieur de l'insula.

*Dégénérations.* — A noter ici la dégénération des fibres du segment rétrolenticulaire de la capsule interne (Cirl), et de quelques fibres des couches sagittales du lobe temporal (Csgt). Les fibres radiées du pulvinar sont en grande partie bien colorées, et le stratum zonale normal.

(1) Comme pour l'observation 1, nous ne donnons ici que les abréviations des indications ne figurant pas dans la légende de la figure 75. Pour les autres, nous prions le lecteur de se reporter à la légende de la coupe 299.

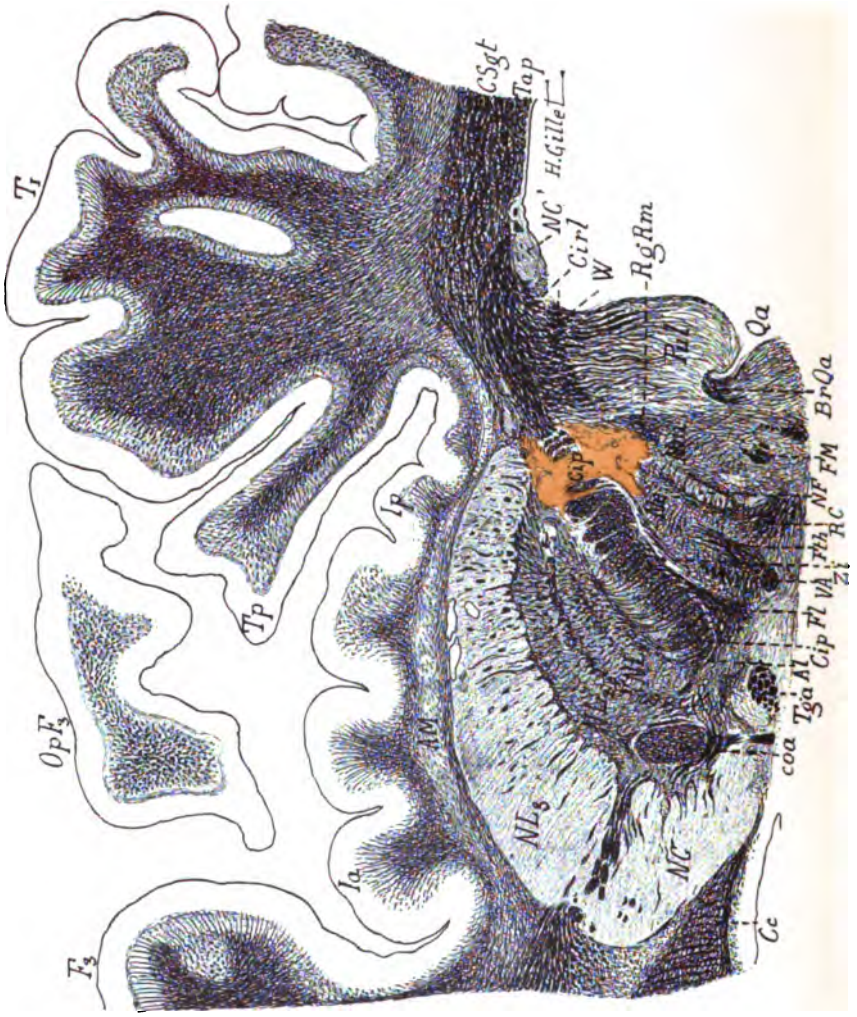

T1
OpF3
F3
Tp
Ip
Ia
AM
NL3
NC
Cc
coa
Tga
Al
Cip
Fl
VA
Zi
Fth
RC
NF
FM
BrQa
Qa
Pul
RgRm
W
Cirl
NC'
H.Gille
Tap
CSgt

Fig. 78. — **Cas Hudry.**

*Coupe horizontale microscopique n° 205, passant par la région thalamique inférieure.*
(Coloration au Weigert Pal, — cochenille).

Al, anse lenticulaire. — BrQa, bras du tubercule quadrijumeau antérieur. — coa, commissure antérieure. FL, faisceau lenticulaire. — FM, faisceau de Meynert. — Fth, faisceau thalamique. — $NL_1$, 1er segment du noyau lenticulaire. — NF, noyau de Flechsig. — Qa, tubercule quadrijumeau antérieur. — RgRm, région du ruban de Reil médian. — RC, radiations de la calotte. — Zi, zône incerta.

*Lésion.* — Le foyer primitif est ici diminué de volume ; il lèse comme sur la coupe précédente, les noyaux externe et médian du thalamus et une petite partie du champ de Wernicke et vient en plus, dans la région sous-thalamique, intéresser la partie postérieure du noyau de Flechsig et les fibres de la région du ruban de Reil médian. En dehors, il sectionne le segment postérieur de la capsule interne et la partie postérieure seulement du globus pallidus. Le putamen est respecté par la lésion ainsi que le segment rétro-lenticulaire de la capsule interne.

*Dégénérations.* — A noter seulement la dégénération des fibres strio-sous-thalamiques et des fibres de la région du Reil médian, qui sont aux confins du foyer primitif. Tous les autres faisceaux de la région sous-optique sont normaux. Les fibres des couches sagittales ne sont pas diminuées en nombre et en volume.

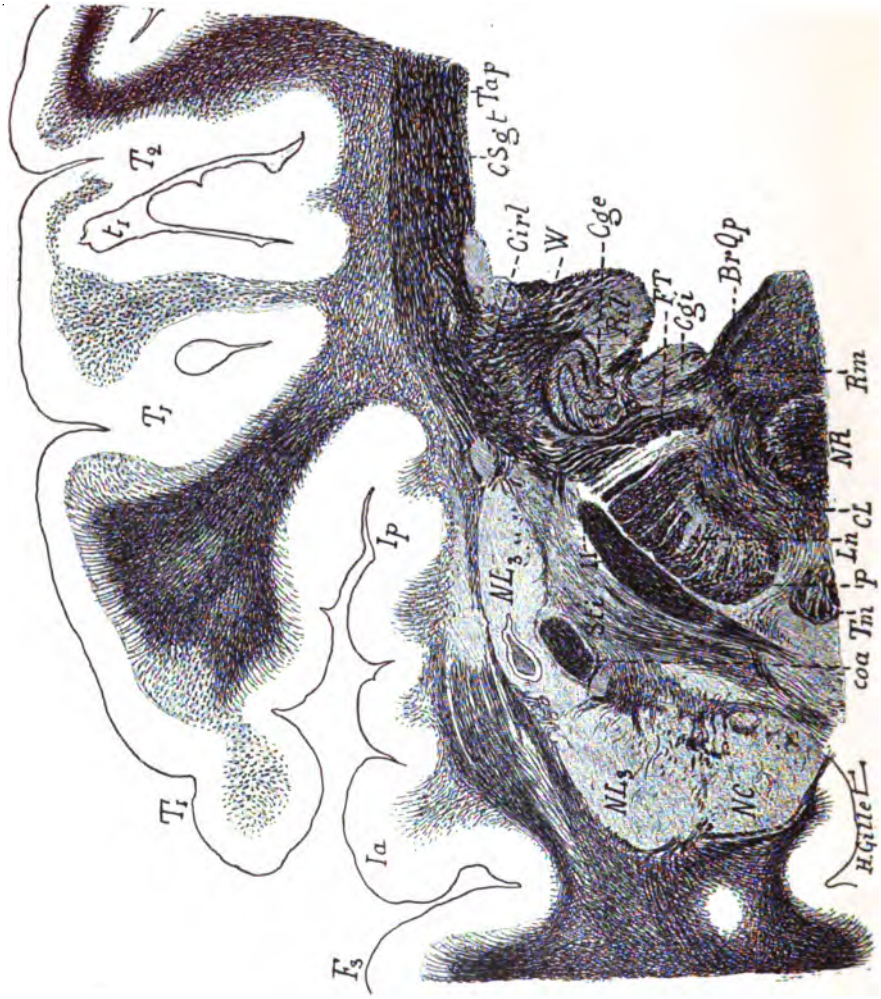

T2
t1
T1
T1
Ip
Ia
F3
CSgt Tap
Cirl
W
Cge
Ril
FT
Cgi
BrQp
Rm
NR
CL
Ln
P
Tm
coa
NL3
NL3
NC
H.Gille

FIG. 79. — **Cas Hudry.**

*Coupe horizontale microscopique n° 162, passant par la région sous-thalamique et la région pédonculaire du noyau rouge.*
(Coloration au Weigert-Pal.)

BrQp, bras du tubercule quadrijumeau postérieur. — CL, corps de Luys. — Cgc, corps genouillé externe. — Cgi, corps genouillé interne. — FT, faisceau de Türck. — Ln, locus niger. — NR, noyau rouge. — P, pied du pédoncule. — Rm, ruban de Reil médian. — Sti, substance innominée de Reichert. — Tm, tubercule mamillaire. — II. bandelette optique.

Sur cette coupe, il n'existe plus de foyer primitif.

*Dégénérations.* — On voit ici nettement la dégénération des fibres du pied du pédoncule, qui forment une traînée blanchâtre, occupant le 2e cinquième externe de ce pied. A remarquer en dehors, l'intégrité du faisceau de Türck.

Le ruban de Reil contient quelques fibres pâles et décolorées, dénotant une très légère dégénération de ce faisceau. Tous les autres faisceaux de la région sont normaux.

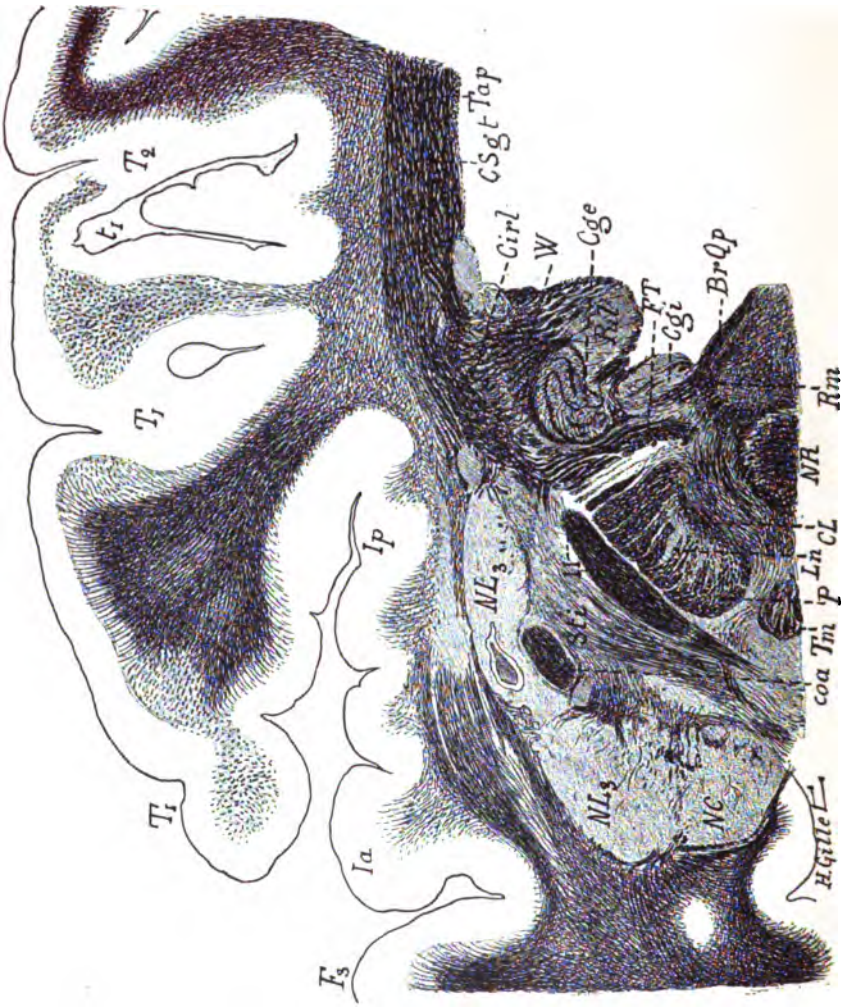

T2
t1
T1
T1
Ip
Ia
F3
CSgt Tap
Cirl
W
Cge
FT
Cgi
BrQp
Rm
NR
CL
Ln
P
Tm
coa
NL3
NL3
NC
H.Gille

FIG. 79. — **Cas Hudry.**

*Coupe horizontale microscopique n° 162, passant par la région sous-thalamique et la région pédonculaire du noyau rouge.*
(Coloration au Weigert-Pal.)

BrQp, bras du tubercule quadrijumeau postérieur. — CL, corps de Luys. — Cgc, corps genouillé externe. — Cgi, corps genouillé interne. — FT, faisceau de Türck. — Ln, locus niger. — NR, noyau rouge. — P, pied du pédoncule. — Rm, ruban de Reil médian. — Sti, substance innominée de Reichert. — Tm, tubercule mamillaire. — II. bandelette optique.

Sur cette coupe, il n'existe plus de foyer primitif.

*Dégénérations.* — On voit ici nettement la dégénération des fibres du pied du pédoncule, qui forment une traînée blanchâtre, occupant le 2e cinquième externe de ce pied. A remarquer en dehors, l'intégrité du faisceau de Türck.

Le ruban de Reil contient quelques fibres pâles et décolorées, dénotant une très légère dégénération de ce faisceau. Tous les autres faisceaux de la région sont normaux.

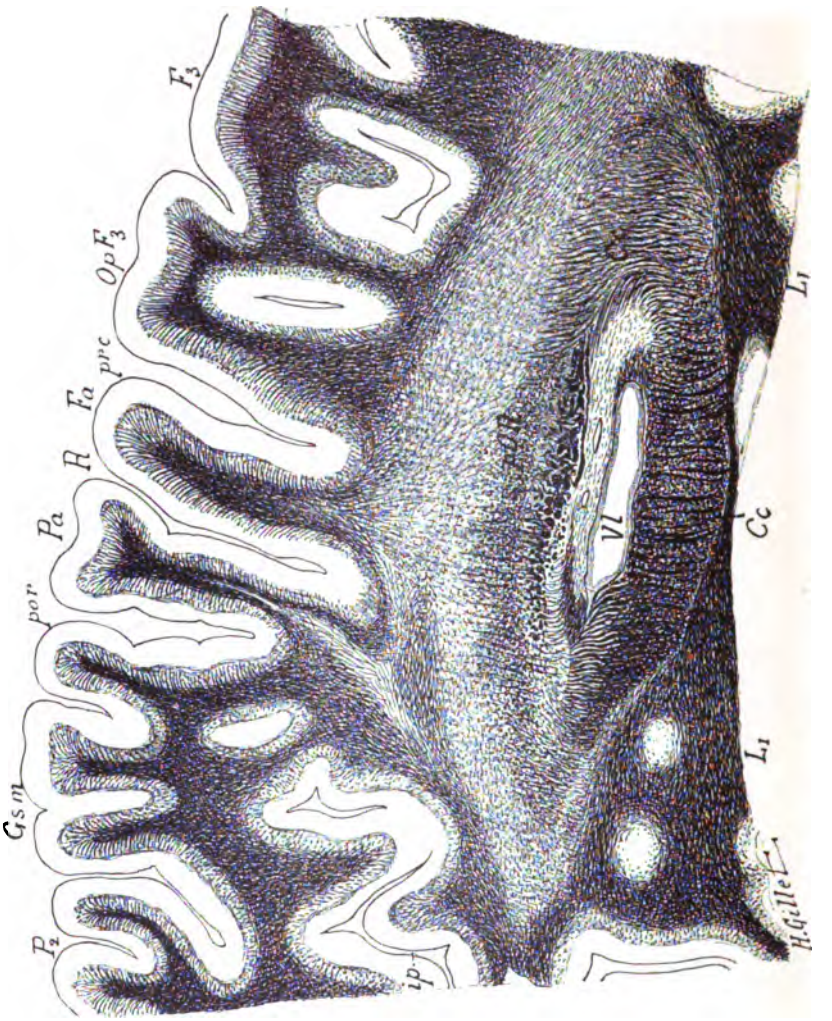
P2
Gsm
por
Pa
R
Fa
prc
OpF3
F3
Ip
VL
Cc
L1
L1
H.Gille

Fig. 80. — **Cas Hudry.**

*Coupe horizontale microscopique n° 120, passant par la partie supérieure du ventricule (V), et par le centre ovale* (1).
(Coloration au Weigert-Pal.)

Cc, corps calleux. — Fa, frontale ascendante. — $F_3$, troisième circonvolution frontale. — Gsm, gyrus supra-marginalis. — Ip, insula-postérieur. — Li, circonvolution limbique. — $OpF_3$, opercule de la 3e circonvolution frontale. — Pa, pariétale ascendante. — pCR, pied de la couronne rayonnante. — $P_2$, deuxième pariétale. — R, sillon de Rolando. — Vl, ventricule latéral.

On voit sur cette coupe la dégénération de la couronne rayonnante dont un certain nombre de fibres sont mal colorées par la laque hématoxylique. Il existe en outre, une traînée de dégénération très nette qui se poursuit depuis le pied de la circonvolution pariétale ascendante, jusqu'à la partie moyenne de celle-ci.

(1) Cette coupe de l'hémisphère droit a été dessinée retournée par erreur.

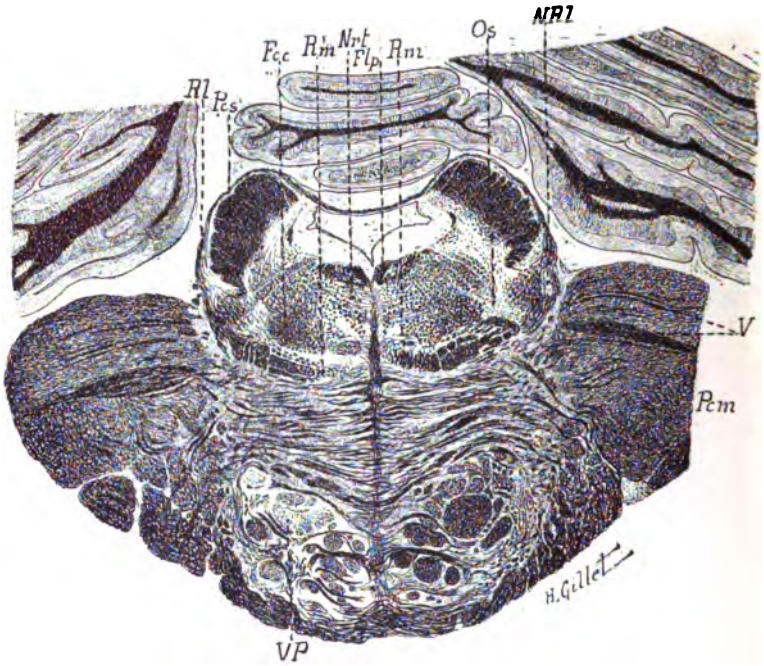


Fig. 81. — **Cas Hudry.**

*Coupe n° **180**, passant par la région protubérantielle moyenne*

(Coloration Pal-cochenille.)

Fcc, faisceau central de la calotte. — Flp, faisceau longitudinal postérieur. — Nrt, noyau réticulé. — NRI, noyau de Reil latéral. — Os, olive supérieur. — Pcs, pédoncule cérébelleux supérieur. — Pcm, pédoncule cérébelleux moyen. — Rl, Reil latéral. — Rm, ruban de Reil médian. — VP, voie pyramidale. — V, trijumeau.

Cette figure montre : 1° la dégénération de la voie pyramidale droite, surtout cantonnée dans les fascicules externes et postérieurs de ce faisceau ; 2° une atrophie et une dégénération évidente de la partie interne du ruban de Reil médian du même côté.

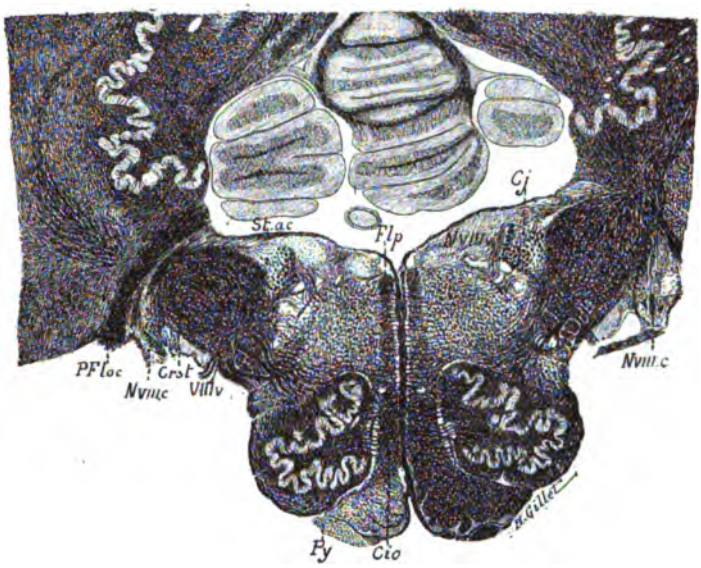


Fig. 82. — **Cas Hudry.**

***Coupe du bulbe n° 10, passant par la région olivaire moyenne.***

(Coloration au Weigert-Pal.)

Cio, couche interolivaire. — Cj, corps juxta-restiforme. — Crst, corps restiforme. — Flp, faisceau longitudinal postérieur. — NVIIIc, noyau du cochléaire. — NVIIIv, noyau du vestibulaire. — PFloc, pédoncule du flocculus. — Py, pyramide. — Stac, stries acoustiques. — VIIIv, nerf vestibulaire.

On voit ici, comme au niveau de la protubérance, la dégénération de la voie pyramidale droite. A remarquer en outre, une atrophie très nette de la formation réticulée blanche interolivaire, dont les fibres sont bien colorées, mais diminuées de nombre et de volume, par rapport au côté opposé.

Fig. [illegible]. — **Cas Hadry.**

*Coupe de la moelle passant par la 4e racine cervicale.*
*Coloration Weigert-Pal.*

Dégénération marquée du faisceau pyramidal direct FPyd qui est ici très volumineux, et du pyramidal croisé FPyc qui est, proportionnellement au précédent, peu volumineux. A noter l'atrophie de toute la moitié gauche de la moelle.

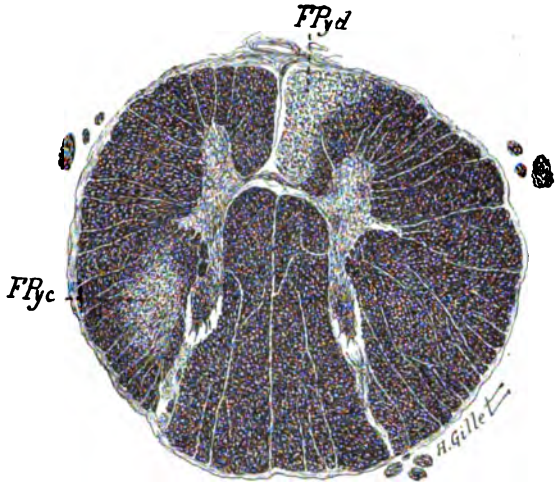


Fig. 84. — **Cas Hudry.**

*Coupe de la moelle passant par la 1re racine dorsale.*
(Coloration Weigert-Pal.)

**On y voit, comme ci-dessus, la dégénération du faisceau pyramidal direct (FPyd) et croisé (FPyc). A remarquer la disproportion de volume de ces deux faisceaux et l'atrophie de la moitié gauche de la moelle.**

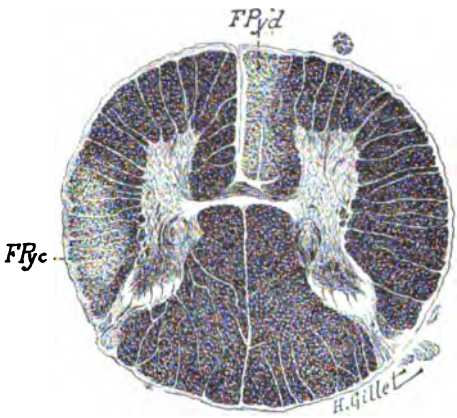


Fig. 85. — **Cas Hudry.**

*Coupe de la moelle passant par la 1re racine lombaire.*
(Coloration Weigert-Pal.)

**Dégénération des faisceaux pyramidaux direct (FPyd) et croisé (FPyc) qui se poursuit plus bas jusque dans la moelle sacrée.**

**Résumé et conclusions du cas Hudry.**

Ce cas, à part quelques points de détail, est absolument identique au précédent. *A un même tableau symptomatique répond une lésion primitive ayant exactement la même topographie.*

Nous résumons ici les grandes lignes de cette observation, pour faire ressortir l'analogie qu'elle offre avec celle du *cas Jossaume*.

a) **Au point de vue clinique.** — Nous notons comme dans l'observation I :

1° Une hémiplégie gauche, survenue ici à la suite d'un ictus avec perte de connaissance. La paralysie persiste pendant 3 mois, puis s'amende progressivement pour disparaître presque complètement en un an et ne plus laisser comme traces qu'une légère parésie des membres du côté gauche.

Les réflexes tendineux sont plus forts à gauche ; il n'y a pas de signe de Babinski.

2° Une hémianesthésie gauche très nette pour le tact, avec dysesthésie pour la douleur, le chaud et le froid.

3° La perte complète du sens musculaire à gauche (perte de la notion des attitudes passives et des mouvements passifs, surtout au niveau du membre supérieur gauche).

4° De l'astéréognosie gauche complète.

5° De l'hémiataxie à gauche.

6° L'absence de troubles vaso-moteurs et trophiques.

7° L'intégrité de la mimique.

En outre, contrairement à ce que nous avons observé dans le premier cas, nous notons ici :

1° L'intégrité parfaite des sphincters ;

2° L'absence de troubles de la salivation et de la déglutition ;

3° L'absence de troubles de la sensibilité osseuse ;

4° L'intégrité des organes des sens ;

5° Enfin, l'absence de douleurs.

Ce dernier fait est en effet surprenant, car nous l'avons vu, les douleurs sont, à notre avis, un signe important et fréquemment

observé dans les lésions de la couche optique. Nous en avons du reste, fait un des symptômes cardinaux du syndrôme thalamique. Mais si ces douleurs sont ordinairement précoces dans leur apparition, il se peut que, dans certains cas, elles soient plus tardives et c'est ce qui nous explique l'absence de ces troubles subjectifs dans ce dernier cas. La malade n'a survécu en effet, qu'une année à sa lésion, temps insuffisant pour qu'aux troubles de la sensibilité objective, résultant de la suppression d'une partie des voies sensitives, succèdent des troubles d'excitation de ces voies conductrices se manifestant objectivement par de l'hyperesthésie et subjectivement par des douleurs.

C'est là en effet, ce qui s'est passé dans les cas Prev. et Garn. : (Observ. V et VI) que nous rapportons plus loin et dans lesquels nous verrons que l'hyperesthésie et les douleurs ont succédé à une longue période de la maladie où il n'y avait que de l'hypoesthésie.

b) **Au point de vue anatomique.** — L'étude des coupes de ce cas permet de topographier exactement l'étendue de la lésion et de suivre les dégénérations par elle entraînées au-dessus et au-dessous.

Lésion primitive. — Il s'agit, comme on a pu le voir, d'un volumineux foyer de destruction, occupant principalement la partie postéro-externe de la couche optique dans toute sa hauteur. On le suit en effet sur les coupes supérieures à la coupe 299, jusqu'à la limite supérieure de la couche optique qu'il ne dépasse pas.

Sur les coupes inférieures de la région thalamique, nous avons vu par contre que son prolongement inférieur pénétrait dans la région sous-optique et sectionnait, dans leur partie supérieure, *le noyau de Flechsig* et la *région du ruban de Reil médian* (fig. 78, coupe 205).

Ce foyer a son siège principal dans le *noyau externe* du thalamus, dont il détruit le tiers postérieur ; il lèse en outre, le noyau *médian* et le *pulvinar*. Du thalamus, la lésion passe par les segments postérieur et rétro-lenticulaire de la *capsule interne* qu'elle détruit, pour aller sectionner la partie postérieure du *pu-*

*tamen*, et pousser une pointe dans la partie postérieure de la capsule externe.

Dégénérations secondaires. — 1° *Au-dessus du foyer.* — Cette lésion a amené au-dessus d'elle une dégénérescence des fibres de la couronne rayonnante et principalement de celles qui se rendent dans la circonvolution pariétale ascendante (v. coupe 120, p. 266).

L'intensité de cette dégénération et le fait qu'elle est surtout marquée au niveau de la circonvolution pariétale ascendante (voir obs. IV) nous incitent à voir là, non seulement l'effet d'une dégénération wallérienne indirecte consécutive à la lésion capsulaire, mais encore celui d'une dégénération vraisemblable des fibres thalamo-corticales.

2° *Au niveau du foyer : région thalamique.* — Au pourtour de la lésion, sont dégénérées ou intéressées par la lésion :

1° Les fibres radiées des noyaux thalamiques et le stratum zonale du pulvinar.

2° En arrière, un certain nombre de fibres des couches sagittales du lobe temporo-occipital.

3° Enfin, les fibres strio-thalamiques et strio-sous-thalamiques passant par le segment postérieur de la capsule interne, ainsi que les fibres verticales ascendantes et descendantes de celle-ci.

3° *Au-dessous de la lésion.* — On suit sur la série des coupes :

1° Une dégénération de la voie pyramidale, dans le pied du pédoncule, la protubérance et le bulbe. Cette dégénération est beaucoup plus marquée que dans le cas Jossaume.

Dans la moelle, comme le montrent nos figures, la dégénération se poursuit dans les faisceaux pyramidaux directs et croisés jusque dans la région lombaire et pour le pyramidal croisé, dans la moelle sacrée. Cette dégénération est la conséquence de la lésion capsulaire.

2° Une dégénération et une atrophie très nette du ruban de Reil médian qui, dans la calotte pédonculaire et protubérantielle (fig. 81) se manifeste par une raréfaction et une disparition des fibres de sa partie interne et plus bas, dans le bulbe, par une

atrophie manifeste de la partie interolivaire de la formation réticulée blanche (fig. 82). Cette atrophie ne se poursuit pas au-dessous du collet du bulbe, et les cordons postérieurs de la moelle, ainsi que le montrent nos figures 83-85 sont normaux. Cette dégénération et atrophie du ruban de Reil à la suite de lésion capsulaire et thalamique est un fait d'observation courante. Mais comme nous l'avons fait à propos des fibres de la couronne rayonnante, nous sommes en droit de nous demander ici, si, parmi les causes déterminant une telle dégénération (fibres aberrantes de la voie pyramidale, dégénération wallérienne indirecte), on ne doit pas aussi faire la part de l'altération des fibres thalamofuges descendant dans le ruban de Reil.

Ceci d'autant plus que dans ce cas Hudry, le foyer primitif dépasse les limites inférieures de la couche optique et vient dans la région sous-optique, sectionner directement les fibres du Reil médian (fig. 78). Quoi qu'il en soit, ce dernier fait nous explique l'intensité de l'altération du ruban de Reil, comparativement au cas précédent (Jossaume), dans lequel le foyer occupe dans la couche optique, la même situation, mais ne dépasse pas la limite inférieure du thalamus.

Ce cas montre :

1° Qu'à la suite d'une lésion siégeant exactement dans la même région que dans le cas précédent, nous avons observé une même symptomatologie clinique.

2° Que dans ce cas, comme dans le cas Jossaume, la lésion postérieure de la capsule interne n'a pas déterminé de troubles plus marqués au niveau du membre inférieur qu'au niveau du membre supérieur.

3° Qu'enfin cette lésion capsulaire a déterminé ici une dégénération de toute l'aire de la voie pyramidale dans la pyramide bulbaire et dans la moelle.

## OBSERVATION III

**(Cas Thalman).**

**Hémiplégie gauche légère. — Hémiataxie. — Perte de la notion de position des membres. — Astéréognosie. — Douleurs légères (1).**

Mme L. Thalman, lingère, âgée de 66 ans, est entrée à l'hôpital cantonal de Genève, le 11 février 1903.

**Antécédents.** — Rien à signaler d'important.

*Histoire de la maladie.* — La malade qui jusqu'ici se portait bien, est prise dans la rue, le 11 février 1903, d'une faiblesse de la jambe gauche qui l'oblige à s'asseoir ; mais elle ne perd pas connaissance.

Elle se fait conduire à l'hôpital.

**Etat actuel** (11 février 1903). — A l'entrée, on note : *motilité* à peine touchée, membres gauches plus faibles que les droits. Légère déviation de la face ; les réflexes sont conservés.

*Sensibilité.* — La malade éprouve des douleurs assez vives dans l'épaule gauche et des angoisses dans les jambes ; il ne semble pas y avoir d'anesthésie.

20 *Février* 1903. — Très légère diminution de la force musculaire du côté gauche, la face n'est pas déviée.

*Sensibilité superficielle.* — Pas de modifications à gauche, ni pour le tact, ni pour la douleur, ni pour la température ; cependant l'exploration au compas de Weber montre que les cercles sont élargis sur les membres du côté gauche.

*Notion de position des membres* perdue à gauche.

*Astéréognosie* à gauche.

*Hémiataxie gauche* qui n'est guère augmentée par la fermeture des yeux.

*Pas d'hémianopsie.*

A un nouvel examen fait en *août* 1904, on note : les mêmes symptômes persistent, mais ils sont légers. *Astéréognosie, hémiataxie*, plus de troubles moteurs.

*Décès le 4 novembre* 1904. — *Autopsie.* — Sur une coupe horizontale, passant par la partie moyenne de la couche optique, on voit, à la partie posté-

(1) L'observation clinique et les pièces anatomiques de ce cas nous ont été données par notre collègue et ami Long (de Genève).

rieure de celle-ci, un petit foyer de ramollissement linéaire, empiétant en dehors sur le segment postérieur de la capsule interne.

### Etude anatomique sur coupes microscopiques sériées du cas Thalman.

L'hémisphère droit de ce cas avait été malheureusement sectionné en plusieurs fragments au moment de l'autopsie. Nous avons eu à notre disposition toute la région des noyaux gris centraux avec le pédoncule, la protubérance et le bulbe, que nous avons pu couper rigoureusement en séries, après un durcissement de la pièce dans le liquide de Müller pendant 5 mois.

Sur le schéma ci-dessous, nous avons figuré par des hachures, la portion de l'hémisphère que nous avons pu étudier.

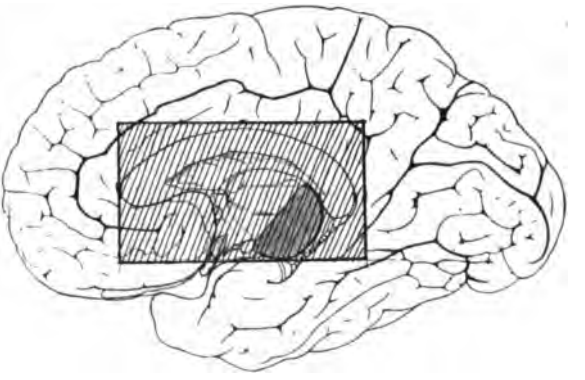

Fig. 86. — **Cas Thalman.**

Schéma de la face interne du cerveau droit sur lequel le quadrillé indique la région que nous avons débitée en coupes microscopiques sériées.

Dans les planches suivantes, nous donnons les dessins et la description d'un certain nombre de coupes qui nous permettront de faire la localisation exacte du foyer primitif.

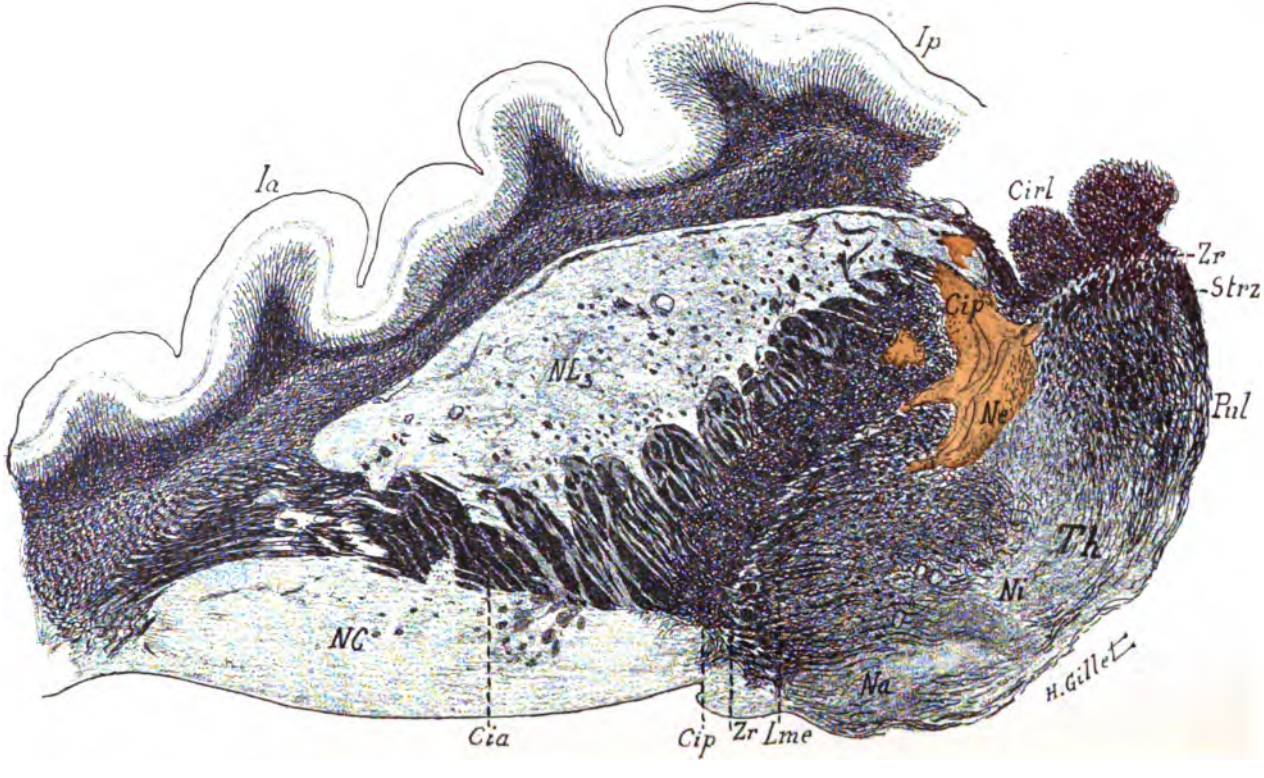
Ip
Ia
Cirl
Zr
Strz
Cip
NL
Ne
Pul
Th
Nr
NG
Na
H.Gillet
Cia
Cip
Zr
Lme

Fig. 87. — **Cas Thalman.**

*Coupe horizontale microscopique n° 46, passant par la partie supérieure de la couche optique.*

(Coloration Weigert-Pal.).

Cia, Cip, Cirl, segment antérieur postérieur et rétrolenticulaire de la capsule interne. — Ia, insula antérieur. — Ip, insula postérieur. — Lme, lame médullaire externe du thalamus. — Na, Ne, Ni, noyau antérieur, externe et interne du thalamus. — NC, noyau caudé. — $NL_3$, noyau lenticulaire. — Pul, pulvinar. — Strz, stratum zonale. — Th, thalamus. — Zr, zône réticulée.

*Lésion.* — Elle se présente ici sous forme d'un foyer semilunaire à concavité antérieure, détruisant la partie postérieure et externe du noyau externe de la couche optique, et en dehors, la partie correspondante de la capsule interne, soit la partie postérieure du segment postérieur de cette capsule. Ce foyer vient en outre, sectionner une toute petite partie de la queue du noyau lenticulaire. Dans la couche optique, il s'arrête à la limite antérieure du pulvinar qui n'est pas intéressé. Dans la capsule interne, en avant du foyer primitif, existe un petit foyer secondaire.

*Dégénérations.* — Ce sont celles des fibres directement intéressés par le foyer et de celles des régions en rapport immédiat avec lui, à savoir :

*a*) Dans la couche optique : 1° les fibres radiées du noyau externe ; 2° la lame médullaire externe et les fibres de la zône réticulée.

*b*) Dans la capsule interne : les fibres verticales et transversales de la région.

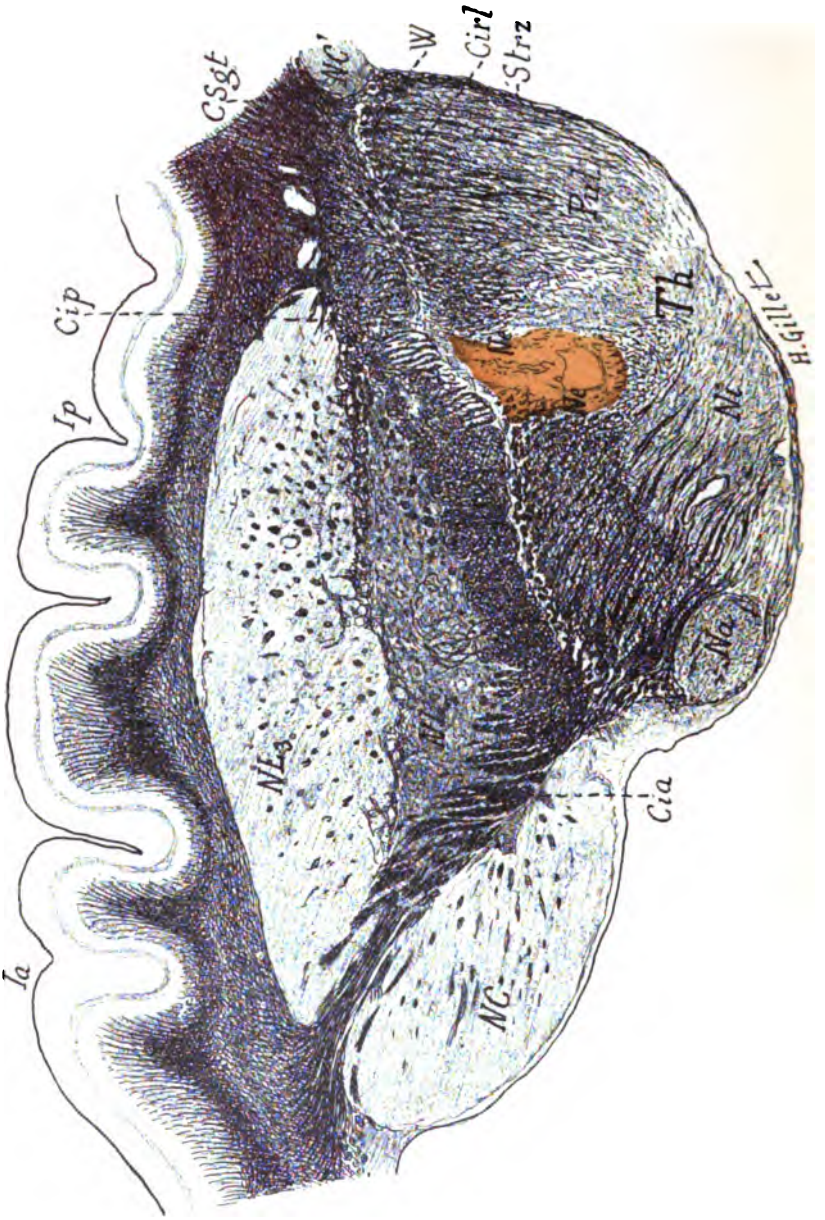
CSgt
VC'
W
Cirl
Strz
Cip
Ip
Ia
Th
Pu
Ni
Na
NEs
Cia
NC
H.Gillet

Fig. 88. — **Cas Thalman.**

*Coupe horizontale microscopique n° 85, passant par la partie moyenne de la couche optique*

(Coloration Weigert-Pal.)

Cette coupe intéresse, en plus des organes rencontrés sur la précédente : la queue du noyau caudé (NC'), le 2e segment du noyau lenticulaire ($NL_2$), les couches sagittales du lobe temporo-occipital (Csgt) et le champ de Wernicke (W).

*Lésion.* — On voit sur cette coupe, que le foyer primitif a diminué d'étendue et qu'il est presque uniquement limité à la couche optique. Il sectionne en effet, la partie postérieure du noyau externe (Ne) et pousse, en dedans, une pointe atteignant la limite externe du noyau interne (Ni). En arrière, il n'atteint pas le pulvinar (Pul) ; en dehors, il s'arrête à la limite interne du segment postérieur de la capsule interne (Cip) qu'il repousse un peu en dehors.

*Dégénérations.* — A noter celle des fibres radiées du noyau externe, de quelques fibres du noyau interne, et une dégénération incomplète des fibres verticales et de quelques-unes des fibres transversales du segment postérieur de la capsule interne.

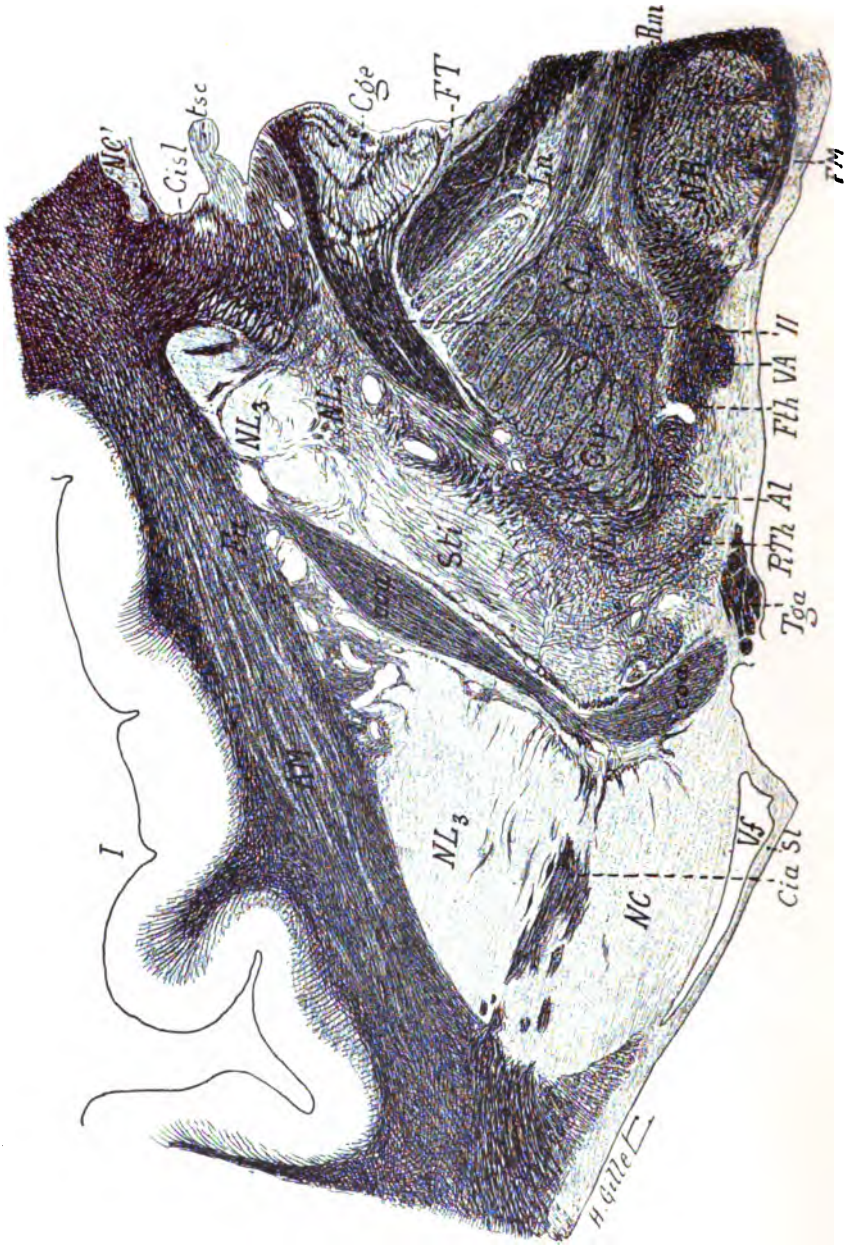
NC'
Cisl
tsc
Cge
FT
Rm
FM
NL3
NL3
Sti
Fth
VA
II
RTh
Al
Tga
I
NL3
NC
Vf
Cia
Sl
H. Gille

**Fig. 89. — Cas Thalman.**

*Coupe horizontale microscopique n° 175, passant par la région sous-thalamique et la région pédonculaire du noyau rouge.*

(Coloration Weigert-Pal.)

Al, anse lenticulaire. — AM, avant-mur. — Cge, corps genouillé externe.— Cia. Cip, Cisl, segment antérieur, postérieur et sous-lenticulaire de la capsule interne. — CL, corps de Luys. — coa, commissure antérieure. — FM, faisceau de Meynert. — FT, faisceau de Türck. — Fth, faisceau thalamique. — Ln, locus niger. — NC, NC', noyau caudé. — $N_1$, $NL_2$, $NL_3$, noyau lenticulaire. — NR, noyau rouge. — PiTh, pédoncule inféro-interne du thalamus. — Rm, ruban de Reil médian. — Sl, septum lucidum. — Sti, substance innominée de Reichert. — Tga, pilier antérieur du trigone. — tsc, tænia semi-circulaire. — VA, faisceau de Vic d'Azyr. — Vf, ventricule latéral (corne frontale). — II, bandelette optique.

Le *foyer primitif* principal n'existe plus ici ; mais on voit une petite lésion accessoire, au niveau de la partie antéro-interne de la capsule du noyau rouge.

*Dégénérations.* — 1° Des fibres de la partie postérieure de la capsule interne qui gagnent le pied du pédoncule ;

2° De quelques fibres de la capsule du noyau rouge, au voisinage du foyer accessoire.

A remarquer l'intégrité du faisceau de Türck et du ruban de Reil médian.

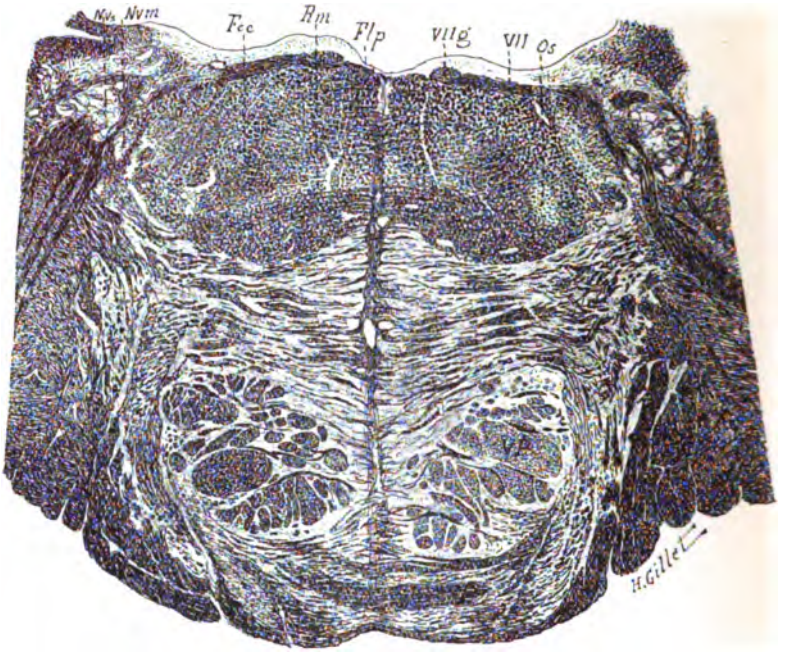


Fig. 90. — **Cas Thalman.**

***Coupe n° 254, passant par la région protubérantielle moyenne*** (1).

(Coloration Weigert-Pal.)

**Fcc, faisceau central de la calotte. — Flp, faisceau longitudinal postérieur. — NVm, NVs, noyaux moteur et sensitif du trijumeau. — Os, olive supérieure. — Rm, ruban de Reil médian. — VP, voie pyramidale. — VII (g), genou du facial. — VII, racine du facial.**

***Dégénération*** **de la voie pédonculaire à droite. Les faisceaux de la calotte et en particulier, le ruban de Reil médian sont parfaitement normaux des deux côtés.**

**(1) Cette coupe et la suivante ont été dessinées retournées par erreur.**

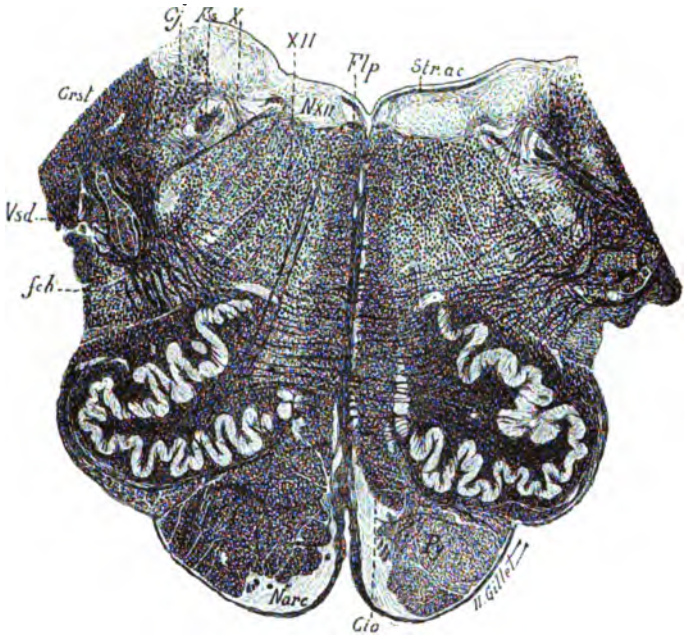


Fig. 91. — **Cas Thalman.**

*Coupe du bulbe n° **320**, passant par la région olivaire moyenne.*

(Coloration Weigert-Pal.)

Cio, couche interolivaire. — Cj, corps juxta-restiforme. — Crst, corps restiforme. — fcb, fibres arciformes cérébello-olivaires. — Flp, faisceau longitudinal postérieur. — Fs, faisceau solitaire. — Narc, noyau arqué. — NXII, noyau de l'hypoglosse. — Py, pyramide. — Str.ac, stries acoustiques. — Vsd, racine descendante du trijumeau. — X, pneumogastrique. — XII, hypoglosse.

On suit ici la dégénération de la voie pyramidale droite et comme au niveau de la protubérance, il n'existe pas de différence d'un côté à l'autre, dans la région inférieure de la formation réticulée blanche (cio), occupée par les fibres du ruban de Reil.

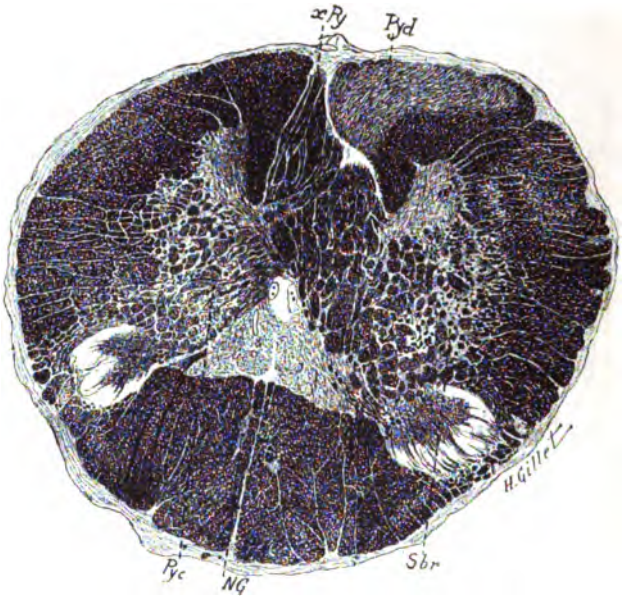


Fig. 92. — **Cas Thalman.**

***Coupe du bulbe n° 410, passant par la décussation pyramidale.***

(Coloration Weigert-Pal.)

**NG, noyau de Goll. — Pyd, faisceau pyramidal direct. — Pyc, faisceau pyramidal croisé. — Sbr, substance blanche réticulée. — xPy, décussation pyramidale. On y voit la dégénération du faisceau pyramidal direct à droite et du pyramidal croisé à gauche.**

**Résumé et conclusions du cas Thalman.**

Ce troisième cas, tout à fait comparable aux deux précédents, tant au point de vue clinique qu'anatomique, en diffère cependant par le fait qu'ici la lésion thalamique est beaucoup moins vaste et que les signes cliniques sont moins prononcés.

En résumé, nous relevons dans ce cas :

a) **Au point de vue clinique** — 1° Le peu d'intensité de l'hémiplégie.

2° Des troubles marqués de la sensibilité profonde, caractérisés par la perte de la notion de position des membres. La sensibilité superficielle était à peine touchée puisqu'il n'y avait pas d'anesthésie, mais simplement de l'élargissement des cercles de Weber au niveau des membres.

3° De l'astéréognosie à gauche.

4° De l'hémiataxie du côté gauche.

5° Des douleurs légères de ce côté, pendant les premiers jours seulement.

b) **Au point de vue anatomique.** — L'étude de la série des coupes montre qu'il s'agit d'une lésion beaucoup moins étendue que celles que nous avons décrites dans les deux cas précédents, mais qui intéresse exactement les mêmes régions.

Lésion primitive. — Elle siège dans la partie postérieure de la couche optique, dont elle détruit principalement la *partie postérieure du noyau externe*. En dedans, le foyer intéresse légèrement le *noyau interne* (coupe 85, fig. 88) ; et plus bas, la partie supérieure du *noyau médian*, au niveau duquel il s'épuise. — En dehors, il sectionne le segment postérieur de la *capsule interne* ainsi qu'une toute petite portion de la partie postérieure du noyau lenticulaire. La lésion capsulaire n'est visible que sur les coupes supérieures (coupe 46) et n'existe plus dans la région thalamique moyenne, dans laquelle le foyer primitif se cantonne dans la couche optique (coupe 85). Le pulvinar est partout respecté par la lésion.

Sur les coupes supérieures ou inférieures aux deux coupes 46 et 85 que nous avons décrites, la lésion s'épuise rapidement ; elle ne dépasse ni en haut, ni en bas la couche optique (coupe 175).

Dégénérations secondaires. — a) Au niveau du foyer primitif (région thalamique).

On note comme dégénérations immédiates à la lésion, celles :

1° Des fibres radiaires des noyaux externe, interne et médian du thalamus ; les fibres du pulvinar sont normales.

2° Des lames médullaires interne et externe de la couche optique.

3° Des fibres transversales (strio-thalamiques et thalamo-striées) et verticales de la capsule interne.

Les fibres des couches sagittales sont normales.

b) *Au-dessous du foyer* (région sous-thalamique). — Il n'existe ici qu'une dégénérescence des fibres de la partie postérieure de la capsule interne que l'on voit gagner le pied du pédoncule. Les fibres du ruban de Reil médian et celles des différents faisceaux de la région sous-thalamique sont normales.

c) *Dans le tronc encéphalique.* — Dans le pied du pédoncule, la protubérance, le bulbe et la moelle, se poursuit la dégénération de la voie pyramidale.

Les faisceaux de la calotte pédonculaire et protubérantielle et en particulier le ruban de Reil médian, sont tout à fait normaux.

Ce cas montre :

1° Qu'à une lésion de la couche optique, de plus petite étendue mais occupant la même situation que celles des deux cas précédents, répond un tableau clinique analogue, mais dans lequel les symptômes se présentent sous une forme atténuée.

2° Que la lésion de la partie postérieure du segment postérieur de la capsule interne n'a pas déterminé de troubles plus prononcés du côté du membre inférieur que du membre supérieur.

## OBSERVATION IV

(**Cas Kaiser**).

**Hémianesthésie cérébrale par lésion de la couche optique et de la calotte pédonculaire, sans participation du segment postérieur de la capsule interne** (1).

Kaiser Antoine, 63 ans, musicien, entré le 20 septembre 1905 à l'Hôpital cantonal de Genève, service de M. le professeur Bard.

**Antécédents.**— Le malade agité et délirant, ne peut répondre aux questions; les renseignements sont donnés par ses enfants.

Il a toujours joui d'une bonne santé, mais il a abusé de la boisson depuis sa jeunesse.

Dans la première semaine du mois d'août (1905), il s'est plaint pendant plusieurs jours de maux de tête puis un jour, il est brusquement frappé de paralysie en marchant. Un médecin constata que le côté gauche était affaibli, la parole embarrassée, mais au bout de peu de jours le malade pouvait s'exprimer sans peine et siffler. On a remarqué dès le début que l'œil gauche était resté immobile et dévié. La paralysie du côté gauche alla en diminuant les jours qui suivirent l'ictus. On a pu faire marcher le malade en le soutenant pour l'amener à l'hôpital (il a fait le voyage de Rochefort à Genève), la jambe gauche traînait. Le délire intermittent au début est presque constant depuis quelque temps.

**Etat actuel.** — Après son entrée à l'hôpital, le malade reste pendant près de deux semaines délirant et agité. Ce n'est qu'au commencement d'octobre qu'il devient plus calme et qu'on peut prendre une observation un peu plus détaillée.

*Motilité.* — Hémiparésie gauche sans participation de la face; le malade peut siffler, avaler les aliments, articuler les mots sans gêne. Le membre

(1) Nous donnons ici, à la suite des trois observations précédentes, celle d'un cas que nous avons eu l'occasion d'étudier dernièrement, grâce à l'extrême obligeance de M. le professeur Bard (de Genève), dans le service duquel est mort le malade et qui mit libéralement à notre disposition les pièces de ce cas. Qu'il reçoive ici l'expression de notre profonde gratitude.

Ce cas a fait l'objet d'une note présentée avec notre collègue Long à la Société de Neurologie (séance du 6 déc. 1906), in *Rev. Neur.*, n° 24, 1906, p. 1202.

supérieur gauche est faible, mais tous les mouvements peuvent être exécutés et en particulier les doigts sont mus isolément. Le membre inférieur gauche est également mobilisable dans ses divers segments, mais il est plus faible que le membre supérieur. Au lit, la jambe gauche reste constamment en demi-flexion. Le malade ne peut plus se tenir debout comme à son arrivée ; il tombe aussitôt.

*Réflexes.* — Réflexe patellaire conservé à droite, faible à gauche. Le clonus du pied existe parfois à droite, jamais du côté paralysé. Signe de Babinski positif à gauche. Réflexe crémastérien nul à gauche, conservé à droite. Réflexe abdominal aboli des deux côtés.

*Sphincters.* — Incontinence presque constante des sphincters vésical et anal.

*Sensibilité.* — L'état mental du malade ne permet pas un examen minutieux de la sensibilité ; mais on peut facilement constater que sur toute la moitié gauche du corps, *y compris la face* il y a une diminution considérable de la sensibilité cutanée au contact du pinceau, à la piqûre avec une épingle, au contact d'un tube chaud ou froid. La comparaison avec la moitié droite du corps est des plus démonstratives ; de ce côté, la réaction est immédiate et même si vive qu'on peut parler d'hyperesthésie. Cette différence a déjà été notée à plusieurs reprises pendant les périodes de délire ou de torpeur.

*Sens musculaire et notion de position.* — Dans les mouvements volontaires de la main gauche, il n'y a qu'une légère incoordination et la parésie concomitante empêche de conclure nettement sur ce point. Par contre, il semble bien y avoir une altération de la notion de position, car le malade cherche en tâtonnant sa main gauche, lorsqu'on lui dit de la saisir avec sa main droite.

*Appareil oculaire* (Examen fait par M. le professeur Haltenhoff). — L'œil gauche est plus ouvert que le droit et regarde toujours en bas. Lorsque l'œil droit regarde également en bas, la différence de position est moindre et l'on remarque alors une torsion du globe oculaire gauche qui indique l'action prépondérante du grand oblique. L'œil gauche ne peut pas du tout regarder en haut, il y a paralysie du droit supérieur, probablement aussi parésie du droit inférieur et contracture consécutive du grand oblique.

Les pupilles sont presque égales, la gauche un peu plus petite. Les réactions des pupilles sont diminuées.

Pas d'hémianopsie. Examen du fond de l'œil impossible.

*Evolution de la maladie.* — Pendant les jours qui suivent cet examen, l'amélioration ne persiste pas ; la démence avec agitation et délire s'accentue. Puis la fièvre reprend, des eschares multiples se forment et après une période d'affaiblissement progressif, le malade meurt le 14 novembre 1905, soit environ 3 mois et demi après l'ictus. Jusqu'à l'exitus, on a pu constater la réaction différente des deux moitiés du corps à la piqûre : hémianes-

thésie gauche. Il n'y a pas eu de trépidation spinale du pied gauche. Le signe de Babinski est resté constamment positif à gauche.

**Autopsie.** — A l'examen macroscopique, on remarque, sur la face inféro-interne de l'hémisphère droit, un foyer de ramollissement cortical, qui occupe surtout les lobules fusiforme et lingual, en empiétant en arrière sur le cunéus, et en avant sur la partie postérieure de la circonvolution de l'hippocampe. La coupe du pédoncule, montre dans le pédoncule droit, deux foyers de ramollissement : l'un siège dans la calotte pédonculaire, et l'autre, nettement distinct du premier, occupe le deuxième cinquième externe du pied du pédoncule.

En résumé, il s'agit ici, d'un cas d'hémiplégie motrice légère, avec hémianesthésie très nette et prononcée pour les sensibilités superficielles et vraisemblablement aussi pour les sensibilités profondes ; le tout ayant duré 3 mois.

Cette observation présente, au point de vue clinique, quelques lacunes provenant du fait que le malade n'a survécu que trois mois et que son état mental a rendu difficile et même impossible, la recherche précise des troubles de la sensibilité profonde. Sans réaliser donc le type parfait du syndrome thalamique, elle mérite de figurer ici comme étant le plus bel exemple qu'on puisse donner, d'hémianesthésie cérébrale produite chez l'homme par une lésion de la couche optique et de la calotte pédonculaire, sans lésion concomitante de la capsule interne.

### Etude anatomique du cas Kaiser, sur coupes microscopiques sériées.

Les pièces de ce cas ont été traitées par les méthodes de Weigert et de Marchi. Les régions thalamique moyenne, sous-thalamique et pédonculaire supérieure, siège du foyer primitif, ont été incluses en bloc, coupées en séries et colorées par la méthode de Weigert-Pal cochenille.

La région capsulaire supérieure et tout le tronc encéphalique ont été traités par la méthode de Marchi, et rigoureusement sériés pour l'étude des dégénérations secondaires. Nous avons enfin

examiné par cette même méthode, différents fragments de l'écorce cérébrale et des segments de la moelle à diverses hauteurs.

Sur le schéma ci-joint (fig. 93), on peut se rendre compte de la direction des coupes que nous avons pratiquées dans ce cas. La région thalamique moyenne, pour l'étude au Weigert, a été débitée en coupes horizontales obliques (en hachures sur le schéma) ; la région capsulaire supérieure, divisée en plusieurs segments horizontaux, comme le montrent les lignes parallèles du schéma.

Voici, comme pour les cas précédents, une série de reproduc-

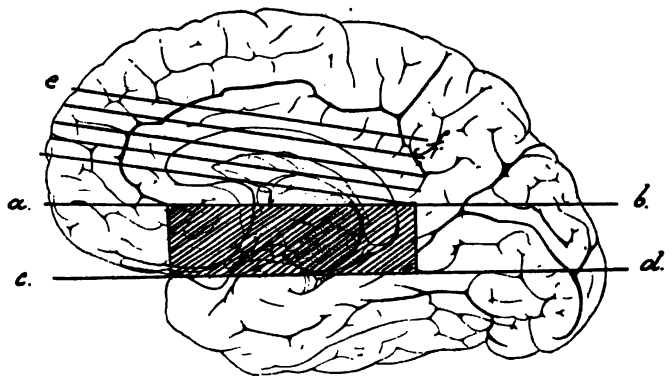


Fig. 93.

Schéma de la face interne de l'hémisphère droit (Cas Kaiser).

La partie en hachures, indique la région qui a été étudiée par la méthode de Weigert, et les lignes a-b et c-d, la direction suivant laquelle ont été faites les coupes. Les lignes horizontales, parallèles à la ligne e-f, celles des coupes traitées par la méthode de Marchi.

tions de coupes, permettant de fixer la localisation du foyer primitif et de suivre les dégénérations qu'il a entraînées :

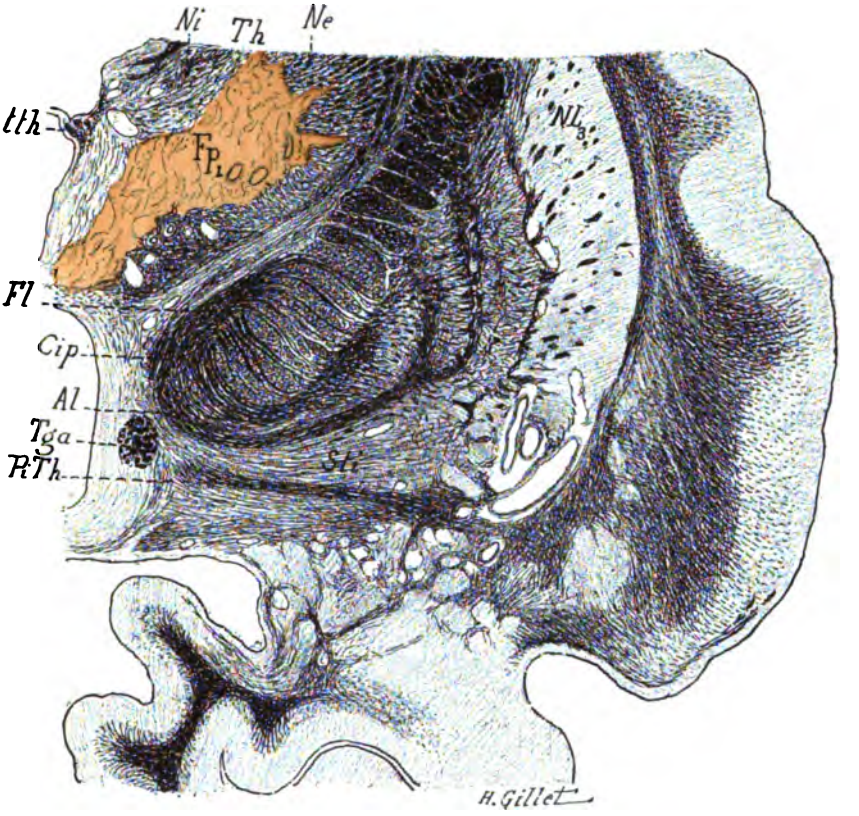


Fig. 94. — **Cas Kaiser.**

*Coupe horizontale-oblique n° 120, passant par la partie moyenne de la couche optique.*
(Coloration au Weigert-Pal-cochenille.)

Al, anse lenticulaire. — Cip, segment postérieur de la capsule interne. — Fl, faisceau lenticulaire. — $Fp_1$, foyer primitif. — Ne, Ni, noyau externe et interne de la couche optique. — $NL_3$, troisième segment du noyau lenticulaire. — PiTh, Pédoncule inféro-interne du thalamus. — Sti, substance innominée de Reichert. — Tga, pilier antérieur du trigone. — Th, thalamus. — tth, tænia thalami.

Le foyer primitif $Fp_1$ est situé ici en pleine couche optique, qu'il ne dépasse en aucun point ; il intéresse les noyaux externe, interne et médian de ce ganglion et s'arrête nettement en dehors, à une certaine distance de la zône réticulée. A remarquer que le segment postérieur de la capsule interne est *intégralement épargné* par la lésion.

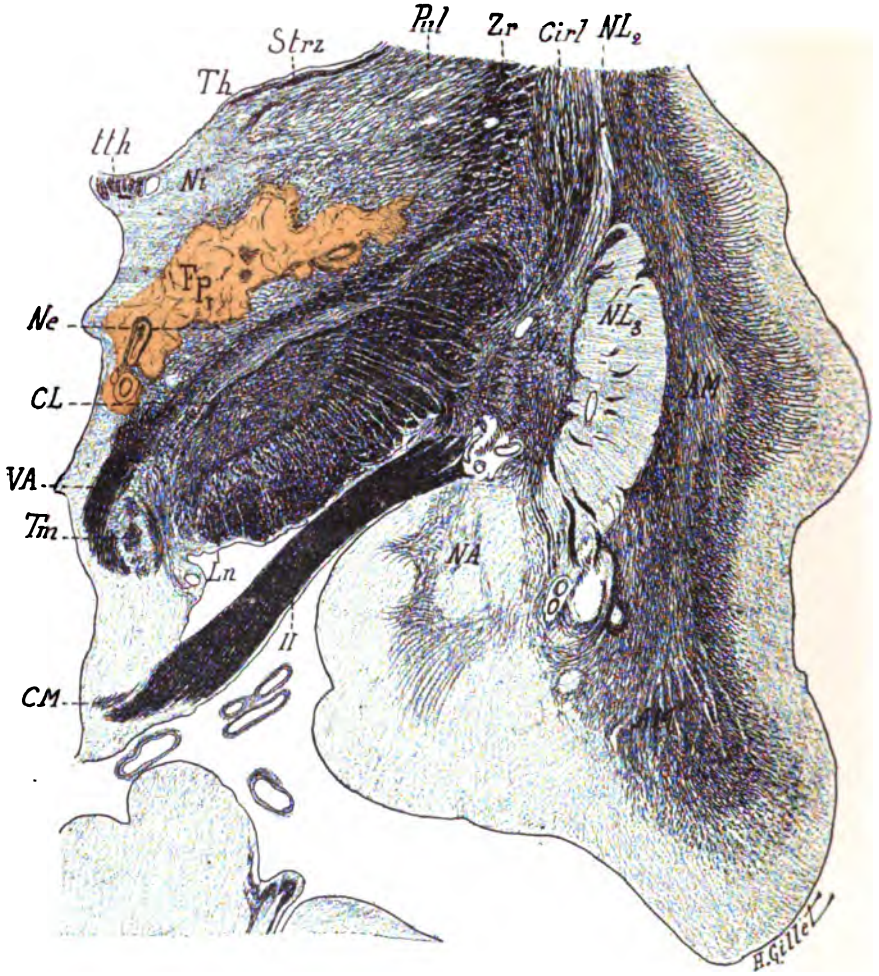


Fig. 95. — **Cas Kaiser.**

*Coupe horizontale-oblique n° **175**, passant par la partie posterieure du thalamus.*
(Coloration au Weigert-Pal.)

LÉGENDE DE LA FIG. 95

*Coupe horizontale-oblique n° 175, passant par la partie postérieure du thalamus.*

(Coloration au Weigert-Pal.)

AM, avant-mur. — CL, corps de Luys. — CM, commissure de Meynert. — Cirl, segment rétrolenticulaire de la capsule interne. — $Fp_1$, foyer primitif. — Ln, locus niger. — NA, noyau amygdalien. — Ne, Ni, noyaux externe et interne de la couche optique. — $NL_2$, $NL_3$, deuxième et troisième segment du noyau lenticulaire. — Pul, pulvinar. — Strz, stratum zonale. — Th, thalamus. — Tm, tubercule mammilaire. — tth, tænia thalami. — VA, faisceau de Vicq d'Azyr. — Zr, zône réticulée. — II, Bandelettte optique.

Comme sur la coupe précédente, le foyer primitif $Fp_1$, reste uniquement cantonné dans la couche optique dont il lèse les noyaux interne, externe et médian. En dehors, il s'arrête également à une certaine distance de la zône réticulée dont on peut voir sur la coupe l'intégrité absolue des fibres. En arrière, il pousse une pointe dans la partie antérieure du pulvinar. La capsule interne et le pied du pédoncule sont indemnes de toute lésion primitive.

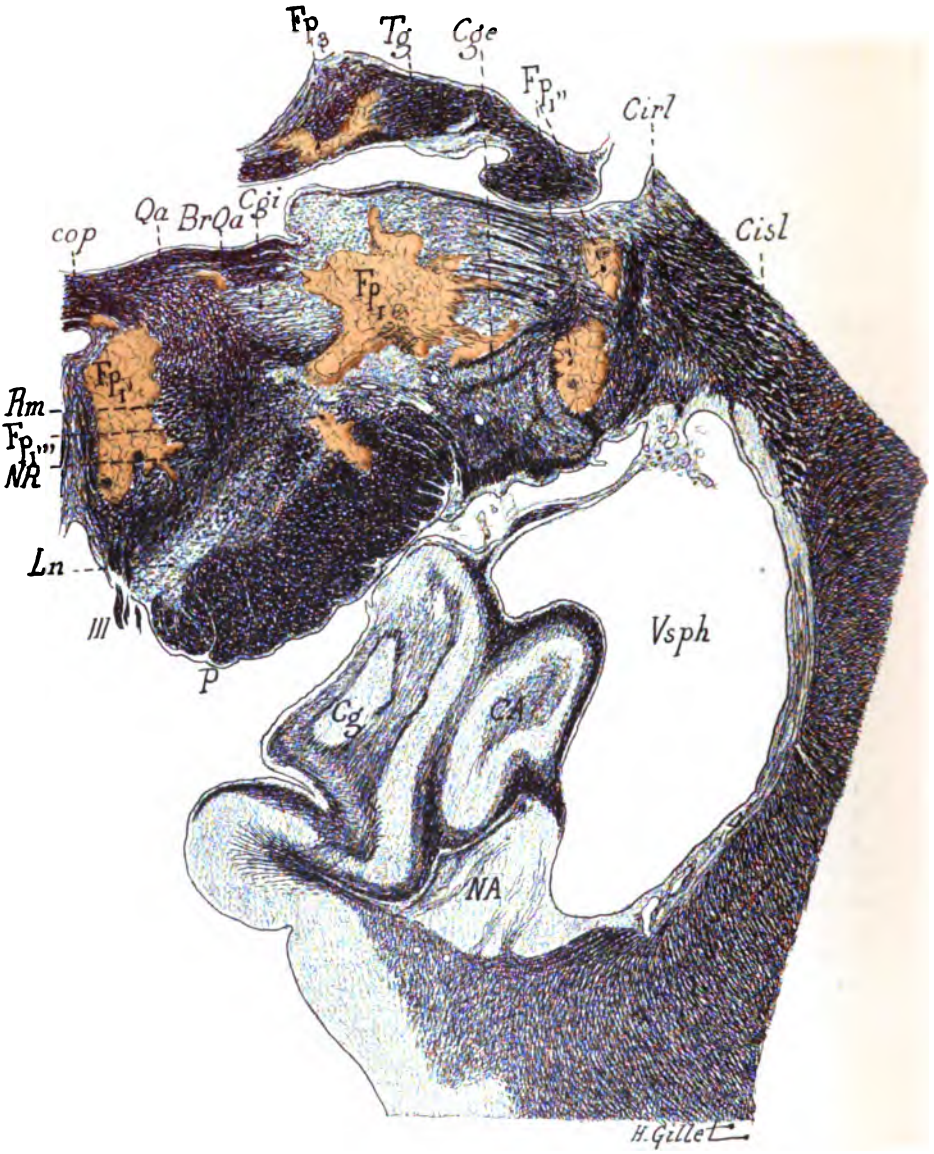


Fig. 96. — **Cas Kaiser.**

*Coupe horizontale-oblique n° **275**, passant par la région pédonculaire du noyau rouge.*
(Coloration au Weigert-Pal-cochenille.)

LÉGENDE DE LA FIG. 96

*Coupe horizontale-oblique n° 275, passant par la région pédonculaire du noyau rouge.*
(Coloration au Weigert-Pal-cochenille.)

BrQa, bras du tubercule quadrijumeau antérieur. — CA, corne d'Ammon. — Cg, corps godronné. — Cge, corps genouillé externe. — Cgi, corps genouillé interne. — Cirl, segment rétrolenticulaire de la capsule interne. — Cisl, segment sous-lenticulaire de la capsule interne. — cop, commissure postérieure. — $Fp_I$ $Fp_{I'}$ $Fp_{I''}$ $Fp_{I'''}$ $Fp_3$ foyers primitifs. — Ln, locus niger. — NA, noyau amygdalien. — NR, noyau rouge. — P, pied du pédoncule cérébral. — Qa, tubercule quadrijumeau antérieur. — Rm, Ruban de Reil médian. — Tg, trigone cérébral.— Vsph, portion sphénoïdale du ventricule atéral. — III, troisième paire.

Cette coupe intéresse les ramifications postérieures du foyer primitif. — Les deux principaux prolongements de ce foyer occupent l'un, la région de la calotte l'autre le pulvinar. Le premier ($Fp_{I'}$) intéresse une grande partie (partie postéro-interne) du noyau rouge (NR), la substance réticulée de la calotte et pousse en haut une petite pointe dans la commissure postérieure (cop). En dedans, il sectionne les fibres les plus internes de la racine de la III^e paire. L'autre ($Fp_I$), plus externe occupe le pulvinar, et vient effleurer en dedans le corps genouillé interne, (Cgi) et en dehors le corps genouillé externe (Cge). Entre ces deux foyers principaux, dans le bras du tubercule quadrijumeau antérieur (BrQa), en voit un tout petit foyer isolé. Il existe encore, sur cette coupe, deux prolongements plus petits : l'un à la limite externe du pulvinar et du corps genouillé externe qu'il intéresse légèrement ($Fp_{I''}$) ; l'autre dans le 2^e cinquième externe du pied du pédoncule ($Fp_{I'''}$). Enfin, à signaler un foyer accessoire ($Fp_3$) indépendant, dans le pilier postérieur du trigone (Tg).

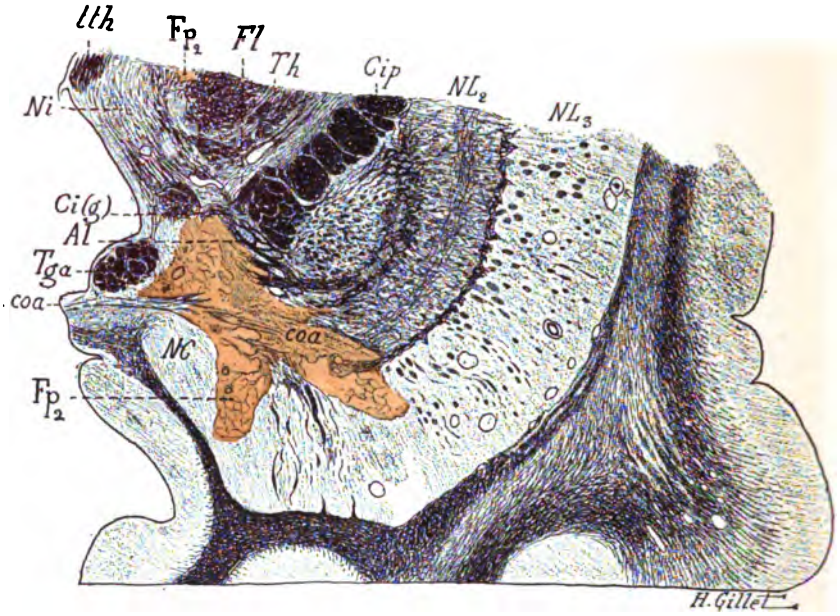


Fig. 97. — **Cas Kaiser.**

*Coupe horizontale-oblique n° **30**, passant par la partie antérieure de la couche optique et le genou de la capsule interne.*

(Coloration au Weigert-Pal-cochenille.)

Al, anse lenticulaire.— Ci(g), Cip, genou et segment postérieur de la capsule interne. — coa, commissure antérieure. — Fl, faisceau lenticulaire. — $Fp_2$, foyer primitif. — NC, noyau caudé. — Ni, noyau interne de la couche optique. — $NL_2$, $NL_3$, deuxième et troisième segment du noyau lenticulaire.— Tga, pilier antérieur du trigone. — Th, thalamus. — tth, tænia thalami.

On voit sur cette coupe, plus antérieure que les précédentes : 1° les derniers vestiges du foyer thalamique précédemment décrit (ce foyer indiqué par erreur sur le haut du dessin en $Fp_2$, devrait être indiqué par $Fp_I$, il est en effet le prolongement antérieur du foyer primitif ($Fp_I$) décrit sur les coupes précédentes. 2° Un foyer accessoire, $Fp_2$, situé à la partie antérieure et inférieure du noyau lenticulaire, qui intéresse le globus pallidus et le putamen, sectionne la commissure antérieure et effleure le segment antérieur de la capsule interne, en passant *nettement en avant* du genou de la capsule.

A remarquer ici la dégénération de la commissure antérieure.

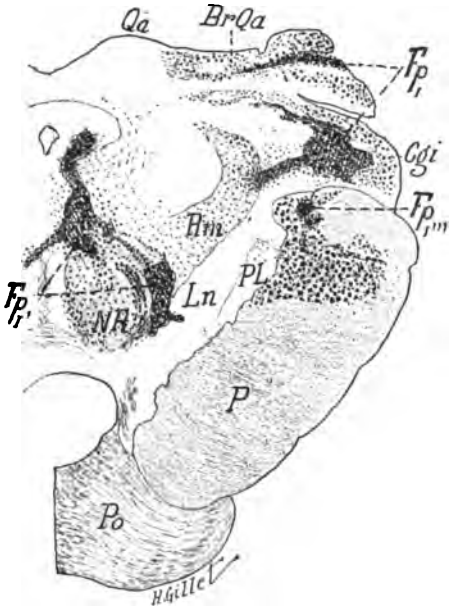


Fig. 98. — **Cas Kaiser.**

*Coupe du pédoncule droit n° 10, passant par la région du noyau rouge* (1).
(Méthode de Marchi.)

BrQa, bras du tubercule quadrijumeau antérieur. — Cgi, corps genouillé interne. — $Fp_I$ $Fp_{I'}$ $Fp_{I'''}$ foyers primitifs. — Ln, locus niger. — NR, noyau rouge. — P, pied du pédoncule. — PL, pes lemnicus. — Po, protubérance. — Qa, tubercule quadrijumeau antérieur. — Rm, ruban de Reil médian.

*Lésion.* — On voit sur cette coupe les derniers vestiges des prolongements postérieurs du foyer primitif. En $Fp_I$ les prolongements externes qui occupent le bras du tubercule quadrijumeau antérieur (BrQa), et le corps genouillé interne (Cgi) ; ce dernier prolongement vient sectionner en dedans le ruban de Reil médian (Rm). En $Fp_{I'}$, les prolongements internes, intéressant la substance réticulée de la calotte, le faisceau longitudinal postérieur et la partie externe et postérieure du noyau rouge. En haut, ce foyer pousse une pointe dans la substance grise de l'aqueduc et en bas et en dedans, une autre qui dépasse la ligne médiane, et pénètre dans la calotte du pédoncule gauche. Ce dernier prolongement vient à un moment donné, sectionner les fibres de la 3e paire du côté gauche et explique la présence de la paralysie des muscles de l'œil gauche notée dans l'observation. Dans le pied du pédoncule enfin, on voit en $Fp_{I'''}$ les derniers vestiges du foyer précédemment décrit à ce niveau.

*Dégénérations.* — 1° Des fibres du bras du tubercule quadrijumeau antérieur et du corps genouillé interne, aux confins du foyer primitif ; 2° du ruban de Reil médian ; 3° des fibres de l'entrecroisement dorsal de la calotte de Meynert ; 4° de la substance réticulée ; 5° du noyau rouge et enfin ; 6° très belle dégénération des fibres pyramidales dans le 2e cinquième externe du pied du pédoncule et quelques corps granuleux dans le pes lemniscus.

(1) Cette coupe, ainsi que celles des figures 99, 100, 101, 102 et 103 ont été dessinées retournées par erreur.

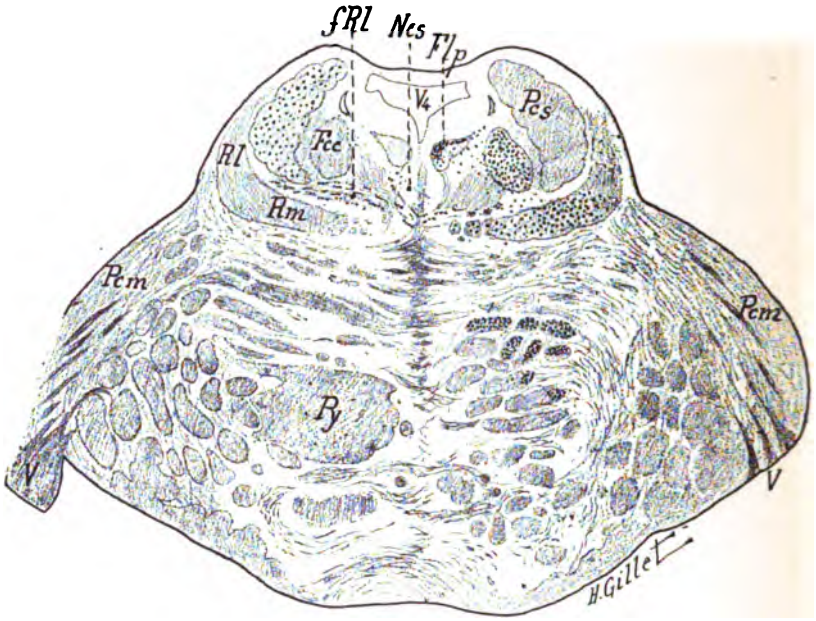


Fig. 99. — **Cas Kaiser.**

*Coupe n° 41, passant par la partie supérieure de la protubérance.*
(Méthode de Marchi.)

Fcc, faisceau central de la calotte. — Flp, faisceau longitudinal postérieur. — fRl, fibres du ruban de Reil latéral. — Ncs, noyau central supérieur. — Pcm, pédoncule cérébelleux moyen. — Pcs, pédoncule cérébelleux supérieur. — Py, faisceau pyramidal. — Rl, ruban de Reil latéral. — Rm, ruban de Reil médian. — $V_4$, quatrième ventricule.

*Dégénérations.*— 1° du pédoncule cérébelleux supérieur à gauche ; 2° du faisceau longitudinal postérieur à droite, dans sa partie interne et dorsale ; 3° du faisceau central de la calotte à droite ; 4° du ruban de Reil médian droit ; 5° des fibres externes et postérieures de la voie pyramidale à droite et quelques corps granuleux à gauche ; 6° de quelques fibres du ruban de Reil latéral droit.

On voit, en outre ici, dans le corps trapézoïde, un entrecroisement de fibres dégénérées qui traversent la ligne médiane et que l'on suit dans la calotte du côté gauche jusqu'à la partie externe de la substance réticulée. Les coupes sériées montrent qu'elles font suite à celles que l'on trouve dégénérées dans le ruban de Reil latéral.

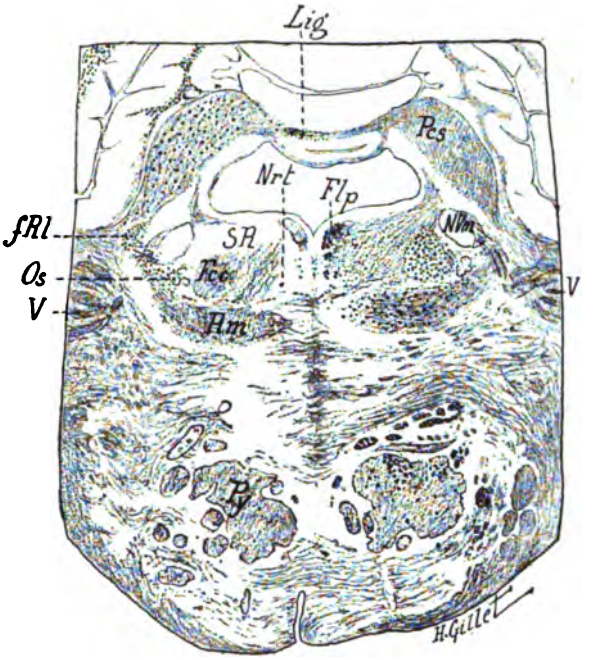


Fig. 100. — **Cas Kaiser.**

*Coupe n° 59, passant par la partie moyenne de la protubérance.*
(Méthode de Marchi.)

Fcc, faisceau central de la calotte. — Flp, faisceau longitudinal postérieur. — fRl, fibres de Reil latéral. — Lig, ligula. — Nrt, noyau réticulé. — NVm, noyau moteur du trijumeau. — Os, olive supérieure. — Pcs, pédoncule cérébelleux supérieur. — Py, voie pyramidale. — Rm, ruban de Reil médian. — SR, substance réticulée. — V, trijumeau.

*Dégénérations.* — On suit ici les dégénérations indiquées sur la coupe précédente ; *à gauche*, du pédoncule cérébelleux supérieur qui se poursuit dans les lames cérébelleuses et dans la ligula et s'arrête là, exactement sur la ligne médiane ; *à droite*, du faisceau longitudinal postérieur, du faisceau central de la calotte, du ruban de Reil médian et des fibres postéro-externes de la voie pyramidale. On voit également les fibres dégénérées du corps trapézoïde à droite, qui traversant la ligne médiane se poursuivent jusqu'au niveau de l'olive supérieure du côté opposé Enfin, plus en dehors et à gauche, entre le pédoncule cérébelleux supérieur et le noyau moteur du trijumeau existe un amas de corps granuleux (fRl).

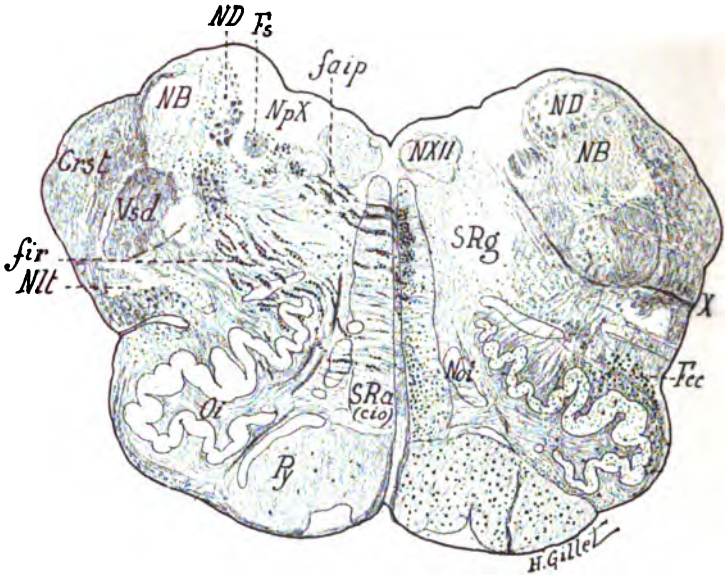


Fig. 101.— **Cas Kaiser.**

*Coupe du bulbe n° 110, passant par la région olivaire moyenne.*

(Méthode de Marchi.)

Crst, corps restiforme. — faip, fibres arciformes internes et postérieures.— Fcc, faisceau central de la calotte. — fir, fibres arciformes interréticulées. — Fs, faisceau solitaire. — NB, noyau de Burdach. — ND, noyau de Deiters. — Nlt, noyaux latéraux du bulbe. — Noi, noyau juxta-olivaire interne. — NpX, noyau postérieur du vague. — NXII, noyau de l'hypoglosse. — Oi, olive inférieure. — Py, faisceau pyramidal. — SRa (cio), couche interolivaire de la formation réticulée blanche. — SRg, formation réticulée grise. — Vsd, grosse racine sensitive descendante du trijumeau. — X, vague.

*Dégénérations.* — A droite 1° de la voie pyramidale, (il existe quelques corps granuleux dans la voie pyramidale gauche); 2° du faisceau central de la calotte (Fcc) dont on voit nettement l'arrivée dans l'olive supérieure (la substance grise de celle-ci en effet, contient un semi de fines granulations) ; 3° du faisceau longitudinal postérieur dont les fibres n'occupent pas ici la partie dorsale de ce faisceau, mais prennent nettement, dans la formation réticulée blanche, une position plus antérieure, pré-longitudinale ; 4° des fibres de la partie interolivaire de la formation réticulée blanche (région occupée par les fibres du ruban de Reil).

On peut en outre suivre sur cette coupe deux entrecroisements de fibres dégénérées l'un dorsal et l'autre ventral. Le premier est formé par des fibres dégénérées qui, paraissant partir du faisceau longitudinal postérieur, traversent la ligne médiane, et viennent s'épuiser en dehors dans la région du noyau dorsal du X (NpX). Le

second, nettement distinct du premier, plus antérieur, est constitué par des fibres qui partent de la partie inférieure de la formation réticulée blanche droite, traversent la ligne médiane, se dirigent en arrière et en dehors et s'épuisent dans la partie externe de la substance réticulée grise, dans la région intermédiaire au noyau de Deiters, au faisceau solitaire et à la racine descendante du trijumeau.

L'étude des coupes sériées montre qu'il ne s'agit pas là de deux entrecroisements distincts, et que les fibres de l'entrecroisement dorsal ne proviennent pas du faisceau longitudinal postérieur, comme on pourrait le croire ; ces deux entrecroisements sensitifs appartiennent l'un et l'autre, au système des fibres sensitives du bulbe, aux fibres arciformes internes du bulbe. Les unes, *fibres arciformes postéro-internes*, allant aux noyaux des nerfs crâniens ; les autres, *fibres arciformes moyennes et internes*, se rendant pour la plupart dans la partie postérieure et externe de la substance réticulée et de là, dans le noyau de Burdach. Dans les coupes qui suivent cette coupe 110 (coupes 118, 120, 130, non figurées ici), on voit nettement l'épanouissement de ces fibres dans les noyaux sensitifs du bulbe (noyau de Goll et de Burdach) et même, on peut suivre des fibres qui, traversant le noyau de Burdach, vont se placer dans le cordon de Burdach (dans la région adjacente à la 5e paire).

Il existe enfin, dans le cordon latéral gauche du bulbe, quelques fibres dégénérées, que l'on peut suivre sur la série des coupes depuis l'olive supérieure en haut, jusque dans les noyaux latéraux du bulbe, en bas. Il s'agit là vraisemblablement de fibres, qui font suite à celles que nous avons signalées dans le corps trapézoïde comme provenant du Reil latéral, et qui, après un arrêt dans l'olive supérieure, donnent quelques fibres qui descendent jusque dans les noyaux latéraux du bulbe.

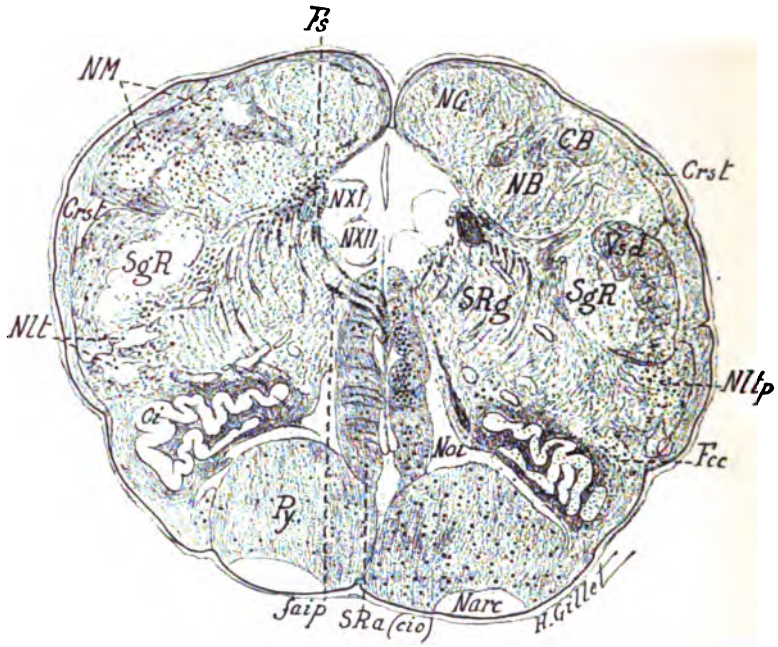


**Fig. 102. — Cas Kaiser.**

*Coupe du bulbe n° **314**, passant par la région olivaire inférieure et les noyaux sensitifs.*

(Méthode de Marchi.)

CB, Cordon de Burdach. — Crst, corps restiforme. — Fcc, faisceau central de la calotte. — Fs, faisceau solitaire. — Narc, noyau arqué. — NB, noyau de Burdach. — NG, noyau de Goll. — Nlt, noyaux latéraux du bulbe. — NM, noyau de Monakow. — Noi, noyau juxta-olivaire interne. — NXI, NXII, noyaux du spinal et de l'hypoglosse. — Py, faisceau pyramidal. — SgR, substance gélatineuse de Rolando. — SRa (cio), substance réticulée blanche (couche interolivaire). — SRg, substance réticulée grise. — Vsd, grosse racine descendante sensitive du trijumeau.

*Dégénérations.* — On retrouve sur cette coupe les dégénérations : 1° de la voie pyramidale ; 2° du faisceau central de la calotte venant se terminer dans l'olive supérieure ; 3° du faisceau longitudinal postérieur occupant principalement ici la partie moyenne de la formation réticulée blanche ; 4° des fibres arciformes internes et postérieures (faip), qui se poursuivent jusque dans la région avoisinant le faisceau solitaire ; 5° des fibres de la portion interolivaire de la formation réticulée blanche droite et quelques fibres éparses dans toute cette formation du côté opposé.

On voit en outre à gauche un grand nombre de corps granuleux dans le noyau de Monakow, dans le noyau de Burdach, et quelques-uns dans le noyau de Goll. A signaler enfin quelques fibres dégénérées dans le cordon latéral du bulbe, à gauche.

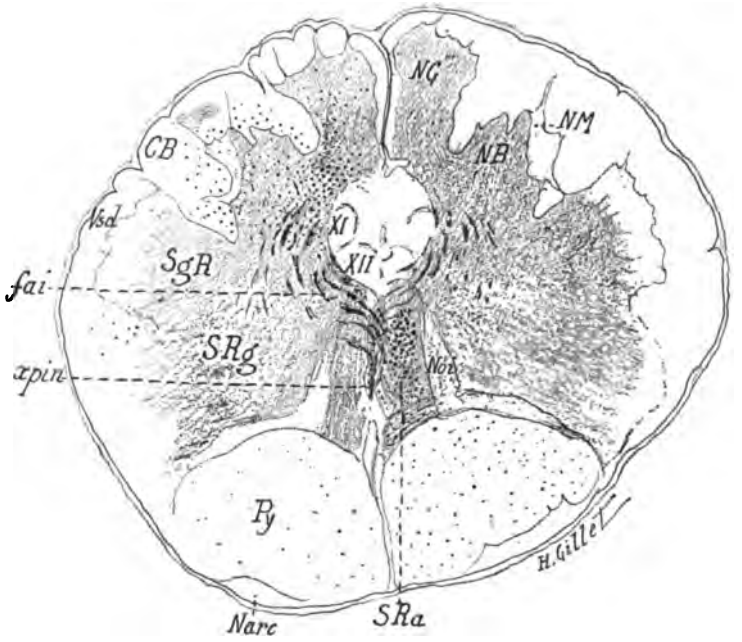


Fig. 103. — **Cas Kaiser.**

***Coupe du bulbe n° 315, passant par l'entrecroisement piniforme.***

**(Méthode de Marchi.)**

**CB, cordon de Burdach. — fai, fibres arciformes internes. — Narc, noyau arqué. — NB, noyau de Burdach. — NG, noyau de Goll. — NM, noyau de Monakow. — Noi, noyau juxta-olivaire interne. — Py, faisceau pyramidal. — SgR, substance gélatineuse de Rolando. — SRa, substance blanche réticulée. — SRg, substance grise réticulée. — xpin, entrecroisement piniforme. — Vsd, grosse racine descendante du trijumeau. — XI, XII, noyaux du spinal et de l'hypoglosse.**

***Dégénérations.*** **— 1° de la voie pyramidale ; 2° de la formation réticulée blanche droite, 3° des fibres arciformes internes, qui vont former l'entrecroisement piniforme. On retrouve comme ci-dessus, à gauche, la dégénération des noyaux de Goll, de Burdach et de Monakow, et en plus quelques fibres dégénérées dans le cordon de Burdach. Comme précédemment enfin, à noter quelques corps granuleux dans le cordon latéral du bulbe gauche.**

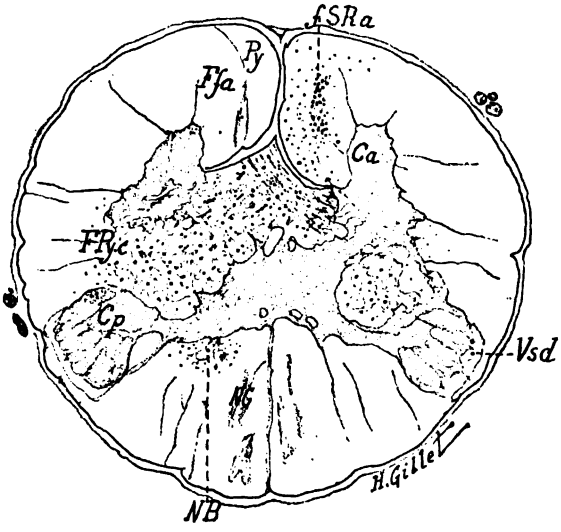


Fig. 104. — **Cas Kaiser.**

*Coupe du bulbe n° 175, passant au niveau de la décussation pyramidale.*
(Méthode de Marchi.)

Ca, corne antérieure. — Cp, corne postérieure. — fSRa, fibres provenant de la formation réticulée blanche. — Ffa, faisceau fondamental antérieur. — NB, noyau de Burdach. — NG, noyau de Goll. — Py, faisceau pyramidal direct. — Pyc, faisceau pyramidal croisé. — Vsd, grosse racine descendante du trijumeau.

Elle montre la dégénération pyramidale qui est légère et en plus, dans le cordon antérieur, on voit nettement un amas de fibres dégénérées (fSRa), en plein faisceau fondamental et en dehors de l'aire du pyramidal direct. Les coupes sériées montrent nettement: que ces fibres font suite à celles qui, plus haut dans le bulbe, occupent la formation réticulée blanche,qu'en aucun endroit elles ne se confondent avec les fibres de la voie pyramidale, et que ce sont donc des fibres que la calotte pédonculaire envoie dans le cordon antérieur de la moelle.

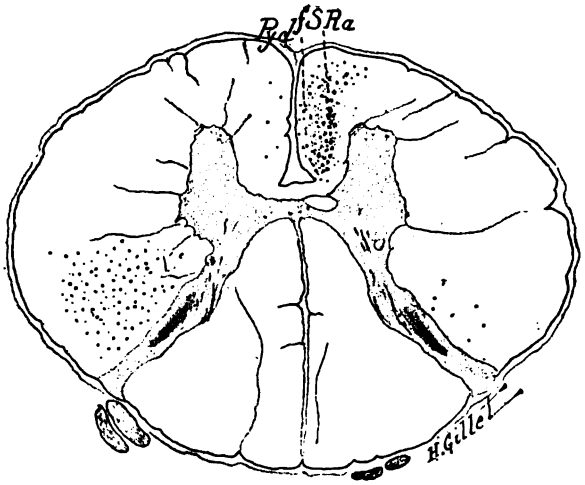


Fig. 105. — **Cas Kaiser.**

(Méthode de Marchi.)

Coupe de la moelle passant par le IIIe segment cervical et montrant encore, dans le cordon antérieur, le faisceau de fibres dégénérées (fSRa) placé en dehors de l'aire du pyramidal direct (Pyd).

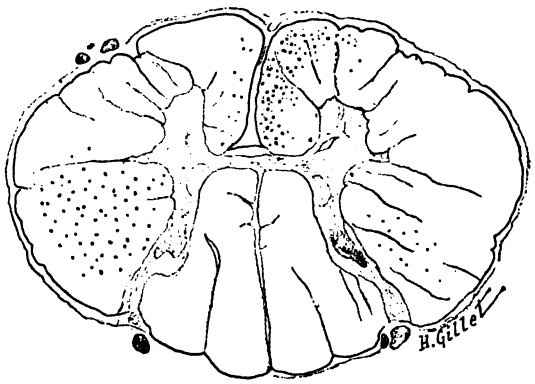


Fig. 106. — **Cas Kaiser.**

(Méthode de Marchi.)

Coupe de la moelle, au niveau du IIIe segment dorsal. On y retrouve la dégénération pyramidale, mais celles des fibres du faisceau fondamental ne peuvent plus être suivies ici, en tant que faisceau distinct.

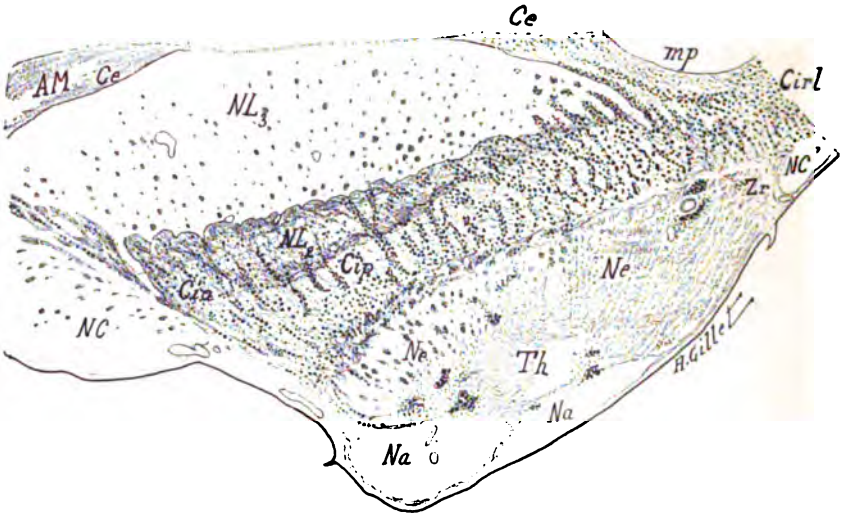


**Fig. 107. — Cas Kaiser.**

***Coupe passant par la partie supérieure de la couche optique.***

**(Méthode de Marchi.)**

**AM, avant-mur. — Ce, capsule externe. — Cia, Cip, Cirl, segments antérieur, postérieur, rétrolenticulaire de la capsule interne. — Na, Ne, noyaux antérieur et externe de la couche optique.— NC, NC', noyau caudé. — $NL_2$, $NL_3$, 2e et 3e segment du noyau lenticulaire. — Th, couche optique. — Zr, zône réticulée.**

**On voit sur cette coupe quelques amas de corps granuleux dans le thalamus, représentant les derniers vestiges du foyer primitif. A remarquer la belle dégénération des fibres qui partent de la face externe de la couche optique (*fibres thalamo-corticales*), qui traversent le segment postérieur de la capsule interne et dont quelques-unes se poursuivent jusque dans les fibres radiées du noyau lenticulaire. En arrière, dans le segment rétro-lenticulaire de la capsule interne (Cirl) et dans la capsule externe (Ce), il existe également des fibres dégénérées qui proviennent vraisemblablement, en partie tout au moins, du foyer postérieur cortical de l'hémisphère.**

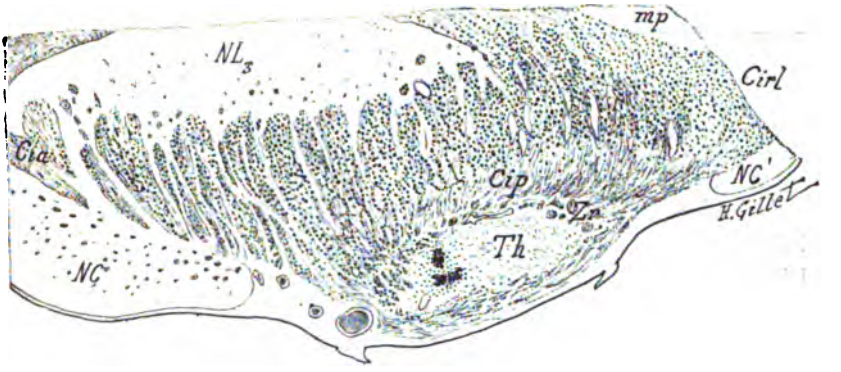


Fig. 108. — **Cas Kaiser.**

*Coupe passant un peu au-dessus de la précédente et montrant également la belle dégénération des fibres thalamo-corticales.*

(Méthode de Marchi.)

Cia, Cip, Cirl, segment antérieure, postérieur et rétro-lenticulaire de la capsule interne. — NC, NC', noyau caudé. — $NL_3$, 3e segment du noyau lenticulaire. — Th, thalamus. — Zr, zône réticulée.

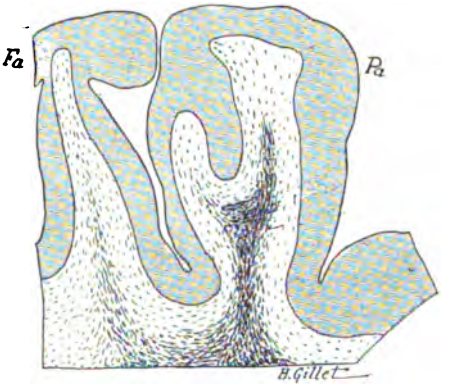


Fig. 109. — **Cas Kaiser.**

*Coupe d'un fragment cortical au niveau de la région rolandique.*

(Méthode de Marchi.)

On voit sur cette coupe l'épanouissement dans les circonvolutions frontale (Fa) et pariétale (Pa) ascendantes, des fibres *thalamo-corticales* qui se poursuivent dans toute la couronne rayonnante. A noter que l'intensité de la dégénération est beaucoup plus marquée au niveau de la circonvolution pariétale ascendante.

### Résumé et conclusions du cas Kaiser.

Le cas que nous étudions présente un intérêt capital pour la thèse que nous soutenons ; il est en outre des plus instructifs pour l'étude du trajet protubérantiel et bulbaire des faisceaux lésés dans la calotte pédonculaire. C'est en effet, la première fois qu'on a pu étudier chez l'*homme*, et à l'aide de la méthode de Marchi, un foyer confiné au thalamus et à la calotte pédonculaire, *sans lésion concomitante de la capsule interne.* Ainsi que nous l'avons dit ailleurs (p. 167) nous nous limiterons ici, aux questions relatives au sujet qui nous occupe, la couche optique, et nous ne ferons que résumer brièvement les dégénérations descendantes consécutives au foyer pédonculaire. Nous reviendrons dans un mémoire ultérieur sur ce dernier point.

**Localisations des lésions.** — Le foyer principal est situé en pleine couche optique droite, son prolongement postérieur pénètre dans la calotte pédonculaire ; en avant, il s'arrête dans la partie antérieure du thalamus. Ce foyer intéresse, par ses différentes anfractuosités, toutes les parties du thalamus (*noyau interne, externe, médian et antérieur*), mais *en aucun point, il n'intéresse le segment postérieur de la capsule interne* qui est épargné par la lésion sur toute la série des coupes . En arrière, les anfractuosités du foyer pénètrent dans le pulvinar et plus bas, dans la calotte pédonculaire où elles lèsent : *le noyau rouge, une grande partie de la subtance réticulée de la calotte, en poussant une pointe dans la calotte pédonculaire gauche, le faisceau longitudinal postérieur, le ruban de Reil médian, le corps genouillé interne et le bras du tubercule quadrijumeau antérieur.* Il existe encore deux prolongements plus externes de ce même foyer, dont l'un va sectionner la partie la plus externe *du corps genouillé externe*, et l'autre *le 2e cinquième externe du pied du pédoncule cérébral*, immédiatement au dedans du faisceau de Türck.

Signalons enfin, deux petits foyers accessoires et indépendants du foyer principal. Le premier, situé à la partie antérieure et

inférieure du noyau lenticulaire, intéresse le globus pallidus et le putamen, sectionne la commissure antérieure et effleure le segment antérieur de la capsule interne, en passant nettement en avant du genou. Le deuxième siège dans le pilier postérieur du trigone.

**Dégénérations.**— La lésion primitive a entraîné des dégénérations que l'on peut suivre sur la série des coupes au Marchi, au-dessus et au-dessous du foyer primitif.

*Au-dessus du foyer*, la capsule est dégénérée dans tous ses segments (Cia, Cip, Cirl) ; elle contient un très grand nombre de fibres dégénérées que l'on voit partir de la face externe de la couche optique pour gagner les lames médullaires du noyau lenticulaire. Cette dégénérescence intéresse les fibres thalamo-corticales, qui, après avoir passé par les lames médullaires du noyau lenticulaire, s'infléchissent pour atteindre la corticalité ; le peu de corps granuleux que l'on trouve dans la substance grise du noyau lenticulaire, ne nous autorise pas à considérer un certain nombre de ces fibres, comme se terminant dans ce noyau. — A noter enfin que ces fibres thalamo-corticales sont extrêmement nombreuses et qu'au niveau des circonvolutions péri-rolandiques, on les trouve en plus grand nombre, au niveau de la circonvolution pariétale ascendante qu'au niveau de la frontale ascendante. Dans le segment rétro-lenticulaire de la capsule interne, les fibres dégénérées proviennent vraisemblablement de la lésion corticale du lobe lingual.

*Au-dessous du foyer* primitif, dans la région du pied du pédoncule, la dégénération descendante correspond exactement au siège et à l'étendue du foyer pédonculaire ci-dessus décrit. Comme lui, elle se confine à la partie externe (2e cinquième externe) et respecte complètement les 3/5 internes. Dans la région protubérantielle, la dégénérescence se cantonne à la partie externe et postérieure du pont, alors que les faisceaux antérieurs disséminés de la voie pédonculaire sont sains. Cette dégénération pyramidale se poursuit dans le bulbe et dans la moelle où elle est beaucoup moins marquée. La différence d'intensité de la dégénération pyramidale dans la protubérance et le bulbe montre qu'un certain nombre des fibres dégénérées s'arrêtent dans la protubérance.

Le foyer principal que nous avons décrit et qui empiète en arrière sur la calotte, a déterminé des dégénérations du faisceau longitudinal postérieur, du ruban de Reil médian, du Reil latéral, du faisceau central de la calotte, enfin du pédoncule cérébelleux supérieur du côté opposé. Mais la présence de ce foyer pédonculaire nous empêche de tirer aucune conclusion relative aux fibres descendantes d'origine thalamique.

La dégénération du *pédoncule cérébelleux supérieur*, consécutive à la lésion du noyau rouge, se poursuit jusque dans les lames médullaires du cervelet et s'arrête, dans le vermis, exactement sur la ligne médiane.

La belle dégénération du *ruban de Reil médian* se poursuit jusque dans les noyaux sensitifs du bulbe (noyaux de Burdach, de Goll et de Monakow). La série de nos coupes nous a montré que l'on pouvait dans ce cas suivre le trajet des fibres sensitives au niveau du collet du bulbe (fig. 103) et qu'il y avait d'autre part, un entrecroisement plus élevé dans le bulbe, se faisant dans la région olivaire moyenne, au moyen des fibres arciformes (voir figure et légende de la coupe 110, fig. 101).

En outre, nous avons pu suivre nettement des fibres dégénérées dans le *Reil latéral*, que l'on a vu (fig. 99 et 100) passer la ligne médiane, par l'intermédiaire du corps trapézoïde et venir se terminer dans l'olive supérieure du côté opposé. Or dans notre cas, le Reil latéral n'est nulle part intéressé par le foyer primitif, et comme la dégénération des rubans de Reil, latéral et médian, se confond à un moment donné, il nous semble légitime d'admettre qu'il s'agit là de fibres qui passent du Reil médian dans le Reil latéral.

Le *faisceau central de la calotte*, dont la dégénération est consécutive à la lésion de la substance réticulée, peut être suivi très nettement jusqu'au niveau de sa terminaison dans l'olive inférieure (fig. 99, 100, 101, 102).

Enfin, il nous reste à insister sur un dernier point : la dégénération du *faisceau longitudinal postérieur* très évidente dans ce cas, nous montre que les fibres de ce faisceau tendent, à mesure que l'on descend dans le bulbe, à prendre une position plus

antérieure ; nous avons vu, que dans la région bulbaire inférieure, les fibres avaient nettement abandonné la place dorsale qu'elles occupaient dans la protubérance, pour devenir plus antérieures et se placer dans la partie moyenne de la substance blanche réticulée (fig. 101 et 102). Les fibres de ce faisceau enfin, se poursuivent jusque dans la moelle, où elles viennent se placer dans le cordon antérieur, en plein faisceau fondamental, en dehors de l'aire du pyramidal direct (fig. 104 et 105). Elles ne peuvent être suivies, en tant que faisceau distinct, au-dessous du IIIe segment cervical.

Ce cas nous montre donc :

1° Au point de vue anatomique, *l'existence évidente des fibres thalamo-corticales, que nous sommes le premier à avoir pu suivre, chez l'homme, par la méthode de Marchi, de la couche optique jusqu'à leur épanouissement dans la corticalité, et ceci à la suite d'une lésion intéressant le thalamus et respectant le segment postérieur de la capsule interne.*

2° Au point de vue clinique, *que l'hémianesthésie de cause cérébrale peut être produite par un foyer confiné au thalamus et à la calotte pédonculaire, sans lésion concomitante du segment postérieur de la capsule interne.*

## B. — OBSERVATIONS CLINIQUES

# OBSERVATION V

**Hémianesthésie droite superficielle et profonde avec douleurs spontanées intenses dans le territoire anesthésié. — Hémiplégie très légère. — Perte complète du sens des attitudes à droite. — Astéréognosie complète. — Mouvements choréo-ataxiques (1).**

La nommée Prev..., âgée de 52 ans, est venue consulter dans le service du professeur Dejerine à la Salpêtrière, le 31 mars 1904.

**Antécédents.** — Ses antécédents héréditaires n'offrent rien de particulier Dans ses antécédents personnels, on ne note qu'une paralysie faciale à l'âge de 8 ans et une affection utérine ayant nécessité un curettage à 34 ans.

La malade s'est mariée deux fois. Elle a eu trois grossesses, dont deux se sont terminées par une fausse couche, et la troisième par la naissance d'un enfant qui a vécu 9 jours. Nous n'avons pu relever d'autres symptômes favorables à l'hypothèse d'une syphilis ancienne.

La malade nie tout éthylisme ; mais elle est marchande de vins, a de nombreuses occasions de boire, et comme elle accuse des pituites matinales et des brûlures d'estomac, et qu'elle présente une acné rosacée assez développée, il est vraisemblable qu'elle s'est intoxiquée dans une certaine mesure.

**Histoire de la maladie.** — La maladie actuelle a débuté il y a 6 ans. A la suite d'une violente discussion, cette femme sentit brusquement que le bras et la jambe droite lui manquaient, elle tomba à la renverse sans perdre connaissance. Le lendemain, elle avait la bouche déviée et le côté droit entièrement paralysé. Sa parole était embarrassée, mais l'intelligence des mots demeurait intacte. Il semble donc que l'affection ait commencé brusquement ; cependant, la malade pressée de rappeler très exactement ses souvenirs, nous a dit, que déjà quelques semaines avant l'ictus, elle ressentait de

(1) Cette malade a été présentée à la Société de Neurologie de Paris par Thomas et Chiray (Séance de mai 1904). Nous avons pu nous-même la suivre depuis ce moment et l'étudier à plusieurs reprises.

fréquents engourdissements dans le côté droit. A la suite de cette attaque, elle resta 3 mois sans faire aucun mouvement du bras. La motilité revint plus vite dans les jambes et 6 mois après, la malade avait recommencé à marcher. Quant au bras, ce n'est guère que depuis un an qu'il a récupéré une partie de ses mouvements. Depuis la même époque, une légère athétose y est apparue. Il semble enfin, que pendant les premières semaines de sa maladie, une certaine incontinence d'urine ait accompagné les phénomènes paralytiques, mais cette incontinence a rapidement disparu.

La malade a spontanément attiré notre attention sur les phénomènes douloureux qui ont suivi l'attaque. Dès le lendemain, elle commença à souffrir dans la moitié paralysée de la face, puis bientôt dans le bras et la jambe du même côté, si bien que toute la moitié droite du corps lui causait de vives souffrances. A plusieurs reprises, cette femme s'en plaignit à son médecin qui n'y porta point attention, et on mit ses douleurs sur le compte de l'hystérie. Cette hyperesthésie subjective a persisté depuis le début sans se modifier, et à l'heure actuelle c'est surtout pour cela, que la malade est venue consulter.

**Etat actuel** (mai 1904).— *Motilité. Face.*— Les traits sont déviés, la commissure labiale plus relevée à gauche qu'à droite, et quand la malade ouvre la bouche ou rit, cette asymétrie faciale augmente légèrement. Les mouvements des lèvres sont à peu près conservés. Le domaine du facial supérieur reste intact ; il en est de même de la langue, du voile du palais et des muscles du pharynx. Il n'existe aucun trouble de la déglutition.

*Membre supérieur.* — Le côté paralysé ne semble pas très atrophié, bien que les plis articulaires et les reliefs musculaires soient peut-être moins marqués à droite. Par la mensuration, on trouve, à 5 centimètres au-dessous du pli du coude, une différence d'un centimètre entre les circonférences des deux avant-bras. A 5 centimètres au-dessus du pli du coude, les bras ne présentent aucune différence. Enfin les muscles de la main ne paraissent pas atrophiés. Pour le reste, l'aspect du membre supérieur droit est à peu près normal, si ce n'est que les doigts sont plus effilés, plus fusiformes, les téguments plus lisses qu'à gauche. La tonicité musculaire est par contre très diminuée, et l'on peut faire exécuter aux articulations des phalanges et du poignet, une excursion anormale. La force musculaire présente une diminution appréciable sur tous les groupes musculaires. A la main, les mouvements de flexion et d'extension des doigts ont perdu de l'énergie, mais restent possibles. L'opposition du pouce est conservée ; néanmoins, la malade a dû apprendre à écrire de la main gauche. Il existe enfin une diminution notable de la force pour les muscles du bras et de l'épaule.

*Mouvements actifs.* — Quand on donne ordre d'appliquer le doigt sur le bout du nez, la main droite exécute une série d'oscillations au moment où elle s'approche du but. Les yeux fermés, l'orientation des mouvements est plus défectueuse. Elle ralentit le mouvement comme un sujet normal. Elle

peut aussi exécuter une succession de mouvements ordonnés à l'avance, comme d'ouvrir les doigts l'un après l'autre, en partant du premier pour arriver au cinquième. Enfin, si on prie la malade de réaliser et de maintenir une attitude, les yeux restant fermés, comme par exemple de fléchir l'avant-bras à angle droit, elle ne peut maintenir franchement la position.

Lorsque les mains reposent naturellement sur le plan du lit, face dorsale en bas, on constate de petits mouvements irréguliers de flexion et d'extension au niveau des phalanges, surtout à l'auriculaire et à l'index. On remarque aussi quelques mouvements d'adduction et d'abduction parfaitement nets au petit doigt. Le pouce est en adduction, appuyé sur la paume de la main et exécute, lui aussi, de petits mouvements de flexion de la phalangette sur la phalange et de la phalange sur le métacarpien. Enfin le poigne présente aussi de légers mouvements de flexion et d'extension. En sommet il existe un certain degré de *chorée* et d'*ataxie* du membre supérieur droit.

De plus, les mouvements prennent à certains moments le type athétosique. Le phénomène des mouvements associés s'observe de la façon la plus nette au niveau du bras qui a été paralysé. La malade tend instinctivement à reproduire avec la main malade, toutes les attitudes de la main saine ; quand elle ferme la main gauche,les doigts se fléchissent fortement à droite ; il en est de même pour tous les mouvements.

*Membre inférieur.* — Il n'y a pas d'atrophie du côté paralysé, on ne note guère qu'un demi centimètre de différence dans la circonférence des jambes à 10 centimètres au-dessous de la rotule. Il existe une légère hypotonie du genou droit.

La force musculaire est bien conservée dans les différents segments. Au repos, on observe par moments, des mouvements de rotation avec adduction du pied (spasme intermittent) et de légers mouvements de flexion des orteils Nous retrouvons ici, à un plus faible degré, la choréo-athétose du membre supérieur.

Les *sphincters* sont intacts.

*Réflexes.* — Tous les réflexes tendineux sont exagérés du côté droit : au membre supérieur, l'olécrânien et le radial, ce dernier à peine augmenté, au membre inférieur, le rotulien et l'achilléen. A noter toutefois que le rotulien est aussi un peu exagéré à gauche. Il n'existe *pas de trépidation épileptoïde, pas de trépidation de la rotule, pas de signe de Babinski.* Le réflexe périosté du radius est exagéré à droite. Les réflexes cutanés (abdominal, épigastrique) n'existent ni d'un côté, ni de l'autre.

*Sensibilité.* — A) *Sensibilité subjective* : La malade accuse de violentes douleurs dans le côté paralysé. Ces douleurs datent du début de l'affection, elles sont permanentes et aussi vives que le premier jour. Tantôt la malade les compare à des brûlures, tantôt elle les trouve lancinantes. A plusieurs reprises, elle nous a dit qu'elle sentait au bout des doigts et des orteils comme un mal blanc.

B) *Sensibilité objective*. — *Tact* : Il existe des troubles assez variables d'un jour à l'autre. Tantôt nous avons trouvé une anesthésie complète de tout le côté droit, anesthésie diminuant de la périphérie vers la racine du membre, tantôt seulement une hypoesthésie. D'une façon générale on peut dire que le côté droit sent moins bien que le gauche, mais avec de grandes variations d'un jour à l'autre.

Cette hémihypoesthésie envahit la face, les lèvres, le pavillon de l'oreille, la langue, la narine où le toucher donne une sensation vague, sans réflexe. Par contre le voile du palais est resté sensible, la conjonctive et la cornée aussi ; en touchant celles-ci, on provoque le réflexe palpébral.

*Douleur*. — On trouve la même topographie d'anesthésie avec, d'ailleurs, les mêmes variations d'un jour à l'autre. Ce qui semble persister, ce sont les erreurs de localisation. Celles-ci sont très manifestes et existent sur tout le territoire hémiplégié. A la main, une piqûre faite sur un doigt est per-

Fig. 110. — **Cas Prev.**

Hémianesthésie droite, légère pour le tact, plus marquée pour la douleur et la température, très prononcée pour les sensibilités profondes.

çue sur le doigt voisin ; une autre piqûre faite à l'oreille est perçue à la joue ; la malade se trompe d'un orteil à l'autre, du talon à la jambe. Nous avons noté jusqu'à 10 centimètres d'écart entre la piqûre réelle et le point de perception. Les cercles de Weber sont agrandis comme on pouvait le prévoir.

Il n'existe pas de retard dans la perception.

La qualité de la sensation n'est pas toujours nettement perçue. Il y a des points où la piqûre est perçue comme une douleur, sans que la malade analyse la sensation de piqûre.

*Température.* — Il existe également une hémianesthésie marquée pour la température. La malade étant incapable de distinguer un tube chaud à 50° d'un tube froid, sur toute la hauteur du côté droit. L'anesthésie s'arrêtait d'ailleurs sur la ligne médiane.

*Pression.* — On provoque de violentes douleurs dans tout le côté droit à la pression ; la malade perçoit une brûlure ; ainsi on peut, en pressant la joue avec le tube froid, faire éprouver au sujet une sensation de chaleur désagréable. La même chose se produit quand la malade met le pied à terre et pèse dessus.

*Sensibilité au diapason.* — Elle est diminuée dans tout le côté droit, et la différence est très nette au crâne entre les deux moitiés. Du côté malade le bourdonnement paraît plus sourd que de l'autre côté. En outre, dans des points même très anesthésiques, le contact du diapason produit quelquefois une sensation de brûlure intense.

*Sens musculaire.* — La malade a perdu la notion de l'effort musculaire du côté droit. Si on attache à sa main droite un petit panier, et que, le sujet demeurant le bras tendu et les yeux fermés, on y place successivement des poids de 200 à 500 grammes, la malade ne peut dire quel est le plus lourd, alors que, du côté sain, elle apprécie des différences de quelques grammes.

La perception des attitudes est presque complètement abolie du côté droit, surtout à la main et aux doigts. Quelque position qu'on imprime à ses doigts et à son poignet, la malade ne peut dire comment ils sont placés. Elle ignore si ses doigts sont fléchis ou étendus, si son bras est levé ou non.

Comme elle a, d'autre part, recouvré une motilité très suffisante, on peut réaliser facilement sur elle l'expérience suivante :

On imprime doucement aux doigts et à la main anesthésiée certains mouvements et on prie la malade de reproduire exactement ces mouvements avec les doigts de la main saine ; cela lui est tout à fait impossible. L'expérience est alors faite à rebours : on place la main et les doigts du côté sain dans une certaine position, la malade reproduit immédiatement et sans hésiter cette position avec la main malade.

*Perception stéréognostique.* — Elle est abolie du côté droit. La malade est incapable de percevoir par la palpation la forme, le relief des objets ; elle ne peut même dire qu'elle est leur consistance. Il lui est donc impossible de reconnaître des objets usuels tels qu'une clé, une pièce de monnaie, etc...

*Appareils des sens : Œil.* — Il n'existe pas de troubles de la musculature externe ni interne, pas de rétrécissement du champ visuel, pas d'hémiopie. Les pupilles réagissent normalement à la lumière et à l'accommodation.

*Ouïe.* — L'acuité auditive est très diminuée à droite ; dès qu'elle a été

paralysée, la malade a remarqué qu'il lui fallait tendre l'oreille pour entendre. L'audition par transmission osseuse est également diminuée.

*Goût.* — Il existe une diminution de la sensibilité pour les substances amères dans la moitié droite de la langue.

*Odorat.* — La malade sent mal du côté droit, elle prend de l'essence de thym pour de l'ammoniaque.

*Troubles vaso-moteurs.* — Les deux mains présentent une légère différence de température sur leur face dorsale. La main droite est plus froide. A la figure, la moitié droite est constamment plus rouge que l'autre. L'examen des différents viscères ne permet de déceler rien de particulier. Pas de lésion cardiaque ; dans les urines, on ne trouve ni sucre, ni albumine.

**Le 31 février 1905**, nous revoyons la malade et nous notons ce qui suit :

*Troubles moteurs.* — La marche est difficile à cause des douleurs et de l'incoordination ; la malade nous dit qu'elle ne sent pas sa jambe droite en marchant et qu'elle ne perçoit pas bien le sol sous elle de ce côté. Au niveau du membre supérieur, la force musculaire est diminuée dans le poignet et les doigts ; elle est presque égale à droite et à gauche pour le coude et l'épaule.

Dans la jambe, la force dans l'extension du pied est égale à celle du côté opposé, et si la malade résiste moins à droite, pour les différents mouvements du pied, c'est à cause de la douleur que provoquent tous les mouvements de ce côté.

La malade présente en outre, d'une façon très nette, des mouvements associés. Elle écrit assez couramment de la main gauche, et, pendant qu'elle écrit, la main droite placée sur ses genoux ou sur la table, reproduit assez exactement les principaux mouvements que fait la gauche. Si on maintient de force la main droite immobile, la malade est gênée pour écrire, elle souffre, dit-elle, dans son bras et sa main droite et finit par être obligée de s'arrêter.

Les réflexes sont exagérés du côté droit ; *pas de signe de Babinski.*

L'ataxie persiste avec la même intensité du côté droit.

Les mouvements choréo-athétosiques existent encore, quoique moins prononcés.

*Troubles sensitifs.* — Les altérations de la sensibilité persistent mais présentent quelques caractères particuliers ; on ne note plus d'anesthésie du côté droit, mais bien de l'hyperesthésie pour le tact, la douleur et la température, avec défaut d'interprétation qualitative et topographique des impressions périphériques. La vibration osseuse du diapason produit également une sensation douloureuse très vive sur tout le côté droit.

La perte de la notion de position segmentaire est toujours abolie dans le membre supérieur droit.

L'astéréognosie est complète de ce côté.

Les douleurs enfin existent toujours dans les membres du côté droit et

à la face et revêtent une acuité marquée. La malade se réveille souvent en criant et en pleurant. Elle éprouve des sensations de brûlure intense, de picotement ou de chaleur durant pendant dix minutes ou un quart d'heure : puis, ces phénomènes s'atténuent et il ne persiste plus qu'un léger engourdissement de tout le côté droit. Ces douleurs passent transversalement dans les membres, au dire de la malade, et non de haut en bas.

En pressant profondément les téguments du côté droit, on provoque des douleurs très violentes arrachant des cris ; le pincement de la peau est également douloureux, mais beaucoup moins que la pression profonde des masses musculaires et des nerfs. Au membre inférieur, la pression le long du trajet du sciatique droit est particulièrement douloureuse. La pression osseuse est enfin plus douloureuse qu'à gauche. La malade ne ressent aucune douleur du côté gauche du corps.

Les organes des sens, goût, ouïe, odorat sont normaux et nous ne retrouvons plus les différents troubles signalés au début de cette observation.

Nous faisons pratiquer un examen des yeux par notre collègue Cantonnet, qui constate que : les réflexes sont normaux, le fond d'œil normal, l'acuité visuelle normale (un peu faible à gauche). Il n'y a pas de diplopie, pas de dyschromatopsie. Le champ visuel est rétréci, surtout en bas, pour l'œil droit.

*Troubles trophiques.* — La main droite est déformée et un peu diminuée de volume, les doigts sont effilés, amincis, et les ongles sont plus convexes et plus lisses. Les plis de la peau sont beaucoup moins marqués que du côté opposé. L'atrophie légère de ce côté est évidente.

## OBSERVATION VI

**Hémiplégie droite très légère. — Hémianesthésie droite superficielle pendant 10 ans, puis hyperesthésie. — Douleurs intenses. — Perte du sens musculaire à droite. — Hémiataxie et astéréognosie. — Mouvements choréiformes.**

Mme Gar..., fleuriste, âgée de 48 ans, est venue consulter à la Salpêtrière, dans le service du professeur Dejerine.

**Antécédents personnels.** — Réglée à 13 ans, mariée à 18 ans, la malade a eu 5 enfants et deux fausses couches. Deux de ses enfants sont morts en bas âge. Elle-même n'a jamais eu de maladie ; elle a souffert de maux de tête de 18 à 25 ans. On ne trouve aucun autre antécédent de syphilis.

Son mari, grand alcoolique, la battait souvent, aussi est-elle divorcée depuis 1901.

**Antécédents héréditaires.** — Mère morte de cancer de l'utérus, père mort de vieillesse.

**Histoire de la maladie.** — Le 1er janvier 1891, au cours d'une discussion avec son mari, la malade tomba par terre, rouée de coups, et, lorsque elle voulut se relever, elle ne put le faire. Elle resta ainsi toute la nuit par terre, car elle était paralysée du côté droit. Il n'y a pas eu de perte de connaissance ; la malade se souvient que son mari s'est couché et ne s'est plus occupé d'elle. A ce moment, il n'y avait aucune douleur, aucun trouble sphinctérien.

Le lendemain matin, son fils vient la relever, la met sur son lit puis l'emène à l'hôpital Lariboisière où on ne peut la recevoir, faute de place. Elle pouvait marcher soutenue d'un côté et pouvait également se tenir debout sans soutien. Elle réussit par conséquent avec l'aide de son fils, à remonter les deux étages de son appartement. Dès ce moment, la malade s'aperçut qu'elle ne voyait pas les objets situés à sa droite. La face n'était pas déviée, la malade est affirmative sur ce point. Elle ne présentait à ce moment aucun trouble de la mastication ou de la déglutition ; pas de xérostomie.

Depuis le jour de son attaque, Mme G... passait ses journées assise sur une chaise et, lorsqu'elle voulait marcher, on la soutenait sous un bras et elle parvenait ainsi à faire quelques pas dans son appartement. Elle n'a jamais présenté de troubles aphasiques, jamais de difficulté de la parole. Le lendemain de son attaque, elle pouvait lire et peu de temps après, elle apprit à écrire de la main gauche.

Au bout de six mois la malade put commencer à marcher seule, non pas, dit-elle, parce que la paralysie s'était améliorée, mais parce qu'elle-même s'habituait peu à peu à se servir de sa jambe droite qu'elle ne sentait pas ; l'hémianopsie aussi la gênait beaucoup. La jambe était raide, le genou ne se pliait pas en marchant. Le bras, le coude et le poignet étaient légèrement contracturés, les doigts fléchis et fermés dans la main. C'est au bout de deux mois que cette contracture disparut complètement.

Elle vint consulter pour la première fois à la Salpêtrière en 1901 et fut à ce moment examinée par M. Egger, qui nota une hémianesthésie droite très marquée pour le tact, la douleur et la température. Il n'y avait pas à ce moment de douleurs. A la suite d'exercices de sommation, la sensibilité revint assez vite du côté droit.

**Etat actuel.** — *15 décembre 1905.* — *Sensibilité subjective.* — La malade souffre depuis quatre ans de douleurs assez vives, qui siègent sur tout le côté droit, dans le bras, la jambe et le tronc, mais surtout au niveau du bras et de la main. Jamais il n'y a de douleur du côté gauche. Ces douleurs sont spontanées, surviennent au repos comme dans les mouvements et ceci par crises paroxystiques. Elles sont influencées par les changements de saisons, apparaissent surtout en hiver, moins souvent en été. La malade éprouve continuellement une sensation de froid de tout le côté droit, surtout au niveau de son pied qu'elle dit être froid comme du marbre.

Les douleurs commencent au niveau de la main, irradient vers l'épaule, en passant comme un éclair. Elles suivent également dans le membre inférieur, un trajet de bas en haut. Au niveau du flanc et de l'abdomen, elles sont beaucoup plus légères. La malade compare ces douleurs à un courant qui monte dans ses membres, courant chaud, dit-elle, qui ressemble à des brûlures et non à des élancements. Ces douleurs enfin ne siègent pas avec prédilection au niveau des articulations, mais bien dans tous les segments des membres ; elles sont profondes et par conséquent plutôt sous-cutanées et osseuses que cutanées.

*Sensibilité objective.* — a) *Tactile* : Le contact (pinceau de blaireau) est bien senti et même d'une façon un peu exagérée, sur tout le côté droit du corps, sauf au niveau du tiers inférieur de la jambe et au niveau du pied (V. schéma, fig. 111) où la sensibilité tactile est abolie. Au niveau de la réunion du tiers inférieur et du tiers moyen de la jambe, la sensibilité revient insensiblement. Mais le sens de la localisation des impressions est altéré. Conservé seulement sur les pulpes des doigts, où la malade localise parfaitement les impressions, il est altéré sur la peau des phalangines et des phalanges où un attouchement est toujours reporté à la peau de la phalangette correspondante.

Au niveau du creux de la main, la malade fait une erreur de distance de 2 à 3 centimètres.

Le seuil extensif (compas de Weber) est également touché ; et à la main, la malade ne perçoit les deux points qu'à partir d'un écart de 5 cent. 1/2.

b) *Douloureuse* (piqûre d'épingle). — La piqûre est bien perçue sur tout le côté droit du corps et interprétée comme telle, mais il y a là hyperalgésie très nette. Une piqûre très légère fait mal et arrache même des cris à la malade, alors que la même piqûre du côté opposé, quoique bien sentie, est facilement supportée.

Au niveau du tiers inférieur de la jambe droite et du pied, il y a anesthésie pour la piqûre avec même topographie que pour le tact.

*Température* (tube d'eau froide et d'eau chaude à 50°). — On note également une hyperesthésie très nette à droite pour le chaud et le froid et une thermo-anesthésie pour l'extrémité inférieure du membre inférieur droit.

La sensibilité des muqueuses est normale. La malade reconnaît et inter-

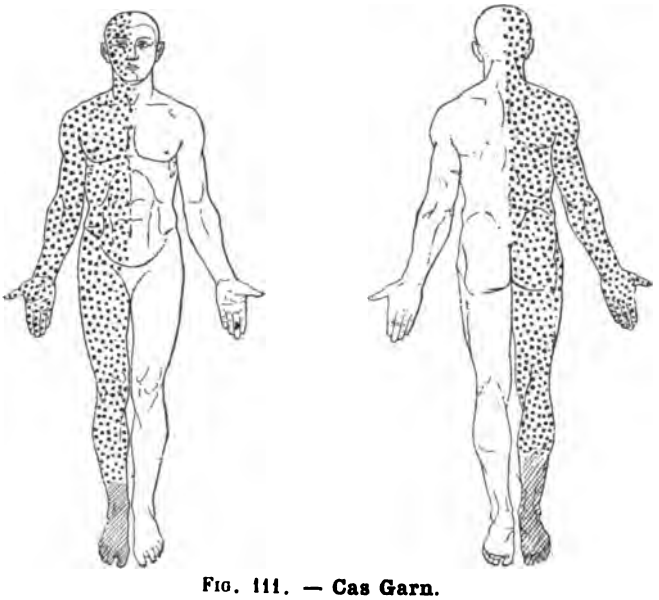

Fig. 111. — **Cas Garn.**

Hyperalgésie droite comprenant la face, le membre supérieur, le tronc et les 2/3 supérieurs de la jambe. — Anesthésie du 1/3 inférieur de la jambe et du pied. (Les points indiquent les zônes hyperesthésiques, les hachures, les zônes d'anesthésie.)

prète les sensations périphériques comme telles : le tact, comme une impression tactile et la douleur, comme une impression douloureuse.

*Pression.* — La pression est sentie comme telle, mais réveille de la douleur.

*Sens des attitudes.* — Altéré légèrement, la malade arrive à reproduire avec la main gauche, les attitudes passives imprimées à sa main droite. La notion du mouvement passif est beaucoup plus atteinte ; on arrive en effet, à

plier ou à étendre le petit doigt ou l'index de la main droite sans que la malade s'en aperçoive ou sans qu'elle puisse indiquer le sens du mouvement (flexion ou extension). Il faut naturellement pour cela avoir soin d'obtenir le relâchement complet des muscles.

Les mouvements passifs du poignet sont également mal perçus, mais ceux du coude et de l'épaule sont exactement interprétés.

Au membre inférieur, la notion des attitudes et des mouvements passifs est totalement abolie pour les orteils et le cou-de-pied ; elle est normale pour le genou et la hanche.

En résumé, la perte du sens musculaire est complète à la périphérie du membre inférieur, elle est légère au niveau du membre supérieur.

Le *sens stéréognostic* est touché, ici, mais d'une façon incomplète. La malade arrive en effet à reconnaître parfaitement la forme géométrique d'un objet et ses propriétés physiques, mais elle est tout-à-fait incapable d'en indiquer l'usage ou le nom.

Voici comme exemple, quelques-unes de ses réponses :

| *Objet.* | *Main droite.* | *Main gauche.* |
|---|---|---|
| Une clef. | C'est un objet assez long, mince, dur, qui a un trou à une extrémité. | Une clef. |
| *D.* A quoi cela sert-il ? — *R.* Je ne sais pas ce que c'est. | | |
| Un dé à coudre. | C'est court, assez épais, un peu rugueux, rond et percé d'un trou. | Un dé à coudre. |
| *D.* Cet objet quel est-il ? — *R.* Je ne sais pas. | | |
| Une pièce de deux sous en cuivre. | C'est rond, c'est mince, c'est dur. | Une pièce de deux sous. |
| *D.* Quel est cet objet, son usage ? — *R.* Je ne sais pas. | | |
| Une montre séparée de sa chaîne. | C'est un rond plus grand que l'objet précédent, c'est aussi plus épais. Ce n'est pas plus dur. Il y a quelque chose sur un des côtés du rond. | C'est une montre. |
| *D.* Quel est le nom de l'objet ? — *R.* Je ne puis le dire, car je ne le reconnais pas en le touchant. | | |
| Une boîte d'allumettes de la régie vide de son contenu. | C'est long d'un côté et moins long de l'autre. C'est plus épais que l'objet précédent et beaucoup moins dur. | Une boîte d'allumettes. |

*D*. A quoi sert cet objet ? — *R*. Je ne sais pas.

| | | |
|---|---|---|
| Un couvercle de lampe à alcool. | C'est froid, rond, lisse, assez long et c'est creux. | Tube court en verre. |
| Morceau de sucre. | C'est une pierre, c'est plus long qu'épais, c'est rugueux. | Un morceau de sucre. |
| Crochet à bottines. | C'est plus dur et plus froid à un bout, il y a une extrémité ronde qui doit être en bois. | Crochet à bottines. |

*D*. A quoi cela sert-il ? — *R*. Je ne sais pas.

*Sensibilité osseuse*. — Elle est exagérée pour tous les os des membres à droite, de même que pour les côtes, la clavicule et les différents os de la face et du crâne. La vibration du diapason produit une sensation douloureuse très désagréable à droite, tandis que la malade perçoit fort bien les vibrations osseuses à gauche et ceci sans douleur.

*Motilité*. — *Face* : on ne note pas d'asymétrie faciale, les plis cutanés sont également accusés des deux côtés ; ni la langue ni la commissure labiale ne sont déviées. La malade peut fermer isolément les deux yeux. Le réflexe palpébral produit par excitation cornéenne est normal à droite ; le réflexe pharyngé est normal, il n'y a pas de troubles de la déglutition.

L'expression mimique est parfaitement conservée et symétrique.

*Membre supérieur*. — Tous les mouvements spontanés sont possibles, la malade peut ouvrir ou fermer isolément les différents doigts de la main. La force musculaire est un peu diminuée par rapport au côté opposé, mais la malade résiste assez longtemps quand on l'oblige à tenir son bras ou sa main fléchie ou étendue, et lorsqu'elle cède, c'est parce que, dit-elle, on lui fait mal.

Il n'y a pas d'hypotonicité.

Il existe en outre de ce côté un certain degré d'ataxie. En effet, lorsqu'on fait porter à la malade, son index sur le bout du nez, elle hésite, ralentit le mouvement et finit ordinairement par poser son doigt sur la joue ou sur la bouche. Quelquefois cependant, après plusieurs hésitations, elle parvient à atteindre le but proposé. On remarque dans la main droite au repos, des petits mouvements choréiformes des doigts, mouvements d'élévation et d'abaissement de l'index et d'abduction du pouce que le sujet est impossible à maîtriser. C'est à cause de ces mouvements choréiformes, de l'ataxie et de la perte du sens musculaire de ce côté, que la malade est incapable de se servir de sa main droite soit pour écrire, soit pour manger ; aussi a-t-elle appris à écrire de la main gauche.

On note enfin la présence de mouvements associés.

Lorsque la malade serre par exemple très fortement avec la main gauche, on aperçoit dans la droite, une ébauche de fermeture des doigts dans la main.

*Membre inférieur.* — Les mouvements spontanés des orteils, du cou-de-pied, du genou et de la hanche sont tous possibles ; mais les mouvements des orteils sont cependant plus limités que du côté gauche. La force et la résistance musculaires sont légèrement diminuées au niveau du pied ; cette dernière est encore cependant très notable.

En marchant, la malade ne fauche pas mais traîne un peu la jambe droite. Elle fléchit mal et difficilement le genou, quoique sa jambe ne soit pas contracturée.

En outre, la marche est gênée par le fait que la malade souffre chaque fois qu'elle pose le pied à terre.

Elle présente enfin au niveau du membre inférieur, une légère incoordination ; sans talonner, elle limite mal la direction du mouvement dans le pas. Lorsque, étant couchée, on lui commande de porter son talon droit sur le genou gauche, elle hésite et n'atteint le but qu'après plusieurs oscillations ; l'incertitude est augmentée par la fermeture des yeux.

Il n'y a pas d'hypotonicité au niveau du membre inférieur.

Par moment, les orteils et le pied font de petits mouvements involontaires choréiformes rappelant ceux du membre supérieur, mais à un degré moins prononcé.

*Réflexes.* — Pour les réflexes tendineux, on note que le réflexe rotulien est plus fort et plus vif à droite qu'à gauche ; que les réflexes achilléens, olécrâniens et radiaux sont égaux et normaux des deux côtés. Pour les réflexes cutanés, le réflexe plantaire est normal à droite ; il n'y a pas de signe de Babinski, pas de signe d'Oppenheim, pas de signe de Strumpel ; le réflexe abdominal est légèrement diminué à droite. Il n'existe enfin ni trépidation épileptoïde, ni trépidation de la rotule.

*Sphincters.* — Pas de troubles vésicaux ni rectaux.

*Organes des sens* : *Œil.* — On note une hémianopsie homonyme latérale droite sans réaction de Wernicke, avec hémiachromatopsie.

*Ouïe.* — Un peu plus faible à droite.

*Goût.* — Normal.

*Odorat.* — Normal.

*Troubles vaso-moteurs et trophiques.* — Il n'y a pas de modification d'aspect ou de coloration de la peau, pas de troubles vaso-moteurs du côté droit. Les membres du côté droit présentent un volume égal à ceux du côté gauche, les reliefs musculaires sont semblables à ceux du côté opposé. La mensuration ne révèle aucune différence de diamètre des membres d'un côté à l'autre.

*Etat général.* — La malade est de bonne santé habituelle, elle est plutôt

obèse. Les différents viscères ne présentent rien de particulier à signaler. Ni sucre ni albumine dans les urines.

L'intelligence est parfaite et la malade répond parfaitement aux questions qu'on lui pose ; il n'y a pas trace d'aphasie. La mémoire laisse un peu à désirer et il arrive souvent que la malade se contredise lorsqu'il s'agit de rappeler ses souvenirs.

Notons enfin, en terminant, que le côté gauche est absolument normal et qu'il n'existe de ce côté aucune altération de la motricité ou de la sensibilité.

## OBSERVATION VII (1)

**Hémiplégie droite légère et incomplète. — Hémianesthésie superficielle et profonde. — Hémiataxie. – Douleurs du côté hémiplégié.**

B..., Jules, 48 ans, concierge, entré le 29 octobre 1904 à l'hôpital cantonal de Genève, dans le service de M. le professeur Bard ; médecin-adjoint : Dr Long.

**Antécédents héréditaires.** — Mère morte à 75 ans d'une attaque, 6 frères et sœurs bien portants.

**Antécédents personnels.** — A toujours joui d'une bonne santé. Pas de syphilis, marié, 2 enfants bien portants. Boit depuis longtemps du vin en excès.

**Début de la maladie actuelle.** — Le 25 octobre, pendant son travail, sans malaises antérieurs, il a un vertige et tombe ; il est un peu étourdi mais ne perd pas connaissance. Il ne peut se relever, le côté droit est paralysé, la parole est intacte. Il est envoyé aussitôt à l'hôpital.

*Etat actuel.* — L'examen de l'appareil respiratoire, du système digestif et des urines ne révèle rien d'anormal. Les battements cardiaques sont bien frappés, un peu irréguliers. Pouls : 80. Temp. : 37°9.

*Système nerveux.* — A l'entrée le malade, un peu obnubilé, se prête mal à l'examen, mais le surlendemain déjà on peut prendre son observation complète.

*Motilité.* — Face : pas de déviation (il n'y en a pas eu même au moment de l'ictus). Tous les mouvements sont conservés, le malade peut siffler, gonfler les joues, plisser le front, fermer les yeux également des deux côtés. Pas de déviation conjuguée des yeux ni d'abolition du réflexe palpébral. Intégrité des mouvements des yeux dans toutes les directions. Langue mobile en tous sens. Pas de troubles de la déglutition et de la phonation.

*Membre supérieur droit.* — La paralysie, presque complète le jour de l'ictus, est déjà en voie d'amélioration. L'élévation du moignon de l'épaule et du bras se fait à droite moins énergiquement et moins haut qu'à gauche. L'extension et la flexion de l'avant-bras sur le bras se font faiblement. Les

(1) Cette observation inédite nous a été communiquée par notre ami Long ; qui, à la suite de la présentation du malade à la Société médicale de Genève (séance du 24 nov. 1904) ne fit paraître qu'une petite note sur ce cas (*in Rev. méd. de la Suisse romande*, 1904, p. 791).

mouvements de la main et des doigts (supination, pronation, flexion, extension, rotation) sont faibles mais aucun n'est impossible ; on ne peut donc parler que de parésie.

*Mouvements du tronc.* — La flexion et la rotation du tronc à droite sont moins bien effectuées que du côté gauche.

*Membre inférieur droit.* — Diminution en force et en amplitude des mouvements de la cuisse, de la jambe et du pied. Les mouvements des orteils sont presque nuls.

En résumé, la paralysie motrice est un peu plus marquée au tronc et au membre inférieur droit qu'au membre supérieur ; elle n'existe pas à la face.

*Réflexes.* — Réflexes rotulien et des radiaux très affaiblis à droite. Pas de trépidation spinale du pied. Signe de Babinski positif à droite, négatif à gauche. Réflexe abdominal égal des deux côtés, réflexe crémastérien diminué à droite.

*Sensibilité générale.* — 1° *Contact* (pinceau ou rouleau de papier) : anesthésie de toute la moitié droite du corps, y compris la face. La moitié droite de la muqueuse buccale et la narine droite perçoivent le contact moins que du côté gauche. La moitié droite de la langue et la conjonctive droite n'ont qu'une faible diminution de la sensibilité tactile. La moitié droite du scrotum n'a également qu'une légère hyperesthésie. Sur la ligne médiane, à la face et au tronc, l'anesthésie n'a pas de ligne de démarcation nette et en répétant les contacts (sommation) on peut sur cette zône médiane réveiller plus facilement la sensibilité que sur les régions excentriques.

2° *Douleur.* — Hémianalgésie droite. La piqûre ne donne une sensation vague que si elle est profonde. Vers la ligne médiane, la sensibilité douloureuse reparait graduellement.

3° *Température.* — La sensibilité au chaud et au froid est abolie à droite.

*Sens musculaire et notion de position.* — 1° A l'état de repos la notion de position est très altérée pour le côté droit du corps. Le malade ne trouve sa main droite qu'en tâtonnant depuis l'épaule. Il ne peut reproduire avec le bras ou la jambe gauches les attitudes passives données aux membres droits ; il fait des erreurs considérables et lorsqu'on les lui montre il dit : « Je ne sais pas où est mon bras, où ma jambe. »

2° Dans les mouvements volontaires le sens musculaire et la notion de position sont beaucoup moins altérés (Il faut d'ailleurs tenir compte de la parésie du côté droit qui rend les mouvements lents et pénibles). On note que le malade peut imiter avec le bras droit parésié une attitude passive du bras gauche mieux qu'il ne le fait en sens inverse. Cependant, il y a une hémiataxie droite évidente ; les mouvements de la main et du pied droit se font avec des oscillations qui les font dévier du but.

*Troubles subjectifs* de la sensibilité : le malade dit ne sentir aucune douleur dans le côté paralysé.

*Sens spéciaux* — *Vue* : pas d'hémianopsie. Pupilles égales réagissant bien à la lumière et à la convergence.

*Ouïe* : pas de diminution.

*Olfaction* émoussée des deux côtés ; le malade dit qu'il n'a jamais bien senti les odeurs.

*Goût.* — La perception du sel et du sucre se fait également sur les deux moitiés de la langue, mais lentement et avec hésitation.

**Evolution de la maladie.** — Pendant les semaines qui suivent, jusqu'à la sortie de l'hôpital, les troubles de la sensibilité cutanée et profonde persistent sans changement appréciable. Par contre, les troubles moteurs s'améliorent notablement. Quelques jours après l'ictus, il n'y a plus qu'une hémiplégie légère du côté droit, tous les mouvements peuvent être effectués ; ils ne manquent pas de force et d'amplitude. Le malade marche en traînant la jambe droite. Il se sert de sa main droite pour manger. L'hémiataxie persiste. Les réflexes tendineux d'abord diminués à droite reparaissent, puis s'exagèrent. Le signe de Babinski reste positif de ce côté. Il n'y a pas de trépidation spinale du pied.

Il est à noter que vers le milieu de novembre, le malade commence à se plaindre de troubles subjectifs de la sensibilité : sensations vagues dans la jambe qu'il compare à des nerfs qui le tirent.

Il est présenté le 24 novembre à la Société médicale de Genève (1) comme exemple de lésion du thalamus.

Il quitte l'hôpital le 28 décembre 1904.

Le *20 septembre* 1905, il vient se présenter pour faire constater son état. On note à cette époque :

*Motilité.* — Amélioration notable sur l'état de l'année dernière. Le bras droit peut être élevé aussi haut que le gauche. L'extension et la flexion de l'avant-bras sur le bras se font avec force. Tous les mouvements de la main et des doigts peuvent être exécutés, le pouce est opposable aux autres doigts. Au membre inférieur tous les mouvements sont possibles, mais la jambe droite traîne encore dans la marche et se pose brusquement sur le sol.

Avec ces troubles moteurs légers le malade ne peut faire cependant que de gros ouvrages, balayer, porter des paquets, etc. Et encore, il se fatigue assez vite ou se plaint de raideur s'il marche trop longtemps. Pour les mouvements demandant plus de dextérité, il éprouve une gêne notable ; son écriture est irrégulière et tremblée, ce qui doit tenir aux troubles de la sensibilité.

*Réflexes.* — Exagération des réflexes patellaires et des radiaux à droite. Pas de clonus du pied ; signe de Babinski positif à droite. Réflexe abdominal et réflexe crémastérien presque nuls à droite ; le réflexe abdominal est remplacé par un mouvement d'adduction de la cuisse. De même le chatouille-

(1) V. *Revue médicale de la Suisse romande*, 1904, p. 791.

ment de la plante du pied donne en même temps que le signe de Babinski, une contraction des muscles antérieurs de la cuisse.

*Sensibilité cutanée* (*Contact, douleur, température*). — L'hémianesthésie droite est encore très nette. A la face, elle s'est améliorée plus que sur le tronc et les membres, et on peut ici réveiller la sensibilité par la répétition d'un contact simple, d'une piqûre légère, de l'application d'un tube chaud ou froid. La moitié droite de la muqueuse bucco-linguale et la narine droite ont recouvré encore plus leurs fonctions sensitives. Sur le tronc et les membres, l'anesthésie reste beaucoup plus marquée et il faut une impression forte et répétée pour provoquer une sensation émoussée.

*Sens musculaire et notion de position.* — L'amélioration est plus marquée que pour la sensibilité superficielle. Il reste une légère incoordination dans les mouvements de la main droite et le malade tâtonne un peu pour trouver, les yeux fermés, la situation de sa main droite.

*Troubles subjectifs de la sensibilité.* — Le malade se plaint toujours de « tiraillements dans les nerfs ». Ces sensations vagues dans le bras et la jambe droites ne sont pas constantes et reviennent quelquefois à plusieurs jours d'intervalle.

Sans entrer à l'hôpital le malade se présente à nouveau *le 5 novembre 1906*, soit deux ans après l'ictus paralytique. Son état est le suivant :

*Motilité.* — Il y a encore une amélioration évidente depuis l'année précédente. La main droite a repris une grande partie de son habileté d'autrefois et le malade peut même écrire d'une façon assez lisible. Il ne reste qu'un peu de gêne dans les mouvements des doigts et un peu moins de force que du côté gauche. La jambe reste proportionnellement plus prise que le membre supérieur, elle traîne encore un peu dans la marche. Les orteils du pied droit remuent bien, mais le malade ne peut les actionner que par un mouvement synergique en fléchissant et étendant en même temps les doigts de la main droite.

*Réflexes tendineux et cutanés.* — Même état qu'en 1905. La recherche du signe de Babinski (positif à droite) et du réflexe abdominal produit toujours des mouvements des muscles antérieurs de la cuisse.

*Sensibilité cutanée.* — On trouve comme par le passé une hémianesthésie droite manifeste, à la face elle s'est améliorée, mais sans arriver à la normale ; la muqueuse buccale par contre, ne montre plus de différence de perception d'un côté à l'autre. Sur le tronc et les membres cette hémianesthésie au contact, à la piqûre, à la chaleur et au froid cède à la sommation ; une excitation un peu énergique et répétée éveille une sensation, mais faible encore et souvent mal reconnue et les erreurs sont bien plus fréquentes qu'à la face.

*Sens musculaire et notion de position.* — Cette dernière est à présent presque normale. Dans les mouvements intentionnels, il y a encore un peu d'incertitude, surtout les yeux fermés.

Les *troubles subjectifs* de la sensibilité semblent avoir augmenté (?). Le malade se plaint d'avoir des douleurs vagues et intermittentes à l'épaule droite, à la jambe et sous le pied, jamais rien à gauche.

Résumé de l'observation. — Hémiplégie droite légère débutant subitement sans apoplexie, Dès le début, prédominance des troubles de la sensibilité sur les phénomènes paralytiques. L'hémiplégie est incomplète, elle n'atteint pas la face et la langue, les mouvements des doigts sont affaiblis et non abolis, la jambe est prise plus que le bras et les orteils sont paralysés. L'hémianesthésie est complète et s'étend à la face et à la moitié droite de la muqueuse bucco-nasale. Troubles de la sensibilité profonde, hémiataxie. Dans la suite, l'hémiplégie s'améliore rapidement et dans de plus fortes proportions que l'hémianesthésie. Cette dernière, deux ans après l'ictus est encore persistante : l'amélioration des fonctions sensitives a porté plus sur la face et la muqueuse buccale que sur le tronc et les membres, plus sur la sensibilité profonde que sur la sensibilité cutanée. Signe de Babinski permanent à droite. Les troubles subjectifs de la sensibilité (douleurs vagues dans les membres droits) qui ont débuté quelques jours après l'ictus, persistent sans amélioration.

## C. — OBSERVATIONS DES AUTEURS

Nous résumons ici les observations que nous avons pu retrouver dans la littérature. Les unes ont été publiées sous le nom de « syndrome thalamique » (obs. VIII et IX), les autres sous des rubriques différentes, mais n'en constituent pas moins, à notre avis, un type plus ou moins parfait de ce syndrome.

**Observation VIII.** — (Dide et Durochez), suivie d'autopsie (Résumé) (1).

P... Raphaël est interné à l'asile de Rennes pour démence paranoïde. Facultés intellectuelles très légèrement affaiblies surtout pour la mémoire.

*Début.* — Etourdissements sans ictus le 3 décembre 1903 et installation d'une hémiplégie droite légère sans aphasie.

*Motricité.* — Hémiplégie droite motrice, abolition des mouvements pour les doigts et la main, les orteils et le pied ; conservation des mouvements spontanés dans les autres segments, mais d'une façon limitée.

*Réflexes.* — Tendineux, exagérés à droite, normaux à gauche. Cutanés : plantaire, aboli à droite, normal à gauche. Tous les autres réflexes cutanés sont normaux des deux côtés.

*Sensibilité.* — Anesthésie tactile, douloureuse et thermique du côté droit.

Perte complète du sens musculaire et de la perception stéréognostique de ce côté.

Douleurs avec exacerbations paroxystiques de tout le côté droit.

*Organes des sens.* — Normaux.

8 mai 1904, nouvel ictus avec perte de connaissance d'une heure, suivi de mouvements choréiques à droite.

Décès le 21 mai 1904.

Autopsie. — Un foyer récent, cause de la mort, existe dans la partie moyenne du noyau caudé et dans le tiers supérieur de la couche optique. Sur la coupe de Flechsig, on voit deux foyers de ramollissement ancien, jaunes, dans la partie postérieure du thalamus et longeant le bras postérieur de la capsule interne.

(1) Cette observation a été présentée à la Société de neurologie (séance du 9 juillet 1904).

**Observation IX.** — (Bourdon et Dide) (Résumé) (1).

L... Auguste-Marie, est hospitalisé à l'asile de Rennes pour hallucinations et idées de persécution.

En *novembre* 1900. — Premier ictus de peu d'importance, à la suite duquel le malade reste hémiparétique à gauche avec violentes douleurs de ce côté. Signe de l'orteil en flexion.

22 *avril* 1903. — Nouvel ictus. Aphémie passagère, l'hémiparésie gauche persiste, tous les mouvements sont possibles. Mouvements hémichoréiformes à gauche. Troubles de la sensibilité superficielle et profonde très nets, caractérisés par de la diminution de la sensibilité à la pression en certains points de la main gauche ; par de la diminution notable de la sensibilité thermique, des erreurs de localisation, de la diminution de l'acuité tactile, de la diminution de la perception de distension de la peau. On note enfin de la diminution de la perception des mouvements passifs et de la notion des attitudes. Le sens stéréognostic est aboli.

**Observation X.** — (Haskoveck, de Prague) (2).

Homme de 45 ans, ingénieur, a été pris un jour en 1900, à la suite d'une vive émotion, de fourmillements et d'une faiblesse du côté gauche. Ne pouvant se tenir debout, il tomba, mais sans perdre connaissance. On observa alors de l'hémiparésie gauche, des troubles du langage sans aphasie sensorielle, de l'amblyopie sans troubles pupillaires, des douleurs et de la paresthésie dans les membres supérieurs gauches. La tête était lourde et engourdie, les opérations psychiques lentes, mais on ne constata pas de troubles psychiques fondamentaux, pas de syphilis, pas d'hystérie. Les troubles moteurs et ceux du langage disparurent dans un court délai ; les troubles sensitifs ont persisté jusqu'à présent, mais considérablement diminués. Le malade est au point de vue psychique tout à fait bien portant. Pas de troubles oculaires. Au commencement de la maladie, quelques médecins avaient porté le diagnostic de paralysie générale.

(1) In *Année psychologique*, 1905, p. 53.— Les auteurs rapportent deux observations cliniques d'hémiplégie dont ils font remonter la cause à une lésion du thalamus. Nous ne donnons ici, comme rentrant dans notre sujet, que la seconde observation. Dans la première en effet on note, à côté d'une hémianesthésie, des troubles paralytiques marqués avec signe de Babinski, l'absence d'hémiataxie, de douleurs..... tous symptômes qui ne font pas partie du syndrome thalamique pur. Il est possible qu'on ait à faire ici à un syndrome thalamique mixte.

(2) In *Revue de Neurologie*, 1904, p. 1148. — Nous donnons ici ces deux observations pour être complet et parce qu'elles ont été publiées par l'auteur sous le nom de « syndrome thalamique à forme bénigne » ; mais, à notre avis, dans ces deux cas, la localisation de la lésion ne s'impose pas.

**Observation XI.** — (Haskoveck, de Prague).

A. H..., âgé de 46 ans, professeur. Le grand-père du côté maternel est mort d'apoplexie à l'âge de 70 ans. La mère est nerveuse. Le malade a toujours été bien portant. Pas de syphilis. Le malade est un buveur, mais actuellement il ne présente pas de signes d'alcoolisme. Il a eu, il y a quelques années, des attaques métatarsalgiques. Dans les derniers temps, le malade a été surmené, il s'est livré à des excès de travail dans un laboratoire de chimie insuffisamment hygiénique. A la fin de l'année dernière, le malade a été pris tout à coup, à l'école, d'un sentiment d'engourdissement de la tête et d'une faiblesse énorme du côté droit. Il s'est senti comme mort et n'est pas tombé parce qu'il s'est retenu au mur. Après cette attaque, qui dura quelques minutes seulement, il avait de la pollakiurie. Puis apparurent de l'hémiparésie du côté gauche sans parésie faciale, des douleurs vives dans la moitié droite de la face et dans l'extrémité supérieure droite. Léger affaiblissement psychique, la parole est lente, la mémoire un peu affaiblie ; le malade est devenu flegmatique, tandis qu'il a été d'un tempérament colérique.

A l'examen fait au mois de *janvier* 1904, on retrouve l'hémiparésie du côté gauche, pas de troubles de l'intelligence ; l'innervation de la face est symétrique ; pas de troubles oculaires. Réflexes tendineux exagérés surtout du côté droit. Pas de signe de Babinski. Sensibilité (thermique et douloureuse) diminuée du côté droit ; douleurs intenses dans la moitié de la face et dans l'extrémité supérieure droite.

Après 6 mois, on observe : pas de troubles moteurs sauf un léger tremblement supérieur droit, persistance des troubles sensitifs légers ; la vibration du diapason du côté droit est perçue comme un sentiment de brûlure.

**Observation XII.** — (Edinger) (1).

Mme R..., âgée de 48 ans, a fait un ictus avec perte légère de connaissance en 1886, s'accompagnant de troubles de la parole pendant quelques jours seulement. A la suite, on observe :

De l'hémiparésie droite avec diminution de la force musculaire, de l'hyperesthésie de ce côté, et, dès le lendemain de l'ictus, des douleurs extrêmement vives dans tout le côté droit du corps, au niveau des membres, de la face et de l'œil droit. Mouvements choréo-athétosiques dans la main droite.

(1) In *Deutsche Zeitschrift für Nervenheilk.*, 1891, p. 266. — Cette observation a été publiée à propos d'un travail de l'auteur sur « les douleurs d'origine centrale », dans la production desquelles il fait jouer un rôle prédominant à la lésion de la capsule interne.

Les réflexes sont forts des deux côtés avec clonus du pied à gauche et à droite.

Au niveau de la face la sensibilité est diminuée du côté droit.

Pendant que les troubles moteurs vont en diminuant, les douleurs et l'hyperesthésie persistent.

En 1888, apparaît l'hémianopsie droite.

Les douleurs sont si violentes que la malade, qui était devenue morphinomane, se suicide en 1888.

Autopsie. — Sur les coupes sériées, on voit qu'il existe dans l'hémisphère droit, un foyer de ramollissement occupant la *partie dorsale du noyau externe du thalamus et une partie du pulvinar, avec participation minime de la capsule interne*. Dégénérescence rétrograde du ruban de Reil médian.

### Observation XIII. — (Greiff) (1).

Femme de 74 ans. Plusieurs attaques apoplectiques à la suite desquelles succèdent un état démentiel et une parésie du côté gauche. Sans que survienne une nouvelle attaque, apparurent des mouvements choréiformes du côté gauche et en particulier dans le bras gauche ; de l'hyperesthésie de ce côté et de violentes douleurs dans le bras. La chorée a disparu dans l'espace de 14 jours et les douleurs, deux mois avant la mort.

A l'autopsie, l'auteur trouve plusieurs petits foyers de ramollissement : l'un dans l'hémisphère cérébelleux gauche, un autre à la base du lobe occipital droit, deux autres enfin dans la couche optique droite. L'un d'eux est situé *dans le noyau interne de ce ganglion* ; il commence à la hauteur de la commissure molle et se termine avant le cerveau moyen. L'autre de 1 cent. 1/2 de long et de 3/4 de centimètre de large intéresse la région *ventrale du thalamus*, le *corps de Luys* et pousse une *pointe dans la calotte*. Ce foyer ne s'étend pas aussi loin en avant du troisième ventricule que le premier.

(1) *Archiv für Psychiatrie*, Bd. XIV, p. 598.

## CHAPITRE VI

### PHYSIOLOGIE PATHOLOGIQUE

En rapprochant les données anatomiques et cliniques fournies par nos observations, nous pouvons essayer de résoudre le problème de la physiologie pathologique du syndrome thalamique et de rechercher quelle est la part qui revient à la lésion de la couche optique dans la production des différents symptômes observés chez les malades. Nous sommes donc amenés à nous demander quels sont les signes qui relèvent directement de cette lésion, et quels sont ceux qui dépendent des lésions concomitantes, en particulier de la capsule interne qui, dans 3 cas sur 4, était intéressée.

Il faut d'abord ici mettre en évidence la dissociation des *phénomènes moteurs et sensitifs,* symptôme capital d'une lésion thalamique et sur lequel on n'avait pas, jusqu'ici, attiré l'attention. Dans les cas, en effet, d'hémianesthésie organique classique, les troubles sensitifs sont moins prononcés et rétrocèdent plus rapidement que les troubles moteurs et tel hémiplégique, qui aura présenté au début des troubles marqués de la sensibilité, verra habituellement sa sensibilité revenir à l'état normal bien avant la disparition ou tout au moins l'atténuation marquée des troubles paralytiques. Et même dans les cas beaucoup plus rares, où il s'agit d'hémianesthésie cérébrale persistante (15 ans), comme en ont publiés dernièrement Long et Schäffer (de Budapest), on a affaire habituellement à des hémiplégies où les troubles moteurs sont eux aussi très prononcés et s'accompagnent de contractures.

Dans le syndrome thalamique, l'inverse a lieu : ce sont *les phénomènes moteurs qui rétrocèdent, les troubles sensitifs qui persistent.* Il faut donc pour produire une telle symptomato-

logie à la suite d'une lésion cérébrale, imaginer un foyer qui couperait en un point les voies sensitives centrales en ne faisant qu'effleurer les voies motrices. Un tel phénomène peut se réaliser dans les lésions de la couche optique.

Ainsi que l'a montré le professeur Dejerine dans des travaux antérieurs faits la plupart en collaboration, soit avec Mme Dejerine, soit avec Long, les voies motrices et sensitives, confondues en grande partie dans leur distribution corticale (zone sensitivo-motrice) (1), sont entremêlées dans leur trajet sous-cortical et central (couronne rayonnante et capsule interne). De la capsule interne, le faisceau moteur passe directement dans le pied du pédoncule, tandis que les fibres ascendantes de la voie sensitive, montant de la calotte, viennent faire étape dans le thalamus, qu'elles abordent par sa portion ventrale et postérieure. C'est à ce niveau qu'un foyer de destruction pourra couper les fibres sensitives en ne faisant qu'effleurer les fibres de projections de la voie motrice, et c'est là justement, nous l'avons vu, que siège la lésion, dans les trois cas de syndrome thalamique que nous avons pu étudier sur coupes sériées (voir schéma de la planche, p. 216-217).

Nous n'envisageons ici que le trajet des fibres motrices et sensitives dans leur portion sus-pédonculaire, encéphalique, puisque nous avons à interpréter le siège d'une lésion cérébrale proprement dite. Il va sans dire que dans le pédoncule, la protubérance et le bulbe, les voies ascendantes et descendantes sont assez distinctes, pour pouvoir être, jusqu'à un certain point, intéressées isolément; mais il ne s'agit plus ici de lésion cérébrale, et d'autres symptômes cliniques entrent en jeu, ainsi que nous l'avons indiqué en faisant le diagnostic différentiel du syndrome thalamique.

Poursuivons maintenant l'étude physiologique et pathologique

(1) D'après les travaux récents de Grunbaum et Sherrington, ainsi que de Campbell, il semble que l'on doive aujourd'hui revenir sur cette opinion et considérer la frontale ascendante comme circonvolution uniquement motrice et la pariétale ascendante comme circonvolution sensitive. Ces faits, des plus intéressants, n'ont pas encore cependant trouvé leur confirmation dans l'étude des lésions cérébrales en foyer.

du syndrome thalamique et étudions la genèse de ses différentes manifestations symptomatiques.

### § 1. — Troubles moteurs paralytiques.

La cause des phénomènes paralytiques se conçoit d'elle-même ; elle est due à la lésion concomitante de la partie postérieure de la capsule interne qui existe dans 3 des cas que nous avons étudiés sur coupes microscopiques. Dans l'un (cas Hudry), elle est assez prononcée pour déterminer une dégénération de la voie pyramidale dans la protubérance, le bulbe et la moelle ; dans les deux autres (cas Jossaume et Thalman), la dégénération pyramidale existe également, mais beaucoup moins prononcée. Dans le 4e cas (observ. IV) enfin, les troubles moteurs relèvent de la lésion du pied du pédoncule. Quoi qu'il en soit, nous admettons que c'est de la destruction partielle des fibres pyramidales que relèvent les phénomènes moteurs que nous avons observés et que, par conséquent, la lésion thalamique ne joue aucun rôle dans la production de ces troubles.

Nous en voulons pour preuve les faits suivants tirés de nos recherches anatomiques :

1° Les troubles moteurs sont proportionnels à l'étendue de la lésion capsulaire ; plus celle-ci est marquée, plus ils sont prononcés et inversement ;

2° Ils ne sont pas proportionnels à l'étendue de la lésion thalamique (comparer les cas Hudry et Jossaume) ;

3° Les faits expérimentaux que nous avons rapportés dans la première partie de notre mémoire montrent bien que, lorsqu'on a affaire à une lésion localisée au thalamus sans participation de la capsule interne (singe I), il n'existe pas de troubles paralytiques.

### § 2. — Troubles sensitifs objectifs.

Dejerine et Long (1) dans un mémoire consacré à la localisation

(1) Dejerine et Long, *Comptes rendus des séances et Mém. de la Société de Biologie*, 24 déc. 1898.

de l'hémianesthésie dite capsulaire, ont montré que les troubles de la sensibilité générale se rencontrent dans les lésions centrales des hémisphères dans deux conditions :

1° Dans les cas de lésion thalamique détruisant les fibres terminales des voies sensitives du pédoncule et les fibres d'origine des neurones thalamo-corticaux ;

2° Dans les cas où le thalamus étant intact, les connexions avec la corticalité sensitivo-motrice sont plus ou moins détruites. Dans ce dernier cas, la lésion est toujours très étendue.

Les cas que nous avons étudiés et que nous rapportons ici nous permettent d'ajouter : *que lorsque la lésion siège dans le noyau externe du thalamus, empiète plus ou moins sur les noyaux interne, médian et sur le pulvinar, et n'intéresse qu'une partie des fibres du segment postérieur de la capsule interne, on trouve réalisé le tableau clinique du « syndrome thalamique »*.

Nous disons qu'une telle lésion sectionne les neurones ascendants centripètes, voies centrales de la sensibilité générale qui viennent aboutir au thalamus, mais nous ne pouvons aller plus loin et dire par quoi exactement sont représentées ces différentes voies ; car nous admettons avec Long, que le ruban de Reil médian ne représente qu'une partie importante de la conductibilité sensitive. Et par conductibilité sensitive, nous entendons la conduction de toutes les impressions périphériques superficielles (tactiles, douloureuses et thermiques), qui, aussi bien que les impressions sensitives profondes, sont intéressées dans nos cas, à des degrés différents. Les unes en effet sont prises dans leur modalité qualitative, les autres dans leur modalité quantitative.

C'est donc de la lésion de la couche optique que relèvent les troubles de la sensibilité observés dans les cas de syndrome thalamique.

Le cas du singe I, rapporté dans la première partie de notre mémoire et celui de l'observation anatomo-clinique n° IV, étudié dans la seconde partie, nous paraissent des arguments assez démonstratifs pour renverser définitivement la doctrine du carrefour sensitif et rallier à l'opinion soutenue pour la première fois par Dejerine et Long, les derniers défenseurs de la doctrine de Charcot sur l'hémianesthésie capsulaire.

### § 3. — Douleurs.

Les douleurs, avons-nous dit, sont un symptôme fréquent dans les lésions thalamiques et leur présence peut servir à localiser la lésion dans la couche optique lorsqu'on a affaire à une hémiplégie de cause sus-pédonculaire.

Sans vouloir pénétrer ici dans le domaine physiologique et psychologique de l'étude de la douleur, — ce qui nous emmènerait trop loin et nous entraînerait à ne discuter que des hypothèses — nous pouvons cependant chercher à expliquer les symptômes douloureux que nous avons étudiés par les constatations anatomiques que nous avons faites ; essayer en un mot de faire la physiologie pathologique de ce symptôme subjectif.

La douleur qui paraît être, de l'avis de la majorité des physiologistes, non une sensation mais une modalité particulière de la sensibilité, peut reconnaître des causes occasionnelles différentes. Tantôt elle est due à une excitation des appareils périphériques de la sensibilité tantôt à une irritation des organes centraux du système nerveux.

Les observations anatomo-cliniques favorables à l'opinion suivant laquelle les centres nerveux seraient, tout comme les racines ou les nerfs périphériques, l'origine de véritables douleurs, ne sont pas exceptionnelles. Nothnagel dans son *Traité*, signale la présence de douleurs persistantes dans les extrémités, à la suite de tumeur du pont de Varole. Wernicke estime que la sensibilité douloureuse du cerveau a uniquement pour foyers les amas de substance grise, tels que la protubérance, le bulbe, les tubercules quadrijumeaux, le thalamus. Vulpian et Gowers admettent l'existence de névralgies de nature centrale partant peut-être de la substance grise centrale de la moelle ou des noyaux des nerfs sensibles. Pour Golscheider, la douleur d'origine centrale a pour siège les noyaux gris centraux. Anton (1) décrit aussi cette variété de douleur chez les hémiplégiques.

(1) Anton, *Prager med. Wochensch.*, n° 14, 15, 1889.

Nous avons vu enfin que Bechterew notait que les lésions du thalamus étaient douloureuses, que Greiff, Henschen, Biernacki, Eisenlohr faisaient les mêmes constatations et qu'Edinger, dans une observation que nous avons rapportée comme type de syndrome thalamique, observait des douleurs si vives que la malade se suicidait. L'auteur rapporte à la lésion du faisceau sensitif central, dans la capsule interne, la cause de la douleur et il admet l'existence des douleurs d'*origine centrale*.

Pour nous, en présence des faits observés et de la fréquence avec laquelle nous avons trouvé soit l'hyperalgésie, soit des phénomènes douloureux dans les cas de lésions de la couche optique que nous avons étudiés, il ne fait aucun doute que ces douleurs sont sous la dépendance de la lésion thalamique elle-même.

Ces douleurs d'origine centrale relèvent-elles de l'irritation des éléments constituants de la substance grise ou de celle des fibres myéliniques ? Golscheider pencherait plus volontiers pour la première hypothèse. Nous serions, pour notre part, plutôt tentés d'admettre que, dans nos cas de syndrome thalamique, les douleurs sont dues à la destruction et à l'irritation des fibres qui viennent s'arboriser dans la portion ventrale du thalamus. En effet, nous avons vu d'une part, que c'est précisément dans la région du thalamus où viennent aboutir les fibres du ruban de Reil, que siège notre lésion ; nous connaissons d'autre part, les faits de douleurs unilatérales, signalés dans les cas de lésions protubérantielles (Raymond et Cestan) ou bulbaires (Mann) (1) intéressant les voies sensitives centrales ; ces douleurs présentent des caractères absolument identiques à ceux que revêtent les douleurs du syndrome thalamique.

Nous ne voulons pas prétendre enfin que toutes les lésions thalamiques soient susceptibles de produire des symptômes douloureux. Il faut remarquer en effet, que dans la pathogénie de ceux-ci entrent comme facteurs étiologiques, non seulement le siège de la lésion, son étendue et sa nature, mais encore des conditions individuelles de réaction et d'interprétation des sensations qui sont

(1) Mann, *Archiv f. Psych.*, Bd. VII.

affaire d'équation personnelle et partant, très variables avec les sujets.

### § 4. — Hémiataxie. — Mouvements choréo-athétosiques.

a) **Ataxie.** — La présence de l'hémiataxie chez nos malades atteints de troubles de la sensibilité profonde, nous permet de soulever à nouveau la question du rôle joué par la sensibilité dans l'exécution, l'ordination, et la régulation des mouvements ; question physiologique et pathologique du plus haut intérêt.

Le rôle joué par la sensibilité dans la production des troubles moteurs est encore discuté. En physiologie expérimentale, Claude Bernard et Brown-Sequard ont produit chez des grenouilles de l'incoordination des membres inférieurs par section complète des racines postérieures, et Mott et Sherrington chez le singe, une paralysie totale d'un membre supérieur par section des racines postérieures du plexus brachial. Ces physiologistes, avec d'autres, veulent faire jouer à la sensibilité un rôle dynamogénique : sans sensibilité, plus de mouvements possibles. Mais les données de la méthode anatomo-clinique ne confirment pas cette opinion.

Il semble admis aujourd'hui en effet par les cliniciens, que la sensibilité joue bien plus un rôle de contrôle régulateur des actes moteurs et que, lorsqu'il y a des déficits de la sensibilité (surtout profonde), c'est à de l'incoordination que l'on a affaire et non à de la paralysie. L'ataxie est ainsi fonction des troubles de la sensibilité et en particulier des troubles de la sensibilité profonde ; c'est grâce à l'apport des impressions périphériques aux centres coordinateurs que ceux-ci sont capables de régler et d'adapter les impulsions motrices à un but déterminé.

On conçoit donc qu'une lésion dans l'appareil de transmission ou de réception des impressions périphériques soit susceptible d'amener un trouble dans la coordination des mouvements et de produire ainsi de l'ataxie ; suivant qu'il s'agit d'une altération de transmissibilité ou de réceptivité, on aura à considérer une ata-

xie périphérique ou une ataxie centrale. Si nous admettons que les phénomènes ataxiques sont sous la dépendance des troubles sensitifs, le degré de l'ataxie devrait être proportionnel à l'intensité de l'altération de la sensibilité. Comment alors expliquer, qu'aux troubles marqués de la sensibilité profonde observés dans le syndrome thalamique ne corresponde qu'une ataxie légère ?

MM. Dejerine et Egger, dans un mémoire (1) consacré à « l'Etude de la physiologie pathologique de l'incoordination motrice », ont cherché à résoudre ce problème et voici la solution qu'ils en ont donnée. Le faisceau sensitif entre en connexion tout le long de son trajet avec les différents centres coordinateurs médullaires, mésocéphaliques et cérébraux, auxquels il transmet les renseignements venus de la périphérie. Le degré et l'intensité de l'ataxie dépendent donc pour eux de l'endroit où siège l'interruption des voies sensitives ; plus la lésion est élevée dans le sens centripète, plus est grand le nombre des centres de coordination restés intacts et en communication avec la périphérie, et moins prononcés sont les troubles ataxiques. C'est ce qui se passe dans le cas de lésion de la couche optique ou de lésion siégeant dans le neurone thalamique. Dans ce cas, tous les centres coordinateurs situés au-dessous fonctionnent normalement et l'ataxie est légère. « L'intensité de l'ataxie, disent MM. Dejerine et Egger, dépend donc du siège de la lésion causale, c'est-à-dire du niveau où s'effectue dans l'axe cérébro-spinal l'interruption entre le faisceau sensitif et les centres coordinateurs. Plus le faisceau sensitif aura conservé à sa disposition de centres coordinateurs, moins l'ataxie sera prononcée et *vice-versa*. Si nous supposons, en effet, une lésion opposée des deux pôles du faisceau sensitif — racines postérieures, neurone thalamo-cortical — dans le premier cas (tabes), nous aurons une incoordination excessive, dans le second (lésion thalamique), l'incoordination sera réduite à son minimum. »

b) **Hémichorée. — Hémiathétose.** — Les mouvements choréo-athétosiques que nous avons signalés dans nos observations

(1) Déjà cité.

sont-ils sous la dépendance directe de la lésion thalamique ? C'est là une question encore journellement discutée, que celle du rôle joué par la couche optique, dans la production des mouvements d'excitation motrice post-hémiplégiques. Nous avons vu en effet, au chapitre d'historique, qu'à l'opinion soutenue à l'étranger par les auteurs, avec Hammond (1), Gowers (2), Nothnagel et Galvagni (3), et qui attribuait à la couche optique un rôle prédominant dans la production de ces mouvements, l'école française, avec Charcot et Raymond avait opposé une théorie toute différente, en plaçant la lésion causale de ces accidents dans la capsule interne. Plus tard, Kahler et Pick (4), étendant cette dernière hypothèse formulèrent une théorie qui fut également adoptée par Demange (5), Ricoux (6) et Bidon (7), à savoir que ces troubles moteurs relevaient d'une altération du faisceau pyramidal en un point quelconque de son trajet. Pour Stephan (8) enfin, qui cherche à concilier à la fois les théories de Charcot et de Gowers, une lésion du faisceau pyramidal sur un point quelconque de son trajet n'est pas suffisante pour produire les phénomènes moteurs cloniques post-hémiplégiques, mais il faut que l'irritation de la voie pyramidale siège dans la capsule interne et que cette irritation dépende elle-même d'une lésion de la couche optique, siège des centres coordinateurs.

Nous nous rallions pour notre part entièrement à l'opinion de Kahler et Pick et des auteurs qui admettent avec eux que tous ces mouvements post-hémiplégiques sont fonction, non pas du siège de la lésion, mais bien de sa qualité, de sa nature, de l'état et du nombre des fibres nerveuses persistantes et probablement aussi d'autres facteurs encore inconnus jusqu'ici. Aussi croyons-

(1) Hammond, *Treatise on diseases of the nervous system.*
(2) Gowers, *Manuel des maladies nerveuses*, 1892.
(3) Galvagni, *Rivista clinica di Bologna*, 1882, n° 6.
(4) Kahler et Pick, *Prager Vierteljahrschrift*, 1879.
(5) Demange, *Revue de médecine*, 1883.
(6) Ricoux, Thèse Nancy, 1882.
(7) Bidon, *Revue de médecine*, 1886, n°s 8 et 10.
(8) Stephan, *Revue de médecine*, 1887, n° 3.

nous que dans nos cas, les mouvements choréo-athétosiques que nous avons notés, dépendent non pas de la lésion thalamique, mais bien de la lésion capsulaire. Nous ne pensons pas enfin, qu'il soit nécessaire, comme le voudrait Stéphan, que l'irritation de la voie pyramidale se fasse au voisinage de la couche optique dont le rôle de centre coordinateur des mouvements nous paraît être encore des plus hypothétiques.

### § 5. — Troubles sphinctériens.

Quel est le rôle joué par le thalamus dans la production des légers troubles sphinctériens que nous avons notés dans 2 cas seulement de syndrome thalamique (cas Jossaume et Prev.) ? Y a-t-il réellement dans la couche optique un centre régulateur des sphincters anal et vésical, ainsi que semblent le prouver les faits expérimentaux de Bechterew et Mislawski, et les cas cliniques de Nothnagel, von Zylharz, Marburg et Homberger ? Nous ne le pensons pas, et si la présence de troubles sphinctériens légers dans un cas, (obs. I), plus légers encore dans un autre (obs. V), mérite néanmoins d'être signalée, nous nous appuyons sur les autres (sur les cas Hudry et Thalman où la lésion siégeait exactement au même endroit et où il n'y avait aucun trouble des sphincters) pour refuser à la couche optique le droit de présider aux fonctions vésicale et rectale. Ce sont tout au moins les conclusions à déduire de nos faits anatomo-cliniques qui nous permettent de dire que rien jusqu'ici, ne nous autorise à localiser chez l'homme des centres sphinctériens dans la couche optique, et ceci pas plus pour l'anus et la vessie que pour tout autre sphincter. Ceux-ci en effet peuvent être lésés dans toue hémiplégie, quelle qu'en soit la cause, *corticale*, *sous-corticale ou centrale*.

Les faits expérimentaux que nous avons rapportés dans la première partie de ce mémoire, et en particulier ceux qui concernent le chat II viennent à l'appui de ce que nous avançons.

Dans ce cas en effet, la lésion intéressait la partie antérieure de la couche optique, région considérée par certains auteurs comme étant le siège des sphincters de l'anus et de la vessie Bechterew).

### § 6. — Troubles vaso-moteurs, sécrétoires, trophiques.

Nous avons vu ailleurs que certains auteurs voulaient faire jouer un rôle spécifique à la couche optique dans la production des troubles vaso-moteurs et de la régulation thermique (Uspensky, Petrina, Jaskson et Remy) — de phénomènes sécrétoires (Monakow) — d'amyotrophie précoce et marquée (Darkschewitsch, Einsenlohr, Nothnagel, etc.).

Dans les cas que nous rapportons, nous n'avons noté qu'une seule fois des troubles de la sécrétion salivaire (observ. I) et qu'une seule fois également la présence de troubles vaso-moteurs et de légers troubles trophiques du côté des téguments (observ. V). Jamais nous n'avons observé d'atrophie musculaire. Nous nous bornons donc ici à relater ces deux faits isolés qui ne peuvent être considérés comme faisant partie du syndrome thalamique tel que nous l'avons établi. Si les troubles de la salivation, de la régulation thermique ou de la trophicité musculaire peuvent s'observer dans les cas d'hémiplégie par lésion de la couche optique, ils n'y sont pas plus fréquents que dans toute autre hémiplégie d'origine cérébrale, corticale ou sous-corticale. Aussi sans vouloir pénétrer dans le domaine obscur de la genèse de ces différents troubles morbides, nous nous contentons de dire à l'appui de nos faits anatomo-cliniques, que la localisation thalamique de la lésion ne nous paraît pas en être la condition efficiente.

### § 7. — Sensibilité spéciale.

Dans une seule observation de syndrome thalamique, il est noté (cas Prev.) que les sensibilités spéciales : goût, odorat ou ouïe sont atteintes, mais d'une façon légère ; ces troubles n'ont pas persisté et nous avons pu nous-même examiner à plusieurs reprises la malade qui a fait le sujet de l'observation de Thomas et Chiray et nous rendre compte que ces troubles avaient rapidement disparu. Ils n'ont donc été que transitoires et n'ont pas la

valeur de symptômes durables. Les faits cliniques ne nous autorisent donc pas à réhabiliter l'existence des hémianesthésies sensitivo-sensorielles organiques, qu'avec les auteurs modernes nous persistons à considérer comme étant de nature fonctionnelle.

Pour la vue, nous avons vu que l'hémianopsie homonyme latérale pouvait se rencontrer dans les lésions thalamiques postérieures, lorsque le foyer, dépassant la couche optique en arrière, intéressait soit les radiations optiques de Gratiolet, soit le corps genouillé externe.

# CHAPITRE VII

## RÉSUMÉ ET CONCLUSIONS GÉNÉRALES

A la fin de ce mémoire, nous voulons dans un dernier chapitre, rappeler d'une façon résumée et sous forme de conclusions générales, les résultats qui ressortent de l'étude que nous venons de faire de la couche optique, au point de vue anatomique, physiologique et clinique.

### § 1. — Conclusions physiologiques.

Les destructions expérimentales de la couche optique chez l'animal déterminent, comme seuls symptômes relevant directement de la couche optique : de *l'hémianesthésie* du côté opposé à la lésion.

Cette hémianesthésie intéresse à la fois les sensibilités superficielles et profondes.

L'hémianesthésie superficielle est caractérisée par une diminution de la perception tactile, douloureuse et thermique avec déficit dans l'interprétation qualitative des impressions périphériques (troubles paresthésiques).

L'hémianesthésie profonde se manifeste par un trouble de la notion de position des membres, révélant l'atteinte du sens musculaire et déterminant de l'inaptitude fonctionnelle dans les membres atteints.

De ces troubles sensitifs, superficiels et profonds, résulte la perte de la perception stéréognostique (appréciable chez le singe).

Les *mouvements de manège* sont dus aux lésions des organes voisins, en particulier de la calotte pédonculaire ou des tubercules quadrijumeaux. L'*hémianopsie* elle aussi relève des lésions de voisinage (bandelette optique, radiations optiques, corps genouillé externe). Il en est de même des *troubles auditifs*, qui sont très rares et dus très vraisemblablement, à l'extension de la

lésion aux tubercules quadrijumeaux ou à la calotte pédonculaire.

Les lésions expérimentales de la couche optique, faites suivant la méthode que nous avons employée, ne provoquent : ni *troubles paralytiques*, ni *contractures*, ni *convulsions*, ni *phénomènes d'excitation cérébrale*, ni *troubles de l'expression mimique*, ni enfin de *troubles sphinctériens* ou *sécrétoires*.

A noter enfin, le peu de durée relative de tous les phénomènes observés chez nos animaux après les destructions expérimentales de la couche optique, phénomènes qui tous au bout d'un mois avaient complètement disparu.

## § 2. — Conclusions anatomiques.

Les lésions expérimentales de la couche optique chez l'animal, étudiées par la méthode de Marchi, montrent que :

La couche optique est le centre d'origine d'un grand nombre de fibres qui naissent des cellules ganglionnaires de ce noyau gris pour irradier dans les différentes parties des centres nerveux, de l'encéphale, du mésencéphale et du rhombencéphale.

De beaucoup les plus nombreuses, sont les fibres ascendantes, corticipètes, *fibres thalamo-corticales* qui, aussi abondantes que les fibres thalamopètes, *fibres cortico-thalamiques*, forment avec elles, la couronne rayonnante thalamique.

Les fibres thalamo-corticales, suivant leur destinée ou leur origine, peuvent être divisées en : 1° *fibres thalamo-corticales antérieures ou frontales* ; 2° *fibres thalamo-corticales moyennes ou fronto-pariétales* ; 3° *fibres thalamo-corticales inférieures ou temporo-occipitales et* 4° *fibres thalamo-corticales postérieures*.

Il est en outre vraisemblable que de la couche optique partent des fibres qui par le corps calleux, gagnent la corticalité et même la couche optique de l'hémisphère du côté opposé. Ces fibres peuvent être divisées en : *fibres thalamo-corticales croisées* et en *fibres thalamo-thalamiques*. Leur présence suffirait, sans qu'il soit nécessaire de recourir à l'hypothèse de faisceaux sensitifs à destination bilatérale dans les voies inférieures, à expliquer le rétablissement de la sensibilité chez les animaux en expérience, dans les lésions étendues d'un seule couche optique.

De la couche optique partent également des fibres qui gagnent le corps strié : *fibres thalamo-striées.*

Les fibres thalamofuges descendant dans le cerveau moyen et le rhombencéphale sont beaucoup moins nombreuses et surtout de plus court trajet que les fibres ascendantes corticipètes.

Chez le singe, il existe des fibres *thalamo-rubriques*, qui, par les faisceaux thalamique et lenticulaire et le champ de Forel, gagnent la capsule du noyau rouge. Tout en admettant avec Probst, qu'un certain nombre de ces fibres se terminent dans les cellules de ce noyau,nous croyons qu'une partie de ces fibres thalamofuges peuvent être suivies plus bas, dans le ruban de Reil médian, jusqu'à la partie inférieure de la protubérance, et, peut-être aussi, dans le pédoncule cérébelleux supérieur (*fibres thalamo-cérébelleuses*). Les *fibres thalamo-réticulées* nous ont paru très peu nombreuses.

Nos pièces expérimentales, étant donné la localisation des lésions primitives, n'ont pu nous servir pour la démonstration des fibres mettant en connexion le thalamus avec les tubercules quadrijumeaux ou le rhinencéphale.

Chez *l'homme*, dans les cas de lésions du thalamus sans participation de la capsule interne et susceptibles d'être étudiées par la méthode de Marchi, l'existence des fibres thalamo-corticales est évidente.

Il n'existe enfin, ni chez l'homme ni chez l'animal, de fibres thalamofuges mettant *en connexion directe la couche optique* et *la moelle épinière.*

## § 3. — Conclusions cliniques.

Chez l'homme,les foyers d'hémorragie ou de ramollissement du thalamus, assez limités pour permettre une survie d'une certaine durée, déterminent des altérations notables et persistantes de la sensibilité. Elles se manifestent d'une part par des troubles objectifs : *hémianesthésie superficielle légère et profonde beaucoup plus marquée, avec perte du sens musculaire et astéréognosie* ; et d'autre part par des troubles subjectifs : *douleurs d'origine centrale.* Des troubles sensitifs objectifs résulte l'*hémiataxie.*

Dans l'immense majorité des cas, ces foyers de ramollissement ou d'hémorragie ne restent pas uniquement localisés au thalamus, mais envahissent également une partie du segment postérieur de la capsule interne et sectionnent ainsi un certain nombre de fibres de la voie motrice.

Lorsque la lésion occupe ainsi la partie postérieure de la couche optique, qu'elle détruit, sur une plus ou moins grande hauteur, *le tiers postérieur du noyau externe, une partie du noyau interne, du centre médian et du pulvinar*, et n'intéresse qu'un petit nombre des fibres du segment postérieur de la capsule interne, on trouve réalisé le tableau clinique du « *syndrome thalamique* ».

Ce syndrome, qui mérite aujourd'hui de prendre place dans le cadre nosographique, est caractérisé par :

1° *Une hémianesthésie superficielle persistante, à caractère organique, plus ou moins marquée pour les sensibilités superficielles* (*tact, douleur, température*), *mais toujours très prononcée pour les sensibilités profondes ;*

2° *Une hémiplégie légère, habituellement sans contracture et rapidement régressive ;*

3° *De l'hémiataxie légère et de l'astéréognosie plus ou moins complète ;*

4° *Des douleurs vives, du côté hémiplégié, persistantes, paroxystiques, souvent intolérables et ne cédant à aucun traitement analgésique ;*

5° *Des mouvements choréo-athétosiques dans les membres du coté paralysé.*

De ces différents symptômes, les troubles sensitifs objectifs (d'où dérivent l'hémiataxie et l'astéréognosie) ainsi que les douleurs, relèvent de la lésion principale, *thalamique* ; les troubles moteurs (hémiplégie, mouvements choréo-athétosiques) de la lésion accessoire, *capsulaire*.

*
* *

1° La couche optique représente, au sein des hémisphères le point de relai des voies conduisant les impressions sensitives de la périphérie aux centres corticaux d'élaboration. L'anatomie comme la physiologie de cet organe nous montrent les rapports intimes qu'il affecte avec la fonction sensitive.

Au point de vue anatomique, en effet, on sait que les voies ascendantes, sensitives représentées par le ruban de Reil médian (si ce n'est en totalité, en grande partie tout au moins) viennent faire étape dans la couche optique avant de gagner la zône sensitive corticale. C'est dans le noyau médian et externe du thalamus que se termine le deuxième neurone sensitif, qui prend son origine dans les noyaux de Goll et de Burdach (neurone bulbo-thalamique) ; de la couche optique, part le troisième neurone sensitif, neurone thalamo-cortical, reliant cet organe à la corticalité cérébrale.

Au point de vue physiologique, les destructions expérimentales comme les lésions spontanées de la couche optique déterminent *de l'hémianesthésie* du côté opposé à cette lésion.

Le rôle sensitif de cet organe — exception faite pour le pulvinar, dont le rôle de centre ganglionnaire de la vision est indiscutable, — nous paraît être, dans l'état de nos connaissances actuelles, la seule fonction définitivement établie de la couche optique.

2° L'anatomie comme la physiologie nous montrent que cet organe n'a aucun rapport avec la fonction motrice.

3° S'il est possible que la couche optique ne représente pas uniquement un amas ganglionnaire, point de relai des voies sensitives encéphaliques (organe de conduction ou de transmission), mais qu'elle constitue encore un centre autonome de différentes fonctions, celles-ci nous sont encore fort mal connues jusqu'ici.

On a voulu faire en effet des couches optiques : un centre d'actes compliqués réflexes (centre coordinateur des mouvements, en particulier des mouvements psycho-réflexes ou mouvements d'expression involontaire, tels que l'expression mimique, le rire et le

pleurer spasmodiques) ; un centre de la vie végétative (déglutition, mastication, pylore, intestin, vessie, vagin, rectum, etc.) ; un centre vaso-moteur, secrétoire, trophique, etc. Mais, en prenant en considération la difficulté de pratiquer des excitations électriques du thalamus chez l'animal, la discordance des résultats fournis par les différentes méthodes employées par les auteurs (excitation et ablation d'une part, méthode expérimentale et anatomo-clinique d'autre part), nous croyons, à l'appui de nos recherches personnelles, que le rôle de la couche optique comme *centre fonctionnel autonome*, est loin d'être démontré jusqu'ici.

De nouvelles recherches expérimentales, et surtout l'étude anatomo-physiologique la plus minutieuse de tous les cas de lésion de la couche optique (utilisables pour cette méthode) qui pourront se présenter en clinique et dont on doit savoir aujourd'hui faire le diagnostic, apporteront sans doute un jour la solution définitive de ce problème.

---

# INDEX BIBLIOGRAPHIQUE


**Alberto.** — Le centre cortical de la vision. *Etudio clinico. Boll. d'ocul.*, XXI, p. 173, 1902.

**Anton.** — Sur les lésions en foyer du cerveau qui restent ignorées des malades. *Wien. klin. Woch.*, n° 10, 1898.

— Participation des corps opto-striés aux troubles du mouvement. *Jahrb. f. Psych.*, 1895.

— Sur l'hémialgie. *Prag. med. Woch.*, n° 14, 1899.

**Arnold.** — *Traité d'anatomie*, 1851.

— *Structure du cerveau et de la moelle*, 1838.

**Asher.** — L'état actuel des localisations cérébrales. *Corresp. Blatt. f. Schweiz. Aerz.*, n° 416, 1901.

**Balfour.** — *Embryologie comparée*, 1880.

**Ballet.** — *Recherches anatomiques et cliniques sur le faisceau sensitif et les troubles de la sensibilité dans les lésions du cerveau.* Thèse Paris, 1881.

**Bayerthal.** — Contribution au diagnostic des tumeurs du thalamus et du lobe frontal. *Neurol. Centralb.*, juillet 1903.

**Beauvy** et **Oppert.** — Sur un cas de sarcome à myéloplaxe de la couche optique droite. *Soc. de Neurol.*, juillet 1905.

**Bechterew.** — Les fonctions des couches optiques. *Wjestnik klin. i. szud. psich.* 1885 (en russe).

— Le rôle de la couche optique, d'après des faits expérimentaux et pathologiques. *Virchow's Archiv*, vol. CX, 1887.

— Sur les symptômes consécutifs à la destruction de différentes portions du système nerveux des animaux nouveau-nés, et sur le développement des fonctions cérébrales peu de temps après la naissance. *Medic. Obosr.*, 1890, n° 4, et *Neur. Centr.*, 1890, n° 21.

— Sur la question de l'influence de l'écorce cérébrale et du thalamus sur les mouvements de déglutition. *Neurol. Centr.*, 1894.

— Sur les voies médullaires descendantes provenant des régions de la couche optique et des tubercules quadrijumeaux. *Obos. psich.*, 1897, et *Neurol. Centr.*, 1897, vol. XVI, n° 23.

— *Les voies de conduction du cerveau et de la moelle.* Traduction française de C. Bonne, 1900.

— Le rôle de la couche optique au double point de vue sensitif et moteur. *Arch. f. Psych.*, 1904 et *Obos. psich.*, n° 1, 4, 1904.

— Sur le rôle sensitif et moteur de la couche optique. *Monatsch. f. Psych. und Neurologie*, 1905, vol. XVII, heft 3, p. 224.

**Bechterew** et **Mislawski**. — Les centres cérébraux de la motilité de la vessie. *Neur. Centr.*, 1888, p. 508.
— Sur l'innervation centrale et périphérique de l'intestin. *Archiv f. Anat. u. Phys.*, « Phys. Abth. », suppl., 1889, p. 242.
— Sur la question de l'innervation de l'estomac, *Neur. Centr.*, 1890, p. 195.
— Sur les centres cérébraux des mouvements du vagin chez les animaux. *Archiv f. Anat. u. Phys.*, « Phys. Abth. », 1891, p. 380.
**Bechterew** et **Ostankow**. — Hémichorée ; hémorragie dans la couche optique. *Vratch*, 1896 et *Rev. Neurol.*, 1900, p. 220.
**Benaky**. — Contribution à l'étude des fonctions de la couche optique. *Archives de neurologie*, vol. XVIII, p. 385, 1906.
**Berhardt**. — *Contribution à la symptomatologie et au diagnostic des tumeurs cérébrales*. Berlin, 1881.
**Bethe**. — *Anatomie et Physiologie générale du système nerveux*. Leipzig, 1903.
**Bianchi** et **Abundo**. — Les dégénérations descendantes expérimentales dans le cerveau et dans la moelle. *Neurol. Centr.*, vol. XVII, 1898, p. 614.
**Bickel**. — Physiologie comparée du cerveau. *Pfluger's Archiv*, 1898.
**Bidon**. — Essai sur l'hémichorée symptomatique et les maladies de l'encéphale. *Revue de médecine*, 1886, nos 8 et 10.
**Bischoff**. — Paralysie cérébrale infantile après hémorragie du thalamus. *Jahrb. f. Psych.*, vol. XV, 1897, p. 221 et *Rev. Neurol.*, 30 septembre 1898, p. 98.
**Blachford**. — Dégénérescence des couches optiques. *Journ. of ment. sc.*, janv. 1902.
**Borgherini**. — Localisations cérébrales. *Rif. med.*, t. I, p. 159.
**Borst**. — La voie faciale psycho-réflexe de Bechterew confirmée par un cas de tumeur dans le domaine de la couche optique. *Neurol. Centralb.*, 15 février 1901.
**Boyce**. — Dégénération descendante dans le cerveau et dans la moelle et localisation des contractures dans l'épilepsie absinthique. *Neurol. Centrb.*, 1894.
**Brécy**. — *Les troubles de la sensibilité dans les hémiplégies d'origine cérébrale* Thèse Paris, 1902.
**Breton**. — Les troubles de la sensibilité générale dans les hémiplégies d'origine cérébrale. *Journ. des Praticiens*, vol. XVI, 1902.
**Brissaud**. — Sur le rire et le pleurer spasmodiques. *Leçons cliniques*, 1894.
— Des troubles de la sensibilité dans les hémiplégies d'origine corticale. *Leçons sur les maladies nerveuses*, t. I, 1895.
— Le diagnostic de la cause d'une hémiplégie. *Journ. de méd. int.*, VI, p. 134-137, 1902.
**Broadbent**. — Des localisations cérébrales. *Ann. de Psych.*, Paris, 1892.
**Brown-Séquard**. — Localisation des conducteurs des impressions sensorielles. *Ann. de Phys.*, 1889.
— Localisation prétendue de fonctions diverses dans les centres nerveux. *Ibid.*, 1853.
— Physiologie de l'encéphale. *Ibid.*, 1893.
**Bullard**. — De la valeur de l'astéréognosie comme symptôme de localisation dans les affections cérébrales. *The Journ. of Nerv. and Mental Disease*, vol. XXXI, p. 241, 1904.
**Bunge**. — *Sur le champ visuel et le trajet des fibres de l'appareil de conduction optique*. Halle, 1884.
**Burdach**. — *Sur la structure et la vie du cerveau*. Leipzig, 1882.

**Cajal.**— *Les idées nouvelles sur la structure fine du système nerveux.* Traduction française par Azoulay, Paris, 1894.
— *Structure de la couche optique.* Madrid, 1895.
— Signification du thalamus dans la constitution des voies sensorielles centrales. *Clin. moderna*, I, 1902.
**Cajal** et **Oloritz.** — Les ganglions sensitifs crâniens des mammifères. *Rev. trimestr. microg.*, 1897.
**Campbell.** — Etude histologique des localisations cérébrales. *Proceed. of the Roy. Soc.*, LXXII, 1904 et *Centralb. f. norm. et path. Anat.*, Bd. I, p. 106, 1904.
**Carville** et **Duret.** — Sur les fonctions des hémisphères cérébraux. *Arch. de physiologie*, 1875.
**Castellino.** — Fonctions des couches optiques. *Boll. del R. Accad. med. di Genova*, 1893, vol. VIII.
**Cathelin.** — Gros tubercule latent des couches optiques et du cervelet chez l'enfant. *Soc. anat.*, 1898.
**Cestan.** — Diagnostic des tumeurs cérébrales. *Arch. de Neurol.*, vol. XX, 1905.
**Charcot.** — *Leçons sur les localisations dans les maladies du cerveau.* Paris, 1893.
— *Leçons sur les maladies du système nerveux*, 1890, etc.
**Charcot** et **Pitres.** — La méthode anatomo-clinique, ses applications à l'étude des localisations. *Arch. de Neurol.*, n° 86, avril 1894.
**Chatin** (P.). — Troubles trophiques et troubles de la sensibilité chez les hémiplégiques. *Revue de Méd.* Paris, vol. XX, 1900.
— De la sensibilité thermique dissociée chez les hémiplégiques. *Arch. gén. de Méd.*, janvier 1900.
**Christiani.** — *Physiologie du cerveau.* Berlin, 1885.
**Claparède.** — Perception stéréognostique et stéréognosie. *Année psych.*, V, 1899.
— *Du sens musculaire à propos de quelques cas d'hémiataxie posthémiplégiques.* Thèse de Genève, 1897.
**Clarke.** — Tumeur de la couche optique droite. *Bristol med. Chir. Journ.*, XIX, n° 72, 1901.
— Sur les symptômes des tumeurs de la couche optique. *The Brit. med. Journ.*, II, 1901.
**Collier** et **Buzard.** — Voies descendantes du mésencéphale, faisceau de Monakow. etc. *Brain*, 1901.
**Colin.** — *Tubercule de la couche optique. Contribution au diagnostic des affections de la couche optique.* Inaug. Dissert., Munich, 1904.
**Colucci.** — Recherches sur la physiologie et l'anatomie des centres visuels cérébraux. *Atti della r. Accad. med. chir. di Napoli*, LII, 1898.
**Contjean.** — Sur l'excitation des centres cérébraux. *Société de Biologie*, 30 janvier 1897.
**Couty.** — Lésions expérimentales du cerveau chez le chien et le singe. *Soc. de Biol.*, 1881.
**Crichton Brown.** — Fonctions du thalamus. *Leunat. Azylum*, 1875.
**Darkschewitsch.** — Sur les troubles de la sensibilité dans les lésions en foyer du cerveau. *Neur. Centr.*, 1890, p. 714.
**Deiters.** — *Recherches sur le cerveau et la moelle.* Brunswik, 1865.

**Dejerine (J.).**— Sur l'hémianesthésie d'origine cérébrale. *Semaine médicale*, 26 juillet 1899.
— Sur la localisation de la lésion dans l'hémianesthésie dite capsulaire. *Semaine médicale*, 1898, p. 516.
— Séméiologie du système nerveux. *Pathol. génér.* de Bouchard, T. V.
**Dejerine (M. et Mme).**— *Anatomie des centres nerveux*. T. I et II, Paris, 1895, 1901.
**Dejerine et Egger.**— L'incoordination motrice d'origine centrale. *Rev. Neurol.*, 1893.
**Dejerine et Long.** — Sur les connexions de la couche optique avec la corticalité cérébrale. *Soc. de Biol.*, 1898.
— Sur la localisation de l'hémianesthésie dite capsulaire. *Soc. de Biol.*, 1898.
**Dejerine et Roussy.** — Le syndrome thalamique. *Rev. Neurol.*, 30 juin 1906.
**Dejerine et Théoari.** — Contribution à l'étude des fibres à trajet descendant dans les cordons de la moelle épinière. *Journ. de Phys. et de Path. génér.*, v. I, 1899.
**Demange.** — Le tremblement sénile et ses rapports avec la paralysie agitante. *Revue de Médecine*, 1882, p. 60.
**Demange et Spillmann.** — Tubercule de la couche optique. *Presse médicale*, 1899.
**Demoor.** — Les centres d'association et les localisations cérébrales chez le chien. *Journ. of Physiol.*, Suppl., 1899.
— Les centres sensitivo-moteurs et les centres d'association chez le chien. *Travaux du laboratoire de l'Institut Solvay*, II, n° 3, 1899.
**Dercum.** — Etude sur l'astéréognosie. *Journ. of nerv. a. ment. dis.*, 1900.
**Devay.** — Foyer hémorragique de la couche optique. *Soc. nat. des Méd. de Lyon* et *Lyon Médical*, 18 juin 1905.
**Dide et Durochez.** — Un cas de syndrome thalamique avec autopsie. *Soc. de Neurol.*, 9 juillet 1904 et *Rev. Neurol.*, 1904, p. 802.
**Diller.** — Deux cas d'astéréognosie. *Brain*, 1901.
**Dimmer.** — Les voies optiques. *Archiv f. Augenh.*, XXXVIII, 1898.
**Dumay.** — *Troubles de la sensibilité générale, du sens musculaire et du sens stéréognostique dans les hémiplégies cérébrales*. Paris, 1897.
**Dupuy.** — Leçons sur les fonctions motrices du cerveau. *Soc. de Biol.*, 1884.
— *Leçons sur la physiologie du système nerveux*. Paris, 1883.
**Eichhorst.** — Sur l'athétose. *Arch. de Psych.*, vol. CXXXVII, 1894.
**Edinger.** — *Recherches sur l'anatomie comparée du cerveau*. Francfort, 1888.
— Note sur le trajet des voies de la sensibilité dans le système nerveux central. *Deuts. med. Wochensch.*, 1890, n° 20.
— *Leçons sur la structure des organes nerveux centraux de l'homme et des animaux*, 6e édit., Leipzig, 1904.
— Sur les douleurs d'origine centrale. *Deuts. Zeitsch. f. Nervenh.*, 1891, p. 266.
**Edwards.** — Tubercule de la couche optique gauche avec tremblement intentionnel et attaque de rigidité tétanique. *The Lancet*, 3 août 1895, p. 120.
**Eisenlohr.** — Contribution à l'étude des localisations cérébrales. *Deutsche Zeits. f. Nervenheilk.*, 1893, t. III.
**Erb.** — Un cas d'athétose. *Ann. de Psych.*, 1880.
**Ernst.** — *Sur les voies descendantes de la couche optique et des tubercules quadrijumeaux antérieurs*. Dissertation, St-Pétersbourg, 1902.

**Estadella.** — Etude des localisations cérébrales. *Union med.*, Lerida, 1900, n° 3.
**Etienne** (G.) et **Spillmann** (L.).— Abcès de la couche optique avec inondation ventriculaire purulente et méningite suppurée. *Gaz. heb. de méd.*, janvier 1899.
**Exner.** — *Recherches sur la localisation des fonctions de l'écorce cérébrale de l'homme.* Vienne, 1881.
**Ferrier.** — *Les fonctions du cerveau.* Londres, 1876 ; 2e édition, 1886.
— *Leçons sur les localisations des maladies cérébrales.* Traduction française, 1891.
— De l'hémianesthésie cérébrale. *Soc. de méd.*, Londres. *Sem. méd.*, 1887.
**Flechsig.** — *Les voies de conduction du cerveau et de la moelle, d'après les recherches embryologiques.* Leipzig, 1876.
— Sur l'anatomie et le développement des voies de conduction dans l'encéphale de l'homme. *Arch. f. Anat. u. Phys.*, 1881.
— Sur l'anatomie du pédoncule antérieur de la couche optique, du cingulum et de la voie de l'acoustique. *Neurol. Centr.*, vol. XVI, p. 250, 1897.
**Fleischmann.** — Tubercule de la couche optique. *Wiener med. Wochensch.*, 1871.
**Flourens.** — *Recherches expérimentales sur les propriétés et les fonctions du système nerveux.* Paris, 1842.
**Forel.** — Quelques considérations et quelques données concernant l'anatomie du cerveau. *Arch. f. Psych.*, vol. XVII, p. 162, 1887.
— La couche optique. *Sitz. der Wiener Akad.*, 1872.
— Recherches sur la région de la calotte. *Archiv f. Psych.*, 1877, vol. VII.
**Forster.**— Recherches sur les localisations dans les troubles sensitifs. *Monatssch. f. Psych.*, Bd. IX, p. 31 et 131, 1901.
**Foville.** — *Traité de l'anatomie physiologique et pathologique du système nerveux.* Paris, 1844.
**Fournié.** — *Recherches expérimentales sur les fonctions du cerveau.* Paris, 1873.
**Fournier** (H.).— *Contribution à l'étude des mouvements prae-et post-hémiplégiques.* Thèse de Montpellier, 1884.
**Frænkel** (**Joseph**). — Tumeur de la couche optique. *Journ. of Nerv. and Ment. Disease*, p. 464, 1901.
**Frey.** — Contribution à l'étude des mouvements post-hémiplégiques, *Neurol. Centr.*, 1905.
**Froin.** — Etude des localisations dans les noyaux gris. *Soc. de Biol.*, 19 décembre 1903.
**Gall.** — *Anatomie et physiologie du système nerveux*, 1818.
**Galvagni.** — Localisation dans la couche optique de phénomènes post-hémiplégiques. *Rev. de méd.*, 1882.
— Du rapport entre les spasmes post-hémiplégiques et les affections des couches optiques. *Rivista clinica di Bologna*, 1883, n° 6.
**Ganser.** — Etudes d'anatomie comparée sur le cerveau de la taupe. *Morph. Jahbr.*, v. VII, 1881.
**Gauthier.** — *Les mouvements automatiques rythmiques, rôle de la couche optique.* Thèse de Paris, 1898.
**Gehuchten** (**van**). — *Leçons sur l'anatomie du système nerveux de l'homme.* Louvain, 4e édition, 1905.
**Gentes** et **Aubaret.** — Connexion de la voie optique avec le 3e ventricule. *Compt. rend. de la Soc. de Biol.*, LIV, 1902.

**Gintrac.** — *Traité théorique et pratique du système nerveux*, 1869-71.

**Géraudel.**— Névrogliome de la couche optique. *Bull. Soc. Anat.*, 1901, p. 325 et *Rev. Neurol.*, 1902, p. 1151.

**Glaessner.** — *Les voies de conduction du cerveau et de la moelle.* Wiesbaden, J. Bergmann, 1900.

**Goldscheider.** — *Diagnostic des affections du système nerveux*, 3e édition. Berlin, 1902. Fischer édit.

**Golsinger.** — *Conférences des médecins de la clinique des maladies nerveuses et mentales de St-Pétersbourg*, 1895.

**Goltz.** — Sur les fonctions des hémisphères cérébraux. *Arch. de Pflüger*, XXVI, 1881, XXVIII, 1882 et XXXIII, 1888.

**Gowers.** — *Manuel des maladies nerveuses*, 1892.

— Cas de troubles moteurs post-hémiplégiques avec localisation dans la couche optique. *Journ. of Neurol.*, 1892. *Med. chirurgie Trans.*, vol. LIX.

**Grasset.** — *Des localisations dans les maladies cérébrales.* Paris, 1880.

— *Anatomie clinique des centres nerveux.* Paris, 1900. Baillière édit.

— Le problème des localisations psychiques dans le cerveau. *Congrès de Méd.*, Paris, 1904.

— *Les centres nerveux.* 1 vol. Paris, Baillière édit., 1905.

— *Diagnostic des maladies de l'encéphale.* Paris, 1901.

**Gudden.** — Recherches expérimentales sur le système nerveux central et périphérique. *Arch. f. Psych.*, vol. II, 1870.

**Gussenbauer.** — *Théories sur les fonctions cérébrales.* Dissertation inaugurale. Vienne et Leipzig, Braumuller, 1902.

**Hale White.** — Influence des lésions du corps strié et de la couche optique sur la température du corps. *The Brit. med. Journ.*, et *Lancet*, 1889.

**Hammond.** — *Treatise on diseases of the nervous system.*

**Hænel.**— Anatomie pathologique de l'hémiathétose. *Deuts. Zeits. f. Nervenh.*,1901.

**Haskovec.** — Note sur le syndrome thalamique et sur ses formes bénignes. *Soc. de Neurol.*, novembre 1904.

**Henle.** — *Manuel du système nerveux*, 1879.

**Henschen.** — *Contributions cliniques et anatomiques à la pathologie du cerveau.* Upsal, 1890-94 et 1903.

— *Anatomie des voies optiques au point de vue diagnostic.* Upsal, 1893.

**Hitzig.** — *Recherches sur le cerveau.* Berlin, 1874.

— Recherches sur la physiologie du cerveau. *Berliner klin. Woch.*, 1873 et *Arch. de Du Bois-Reymond*, 1873.

— Sur les fonctions du cerveau. *Biol. Centralb.*, p. 569.

— Quelques observations sur le travail de Monakow « Sur l'état actuel de la question des localisations cérébrales ». *Arch. f. Psychiatrie*, vol. XXXVI, 1903.

**Hœniger.** — Diagnostic des tumeurs cérébrales. *Münch. med. Woch.*, n° 19, 1901.

**Horsley** et **Schaeffer.** — Recherches expérimentales sur la physiologie du cerveau. *Proc. Royal Soc.*, XXXVI, 1884 et XXXIX, 1885.

**Hœsel.** — Sur quelques dégénérations secondaires rares, après lésions en foyer de l'insula et de la couche optique. *Neurol. Centralb.*, n° 12, 1898.

**Huglings Jackson.** — Leçon clinique sur un cas d'hémiplégie. *Brit. med. Jour.*, 1874.

— Des relations des diverses parties du corps avec le système nerveux central. *The Lancet*, 8 janvier 1898.

**Huguenin.** — *Pathologie générale des maladies du système nerveux.* Zurich, 1873.

**Jakob.** — Sur un cas d'hémiplégie et d'hémianesthésie avec paralysie croisée du moteur oculaire commun, consécutivement à la destruction unilatérale de la couche optique, de la partie postérieure de la capsule interne, de la région antérieure des tubercules quadrijumeaux et de la région de la calotte. *Deutsche Zeitsch. f. Nervenheilk.*, 1894, p. 188.

**Jelgersma.** — Les voies et les centres nerveux et sensoriels. *Neurol. Centralbl.*, 1895, vol. XIV, p. 290.

— Sur la structure du cerveau des mammifères. *Morph. Jahrb.*, vol. XV.

**Jonkowski.** — Anatomie pathologique de l'hémianopsie d'origine intra-cérébrale. *Nouvelle Iconographie de la Salpêtrière*, n° 1, 1901.

**Key** et **Retzius.** — *Anatomie du système nerveux.* Stockholm, 1876.

**Kirchoff.** — Sur les centres trophiques cérébraux et sur le trajet des voies de conduction du trophisme et de la douleur. *Arch. f. Psych.*, 1897 et *Rev. Neurol.*, 1897, p. 653.

— Un centre de la mimique dans le noyau médial du thalamus. *Arch. f. Psych.*, 1902.

**Kirilzeff.** — Sur les différents phénomènes qui dépendent de la couche optique. *Neurol. Centralb.*, 1891.

**Kœlliker.** — Sur la structure fine du cerveau intermédiaire et de la région hypothalamique. *Verhandl. der Anat. Gesellsch. auf der neunten Vers. in Basel*, 1895.

**Kœnig.** — Gomme de la couche optique. *Arch. de Virchow*, 1887.

**Krause.** — Recherches sur la structure du système nerveux central. *Ab. der Kg. Ac. der Wiss. z. Berlin*, 1900.

**Laborde.** — *Traité élémentaire de physiologie.* Paris, 1892.

— Travaux du laboratoire (avec Lemoine, 1885.

**Lafforgue.** — *Etude sur les rapports de la lésion de la couche optique avec l'hémianesthésie de cause cérébrale.* Thèse de Paris, 1877.

**Legouy** et **de Brun.** — Troubles de la sensibilité dans l'hémiplégie de cause cérébrale. *Encéphale*, 1884.

**Lemoine.** — *Contribution à la détermination et à l'étude expérimentale des localisations fonctionnelles encéphaliques.* Thèse de Paris, 1880.

**Lenhossek.** — Contribution à l'étude du système nerveux central et des organes des sens. *Neurol. Centr.*, 1894.

**Lépine.** — *De la localisation dans les maladies cérébrales.* Thèse d'agrégation, Paris, 1875.

**Leuret** et **Gratiolet.** — *Anatomie comparée du système nerveux*, 1839-57.

**Lewandowsky.** — *Recherches sur les faisceaux qui constituent le tronc cérébral et sur leurs connexions.* Iena, 1904. Fischer édit.

**Leyden.** — Un cas de paralysie agitante du bras droit à la suite de sarcome du thalamus gauche. *Virchow's Arch.*, 1865.

**Leyden** et **Jastrowitz.** — *Contribution à l'étude des localisations dans le cerveau.* Berlin, 1886.

**Linguet.** — *Contribution à l'étude du diagnostic clinique des tubercules de la couche optique.* Thèse de Paris, 1900.

**Lœwenthal.** — *Des dégénérations secondaires de la moelle épinière consécutives aux lésions expérimentales médullaires et corticales.* Thèse de Genève, 1885 et *Recueil zool. suisse*, 1885, vol. II.

**Lo Monaco.** — Sur la physiologie des couches optiques. *Arch. Ital. de Biol.*, 1898, vol. XXX et *Rivista di path. nerv. et ment.*, 1897, v. II.

**Lo Monaco** et **Pito.** — Sur les dégénérations secondaires aux destructions des couches optiques. *Arch. di Farmac. sper. e Scienze affini*, vol. III, déc. 1904.

**Long.** — *Les voies centrales de la sensibilité générale.* Thèse de Paris, 1899.

**Long** et **Roussy.** — Hémianesthésie cérébrale par lésion de la couche optique et de la calotte pédonculaire, sans participation du segment postérieur de la capsule interne. *Soc. de Neurol.*, 6 déc. et *Rev. Neurol.*, 30 déc. 1906.

**Longet.** — *Anatomie et Physiologie du système nerveux*, 1846.

**Lotheisen.** — Sur les stries médullaires de la couche optique et leurs connexions. *Anat. Hefte*, 1894.

**Luciani** et **Tamburini.** — *Sur les fonctions du cerveau*, 1878.

— Sur les centres psycho-corticaux. *Riv. sper. di fisiologia*, 1879.

**Luciani** et **Seppilli.** — *Localisations fonctionnelles du cerveau.* Naples, 1885.

**Ludwig.** — *Traité de physiologie de l'homme*, 1852.

**Lussana** et **Lemoine.** — Des centres moteurs encéphaliques. *Arch. de Physiol.*, 1877.

**Luys.** — *Recherches sur le système nerveux cérébro-spinal.* Paris, 1865.

— Le cerveau, sa structure et ses fonctions. *Intern. med. Bibl.*, 1877, vol. XXVI.

**Magendie.** — *Leçons sur les fonctions cérébrales.* Paris, 1839.

**Mahaïm.** — Un cas d'affection secondaire du thalamus et de la région sous-optique, atrophie du ruban. *Arch. f. Psych.*, vol. XXV, 1893.

**Manasse.** — Un cas de cysticerque de la couche optique. *Neurol. Centralbl.*, 1888.

**Mann (L.).** — Chirurgie du cerveau et localisations cérébrales. *Monatssch. f. Psych. u. Neurol.*, 1898.

— Douleurs d'origine centrale. *Berl. klin. Wochensch.*, 1892.

**Mann (G.).** — Sur le thalamus. *The Brit. med. Journ.*, n° 2302, p. 289, 1905.

**Marchi.** — Sur la fine organisation des corps striés et des couches optiques. *Riv. sper. di fren.*, 1886.

**Marie (Pierre).** — Hémiplégie. *Traité de médecine et de thérapeutique.* Paris, 1901.

**Marie** et **Guillain.** — Existe-t-il en clinique des localisations dans la capsule interne ? *Semaine médicale*, juin 1902.

**Markowa.** — *Contribution à l'étude de la perception stéréognostique.* Thèse de Genève, 1906.

**Masing.** — Un cas de tumeur isolée de la couche optique. *St-Petersburg. Med. Wochensch.*, n° 42, 1893.

**May.** — Dégénérations descendantes dans les cordons postérieurs de la moelle. *Review of Neur. and Psychiatry*, n° 1, 1905.

**Meynert.** — Nouvelles recherches sur les ganglions cérébraux et le tronc cérébral. *Wiener Akad. Anz.*, 1879, n° 18.

**Mierzejewski.** — Contribution à l'étude des localisations cérébrales. *Arch. de Neurol.*, 1888.

**Miura.** — Deux cas de tumeurs de la couche optique. *Mitth. der med. Facult. z. Tokio*, 1898.

**Mœbius.** — *Diagnostic des maladies nerveuses.* Leipzig, 1894.

**Mollard.** — Sur un cas d'hémianesthésie organique par lésion localisée à la couche optique. *Lyon médical*, 27 mai 1900.

**Monakow (von).** — Recherches expérimentales et anatomo-pathologiques sur la région de la calotte, la couche optique et la région sous-optique. *Arch. f. Psych.*, t. XXVII et *Arch. de Neurol.*. 1897, p. 419.

— Les centres de projection et d'association. Ref. in *Wien med. Woch.*, n° 33 et *Congrès de méd. interne de Paris*, 1900.

— *Pathologie cérébrale*. 2 vol. 1905. Vienne, Hölder, édit.

**Monjour et Gentès.** — Deux cas d'hémiplégie avec hémianesthésie. *Arch. de Neurol.*, 1899.

**Morat.** — Ganglions et centres nerveux. *Arch. de Phys.*, 1895, p. 200.

**Morin.**— Hémichorée sans hémianesthésie ; hémorragie de la partie postérieure de la couche optique, sans lésion de la substance blanche. *Soc. anat.*, 1883.

**Mœrchen.** — Les symptômes des affections thalamiques avec étude spéciale des symptômes oculaires. *Zeitschrift f. Augenheilk.*, I, 1903.

**Münzer et Wiener.** — Le cerveau intermédiaire et le cerveau moyen chez le lapin. *Monatssch. f. Psych.*, 1902.

**Nissl.** — Sur l'état actuel de l'anatomie pathologique du système nerveux central. *Centralb. f. Nervenheilk.*, v. XIV, 1903.

— Les noyaux du thalamus chez le lapin. *Neurol. Centralb.*, p. 549, 1889.

**Nonne.**— Un cas de ramollissement du thalamus droit. *Neurol. Centralbl.*,1895.

**Nothnagel.** — *Recherches expérimentales sur les fonctions du cerveau.* Wiesbaden, 1876 anal. par Rendu et Gombault, in *Rev. gén. des Sciences*, 1876.

— *Traité clinique du diagnostic des maladies de l'encéphale.* Edit. franç. 1885.

**Nothnagel et Naunyn.** — *Sur les localisations dans les affections cérébrales.* Wiesbaden, 1887.

**Obersteiner.** — *Anatomie des centres nerveux*, 1897.

**Oppenheim.** — *Traité des maladies du système nerveux*, 1901. Berlin, Karger éd.

**Ott.** — Centres vaso-moteurs dans le thalamus. *Journ. of nerv. and ment. Disease*, 1891.

**Pemberton.** — Dernières recherches sur la structure et les relations des couches optiques. *Jour. of comp. Neur.*, 1891.

**Personali.** — Contribution à l'étude des localisations cérébrales : étude clinique et anatomo-pathologique. *Riforma med. Palermo*, n° 3, 1900.

**Pétrina (T.).**— Atrophie musculaire d'origine cérébrale. *Prager. med. W.*, 1899.

**Pick et Kahler.** — Nouvelles recherches sur l'anatomie normale et pathologique du système nerveux central. *Arch. f. Psych.*, vol. X, 1880.— *Prager Vierteljahrschrift*, 1879.

— Sur le trajet des fibres visuelles et leur terminaison dans le cerveau intermédiaire et le cerveau moyen. *Monatss. f. Psychiatrie*, 1900.

— Sur le pédoncule cérébelleux supérieur, les radiations de la calotte et la région sous-thalamique. *Ibid.*, 1901.

— Sur la signification de la couche optique. *Wiener klinische Wochenschrift*, 1902.

— Sur l'excitation, après destruction, des voies motrices primaires et secondaires, sur les voies motrices de la calotte, sur les fibres thalamo-corticales de la sphère auditive, etc... *Monatss. f. Psychiatrie*, 1902.

— Sur les voies de conduction du cerveau. *Jahrbücher f. Psych.* Wien, 1902.

— Sur le trajet des fibres visuelles centrales (fibres cortico-thalamiques), sur leur terminaison dans le cerveau intermédiaire et moyen et sur les fibres d'association et commissurales de la sphère visuelle. *Archiv f. Psychiatrie*, Bd. XXXV, H I.
— Sur le trajet et la terminaison des fibres cortico-thalamiques du lobe pariétal ainsi que quelques remarques sur les connexions du corps calleux, du trigone, du cingulum et sur l'origine du faisceau de Monakow. *Ibid.*, 1901.
— Recherches expérimentales sur la terminaison du ruban de Reil médian, des faisceaux de la calotte, le faisceau longitudinal postérieur et la commissure postérieure. *Archiv f. Psychiatrie*, Bd. XXIII, H I.
— Recherches physiologiques,anatomiques et anatomo-pathologiques sur la couche optique. *Archiv f. Psychiatrie*, Bd. XXXIII, H.3.
— Recherches expérimentales sur le cerveau intermédiaire et sur ses connexions, principalement sur ce qu'on nomme le ruban de Reil cortical. *Deuts. Zeitsch. f. Nervenh.*, Bd. XIII.
— Résultats anatomiques et physiologiques des destructions expérimentales du cerveau intermédiaire. *Ibid.*, Bd. XVII.
— Anatomie et physiologie de la couche optique. *Monatss. f. Psychiatrie.*,1900.
— Sur les faisceaux provenant des tubercules quadrijumeaux, du pont et du cervelet, sur le faisceau de Monakow, etc... *Deuts. Zeitsch. f. Nervenh.*, Bd. XV.
— Les voies de conduction de l'hémisphère cérébral, en considérant spécialement l'anatomie et la physiologie du thalamus. *Jahrb. Psych.*, v. XXIII, p. 18, 1903.
— Recherches sur les faisceaux du cerveau et sur les excitations corticales après la destruction de différentes voies de conduction. *Aus den Sitzungsberichten der Kaiserl. Akademie der Wissenschaften in Wien.* Mathem-natur. Klasse, Bd. CXIV. Abt. III, April 1905.

**Prus.** — Sur les phénomènes provoqués par l'excitation électrique du corps strié et du thalamus. *Wien. klin. Wochensch.*, n° 48, 1899.

**Queirolo.** — Tubercule de l'hémisphère gauche du cerveau localisé à la région opto-striée. *La clinica moderna*, 31 octobre 1906.

**Quincke H.**— Atrophie musculaire dans l'hémiplégie. *Jahrb. f. Nervenh*, Bd. IV.

**Raymond (F.).**— *Etude anatomique, physiologique et clinique sur l'hémianesthésie, l'hémichorée et les tremblements symptomatiques.* Thèse de Paris, 1876.
— *Clinique des maladies du système nerveux.* Paris, 1901, 1902, etc.

**Raymond et Cestan.** — Le syndrome pédonculaire supérieur. *Gazette des hôpitaux*, 18 juillet 1903.

**Redlich.** — Sur les troubles du sens musculaire et du sens stéréognostic dans les hémiplégies cérébrales. *Wien. klin. Wochensch.*, 1893.

**Reich.** — Lésion en foyer unilatérale du thalamus. *Allg. Zeitsch. f. Psych.*, v.62, 1905.

**Reichenberg.** — *Deutsch. Zeits. f. Nervenheilk.*, XI. Band.

**Reimann.** — Un cas de tumeur du thalamus avec paralysie complète de la mimique faciale. *Jahr. der Wien. K. K. Krankenhaus*, v. 2, 1898.

**Rémy.** — Hémorragie cérébrale localisée dans la couche optique droite. *Soc. anat.*, 1875.

**Rendu.** — *Des anesthésies spontanées.* Thèse d'Agrég., Paris, 1875.

**Rethi.** — Le champ cortical, les voies sous-corticales et le centre coordinateur

de la mastication et de la déglutition. *Phys. Inst. der K. K. Univ.in Wien. Sitzb. d. k. Akad. der Wiss. in Wien*, 1893.

**Retzius**.— *Le cerveau de l'homme. Etude de morphologie microscopique*. Stockholm, 2 vol., 1896.

**Richardière**.— Tumeur sarcomateuse occupant les deux couches optiques. *Soc. anat.*, 1883.

**Richet**. — *Recherches expérimentales et cliniques sur la sensibilité*. Thèse de Paris, 1877.

**Richter**. — Sur la question des voies optiques du cerveau de l'homme. *Archiv f. Psych.*, vol. XVI, 1885.

**Ricoux**. — *Les hémitremblements præ et post paralytiques*. Thèse de Nancy, 1882.

**Righetti**. — Contribution à l'étude des gliomes cérébraux et à l'anatomie des voies optiques et centrales. *Riv. di Patholog nerv. e ment.*, vol. VIII, 1903.

**Rigollet**. — *Contribution à l'étude de l'hémianesthésie organique*. Thèse de Lyon, 1900.

**Romberg**. — *Traité de physiologie humaine*, 1858.

**Rosenbach**. — Sur l'affaiblissement de la mémoire consécutif aux lésions en foyer du cerveau avec une contribution à l'étude du diagnostic des lésions tha lamiques. *Prag. med. Wochensch.*, 1893.

**Rosenthal**. — Hémorragie cérébrale limitée à la couche optique. *Soc. anat. de Paris*, 1897.

**Roussy**. — Hémorragie de la couche optique. *Rev. Neurol.*, 30 décembre 1905.

— Hémianesthésie cérébrale par lésion de la couche optique et de la calotte pédonculaire, sans participation du segment postérieur de la capsule interne (en collaboration avec Long). *Rev. Neurolog.*, n° 24, 1906.

— Le syndrome thalamique (en collaboration avec le prof. Dejerine). *Rev. Neurol.*, 30 juin 1906.

**Rudniew**. — Sur l'hémiathétose. *Neurolog. Bote*. Hf. II. 1901 (en russe).

**Russel**. — Tumeurs du cervelet, de la couche optique et du lobe frontal. *The Journ. of Americ. med. Assoc.*, 6 mai 1899.

**Sachs**. — *Structure et fonctions du cerveau*. Breslau, 1893.

**Scarpatetti**. — Observation de sarcome de la couche optique gauche et des tubercules quadrijumeaux. *Jahrb. f. Psych.*, v. XIV, 1895.

**Schaffer**. — Contribution à la localisation de l'hémianesthésie cérébrale. *Neurol. Centralb.*, p. 1004, 1902.

**Schiff**. — *Leçons de physiologie expérimentale*. Florence, 1873.

— Sur l'influence motrice des diverses éléments de la couche optique. *Medic. Wiert. de Roser et Wunderlich*, t. V, 1846.

**Schneider**. — *Un cas de gliome de la couche optique et des tubercules quadrijumeaux*. Inaugural Dissertation, Erlangen, 1897.

**Schnopfhagen**. — Contribution à l'anatomie de la couche optique et de son voisinage immédiat. *Sitzb. d. Wien. Akad.*, 1877, vol. LXXVI.

**Schreiner**. — *Un cas de tumeur de la couche optique*. Inaugural Dissertation, Jena, 1897.

**Schrœder von der Kolk**. — *Pathologie et thérapeutique des maladies du système nerveux*, etc. Braunschweig, 1863.

**Sellier** et **Verger**.— Lésions expérimentales de la couche optique et du noyau caudé chez le chien. *Soc. de Biol.*, 14 mai 1898, et *id.*, vol. LV, 1903.
— Application de l'électrolyse bipolaire à l'expérimentation sur les centres nerveux. *Arch. d'él. méd.*, 1898.
— Recherches expérimentales sur la physiologie de la couche optique. *Arch. de Physiol.*, 1898.
**Sepilli** et **Lui**. — Gliome bilatéral des couches optiques. *Riv. sper. di Treuatria*, 1898, vol. XXIV.
**Serres** et **Loustau**. — *Anatomie comparée du cerveau*. Paris, 1824-1826.
**Sherrington**. — Le système nerveux. *Brit. med. Journ.*, octobre 1901.
**Sherrington** et **Grünbaum**.— Aires motrices du cerveau atropoïde. *Congrès de Physiologie*. Turin 1901 et *Proc. Roy. Soc.*, 1901.
**Sinkler**.— Un cas de lésion du thalamus. Mort par hémorragie intestinale. *Journ. of nerv. and ment. disease*, 1894.
**Soury**. — *Le système nerveux central.— Structure et fonctions.— Histoire critique des théories et des doctrines*. Carré et Naud, Paris, 1899.
**Spillmann** et **Nilus**. — Tubercules de la couche optique et du cervelet. *Gaz. hebd. de méd. et de chir.* Paris, n° 100, 1900.
**Starr**. — Les voies sensitives du système nerveux central. *Journ. of nerv. and ment. disease*, 1884.
**Stephan** (**B. H.**). — Les tremblements prae- et post-hémiplégiques et leurs rapports avec les affections cérébrales. *Revue de médecine*, 1887, n° 3.
**Tarasewitch**. — Contribution à l'étude des faisceaux en relations avec le thalamus et le noyau lenticulaire. *Arbeiten aus dem Neurol. Inst. an der Wiener-Univ.* Prof. Obersteiner, Heft IX, 1902.
**Tartuferi**. — *Contribution anatomique et expérimentale à l'étude du tractus optique et des organes centraux de l'appareil de la vision*. Turin, 1881.
— Etude comparative du tractus optique chez les mammifères. *Mem. dell' Acc. d. Sc. di Bologna*, 1885.
**Thiele**. — Les rapports entre la couche optique, le noyau de Deiters et la moelle épinière. *Journ. of Phys.*, t. XXXII, p. 359, 1905.
**Thomas** et **Chiray**. — Sur un cas de syndrome thalamique. *Rev. Neurol.*, p. 496, 1904.
**Tood** et **Carpenter**. — *Leçons cliniques sur les paralysies*. Londres, 1856.
**Touche**. — Lésions cérébrales de l'hémianesthésie. *Gaz. hebd. de méd.*, n° 49, 1901.
— 19 cas d'hémiplégie avec hémianesthésie tactile et douloureuse. *XIII° Cong. Int. de Méd.. sect. de Neurol.* Paris, 1900.
**Tschisch**. — Recherches sur l'anatomie des ganglions de la base du cerveau chez l'homme. *Sitzb. d. math. phys. Klasse de K. Saechs. Ges. d. Wiss.*, 1886.
**Verger**. — *Des anesthésies consécutives aux lésions de la zône motrice*. Thèse de Bordeaux, 1897.
— Sur la valeur séméiologique de la stéréo-agnosie. *Rev. Neurol.*, n° 24, 1902.
— Sur les troubles consécutifs aux lésions des hémisphères cérébraux chez l'homme. *Arch. génér. de Médecine*, p. 641, 1900.
— Troubles de la sensibilité générale dans l'hémiplégie cérébrale vulgaire. *Arch. lin.* Bordeaux, 1897.

**Veyssière**. — *Recherches cliniques et expérimentales sur l'hémianesthésie de cause cérébrale*. Thèse de Paris, 1874.
**Vicq d'Azyr**. — *Recherches sur la structure du cerveau*. Paris, 1881-1883.
— *Traité d'anatomie et de physiologie*. Paris, 1886.
**Vialet**. — *Les centres cérébraux de la vision*. Thèse de Paris, 1893.
**Virenque**. — *L'hémianesthésie*. Thèse de Paris, 1874.
**Vogt**. — Sur le faisceau septo-thalamique. *Soc. de Biol.*, 1898. p. 206.
**Vulpian**. — *Leçons sur les maladies du système nerveux*. Paris, 1886.
**Wallenberg**. — Existe-t-il des voies centrifuges de la couche optique à la moelle ? *Neurol. Centralb.*, vol. XX, p. 50, 1901.
**Walton (G. L.)** et **Paul (W. E.)**. — La valeur clinique de l'astéréognosie et sa valeur comme symptôme de localisation cérébrale. *Journ. of nerv. and ment. disease*, avril 1901.
**Wernicke**. — *Traité des maladies du cerveau*. Kassel, 1881.
**Wilbrand**. — *L'hémianopsie et sa valeur comme symptôme de localisation*. Wiesbaden, 1805.
**Wundt (W.)**. — *Psychologie physiologique*. 3 vol., Leipzig, 1902.
**Ziehen**. — *Anatomie du système nerveux*. Iena, 1902.

# TABLE DES MATIÈRES

Pages

INTRODUCTION . . . . . 1

HISTORIQUE . . . . . 6

§ 1. — Période ancienne . . . . . 6
§ 2. — Période moderne . . . . . 8
Faits expérimentaux . . . . . 8
Faits anatomo-cliniques. . . . . 24
§ 3. — Conclusions. — Résumé. . . . . 36

EXPOSÉ ANATOMIQUE. . . . . 38

§ 1. — Développement . . . . . 38
§ 2. — Morphologie . . . . . 39
§ 3. — Vaisseaux . . . . . 42
§ 4. — Constitution intérieure . . . . . 42
§ 5. — Structure . . . . . 47
§ 6. — Connexions. . . . . 47

## PREMIERE PARTIE

### ÉTUDE ANATOMO-PATHOLOGIQUE

CHAPITRE PREMIER. — **Choix de l'animal**. . . . . 61

CHAPITRE II. — **Procédés de destruction expérimentale des couches optiques** . . . . . 63

§ 1. — Méthode sanglante . . . . . 64
§ 2. — Méthode aveugle . . . . . 67

CHAPITRE III. — **Expériences personnelles** . . . . . 75

*Expérience n° 1*. — Singe n° I . . . . . 77

Etude anatomique sur coupes microscopiques sériées du singe n° I. . . . . 83
Résumé et conclusions de l'examen anatomique du singe n° I. . . . . 103

*Expérience n° 2.* — Chat n° I. . . . . 116

Etude anatomique sur coupes microscopiques sériées du chat n° I . . . . . 121

Résumé et conclusions de l'examen anatomique du chat n° I. . . . . 133

*Expérience n° 3.* — Chat n° II . . . . . 142

Etude anatomique sur coupes microscopiques sériées du chat n° II . . . . . 143

Résumé de l'examen anatomique du chat n° II . . . . . 151

*Expérience n° 4.* — Chien n° I . . . . . 155

Etude anatomique sur coupes microscopiques du chien n° I. 156

*Expérience n° 5.* — Chien n° II. . . . . 168

Examen anatomique macroscopique du chien n° II . . . . 172

CHAPITRE IV. — **Conclusions générales de la première partie. — Résultats de nos recherches expérimentales sur la physiologie et l'anatomie des couches optiques** . . . . . 173

§ 1. — Résultats physiologiques . . . . . 174

§ 2. — Résultats anatomiques . . . . . 186

## DEUXIÈME PARTIE

### ÉTUDE ANATOMO-CLINIQUE

*Le syndrome thalamique.*

CHAPITRE PREMIER. — **Historique**. . . . . 191

CHAPITRE II. — **Sujets d'étude** . . . . . 195

CHAPITRE III. — **Etude clinique** . . . . . 198

§ 1. — Définition . . . . . 198

§ 2. — Fréquence . . . . . 199

§ 3. — Symptomatologie. . . . . 199

§ 4. — Résumé . . . . . 210

CHAPITRE IV. — **Diagnostic** . . . . . 213

CHAPITRE V. — **Observations**. . . . . 222

A. *Observations avec autopsie et étude sur coupes microscopiques sériées.* 223

*Observation I.* — Cas Jossaume . . . . . 224

Etude anatomique du cas Jossaume sur coupes microscopiques sériées. . . . . 229

Remarques et conclusions du cas Jossaume. . . . . 248

*Observation II.* — Cas Hudry . . . . . 252

Etude anatomique du cas Hudry sur coupes microscopiques sériées . . . . . 255

Résumé et conclusions du cas Hudry. . . . . 272

*Observation III.* — Cas Thalman . . . . . 276

Etude anatomique du cas Thalman sur coupes microscopiques sériées. . . . . 277

Résumé et conclusions du cas Thalman . . . . . 287

*Observation IV.* — Cas Kaiser. . . . . 289

Etude anatomique du cas Kaiser sur coupes microscopiques sériées . . . . . 291

Résumé et conclusions du cas Kaiser. . . . . 310

B. *Observations cliniques* . . . . . 314

C. *Observations des auteurs* . . . . . 333

CHAPITRE VI. — **Physiologie pathologique** . . . . . 337

§ 1. — Troubles moteurs paralytiques . . . . . 339

§ 2. — Troubles sensitifs objectifs . . . . . 339

§ 3. — Douleurs . . . . . 341

§ 4. — Hémiataxie. — Mouvements choréo-athétosiques. . . . 343

§ 5. — Troubles sphinctériens . . . . . 346

§ 6. — Troubles vaso-moteurs, sécrétoires, trophiques. . . . . 347

§ 7. — Sensibilité spéciale . . . . . 347

CHAPITRE VII. — **Résumé et conclusions générales**. . . . . 349

§ 1. — Conclusions physiologiques. . . . . 349

§ 2. — Conclusions anatomiques. . . . . 350

§ 3. — Conclusions cliniques . . . . . 351

INDEX BIBLIOGRAPHIQUE . . . . . 355

Imp. J. Thevenot, Saint-Dizier (Haute-Marne).

U. HOLZER
BINDER
BOCHUM